

УДК 616.145.11

ВОЗМОЖНОСТИ МАГНИТНО-РЕЗОНАНСНОЙ ТОМОГРАФИИ В КОМПЛЕКСНОЙ ДИАГНОСТИКЕ ТРОМБОТИЧЕСКИХ ПОРАЖЕНИЙ ВНУТРИЧЕРЕПНЫХ СИНУСОВ И ВНУТРЕННИХ ЯРЕМНЫХ ВЕН

Л. А. ШРАЙБМАН¹, А. А. ТУЛУПОВ^{1,2}

¹ *Федеральное государственное бюджетное учреждение науки
Институт «Международный томографический центр»*

Сибирского отделения Российской академии наук, Новосибирск, Россия

² *Федеральное государственное автономное образовательное учреждение
высшего образования «Новосибирский национальный исследовательский
государственный университет», Новосибирск, Россия*

Эта статья рассматривает данные современной литературы о возможностях магнитно-резонансной томографии и ее приложений для клинической диагностики церебрального венозного тромбоза. Рутинная магнитно-резонансная томография в сочетании с фазоконтрастной магнитно-резонансной ангиографией позволяет быстро и точно измерять скорости кровотока и визуализировать изменения вещества головного мозга. Мы описываем основные клинические признаки и характеристики коллатерального кровотока и гемодинамики у пациентов с церебральным венозным тромбозом.

Ключевые слова: церебральный венозный тромбоз, количественная оценка кровотока, фазо-контрастная магнитно-резонансная ангиография.

CAPABILITIES OF MAGNETIC RESONANCE IMAGING IN COMPLEX DIAGNOSTICS OF THROMBOTIC LESIONS OF INTRACRANIAL SINUSES AND INTERNAL JUGULAR VEINS

L. A. SHRAIBMAN¹, A. A. TULUPOV^{1,2}

¹ *Federal State Budgetary Educational Institution of Science Institute International Tomography Centre,
Siberian Branch of the Russian Academy of Sciences, Novosibirsk, Russia*

² *Federal State Budgetary Educational Institution of Higher Vocational Education
Novosibirsk National Research State University, Novosibirsk, Russia*

The article is devoted to the up-to-date literature data about the potentialities of magnetic resonance imaging and its applications for clinical diagnosis of cerebral venous thrombosis. Routine magnetic resonance imaging with phase-contrast magnetic resonance angiography enables fast and accurate measurement of blood flow velocities and visualizes parenchymal abnormalities. We describe here the main clinical features and the MRI characteristics of collateral drainage and flow velocity data in patients with cerebral venous thrombosis.

Key words: cerebral venous thrombosis, blood flow measurement, phase contrast magnetic resonance angiography.

Уже довольно давно известны и подробно описаны патофизиологические механизмы, приводящие к тромбообразованию в основных венозных коллекторах головного мозга и области шеи. Так, окклюзия церебральных вен приводит к локальному отеку и формированию венозного инфаркта. При этом отек может развиваться как цитотоксический, так и вазогенный. Кроме того, окклюзия основных венозных синусов обычно приводит к развитию синдрома внутричерепной гипертензии (рис. 1).

Среди причин и факторов риска церебрального венозного тромбоза (ЦВТ) описаны многие состояния и сопутствующие заболевания, такие как ге-

нетические и приобретенные протромботические состояния (дефицит антитромбина, дефицит протеинов С и S, мутация фактора Лейдена, мутация протромбина, гомоцистеинемия, нефротический синдром, антифосфолипидные антитела, беременность, послеродовой период), инфекции (отит, мастоидит, синусит, менингит, системные инфекционные заболевания), воспалительные процессы (системная красная волчанка, гранулематоз Вегенера, саркоидоз, синдром Бехчета), гематологические изменения (первичная и вторичная полицитемия, тромбоцитопения, лейкопения, анемия), применение лекарственных средств (оральные контрацептивы, аспарагиназа), механические травмы. Клинические

проявления ЦВТ чрезвычайно разнообразны и, несмотря на достаточно редкую встречаемость некоторых симптомов, описаны довольно подробно во многих исследованиях (головная боль, судороги, дисфагия, зрительные расстройства, нарушения сознания вплоть до комы, рвота и другие жалобы). В качестве наиболее частой жалобы у пациентов с ЦВТ большинством исследователей признается тяжелая головная боль [8–10, 12, 13]. Считается, что постановка диагноза ЦВТ невозможна без радиологического подтверждения.

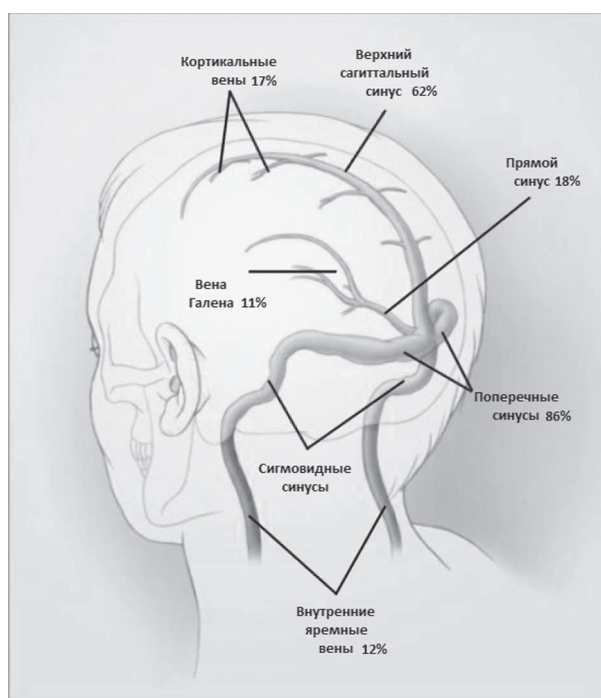


Рис. 1. Частота тромботического поражения различных отделов церебральной венозной системы (по данным Stam et al., 2005)

При этом для уточнения причин и степени нарушения венозного оттока из полости черепа на протяжении последних десятилетий используется несколько методов диагностики. Это ультразвуковое цветное дуплексное сканирование, транскраниальная доплерография, рентгенконтрастная ангиография, радионуклидная синусосцинтиграфия, спиральная компьютерно-томографическая ангиография, магнитно-резонансная ангиография (МРА). Все эти методы в той или иной степени способны визуализировать интра- и экстракраниальные синусы и вены, производить оценку состояния их клапанного аппарата и гемодинамики. Однако стоит отметить, что практики количественной оценки значимости обструкции брахиоцефальных вен пока не существует. Вариабельность анатомии венозных сосудов на уровне краниовертебрального перехода и в области шеи осложняет выработ-

ку четких границ нормы скоростных параметров кровотока и поперечных размеров яремных вен как наиболее крупных венозных коллекторов шейного уровня и затрудняет объективную диагностику венозных дисциркуляций [1, 4].

В последнее время на первый план в комплексной диагностике венозных дисциркуляций и венозного тромбоза выходит проведение МР-томографического обследования с дополнительной методикой МР-венографии. Рутинная МРТ может обнаружить большое разнообразие патологических очагов в головном мозге, которые могут быть как геморрагическими, так и негеморрагическими, одиночными или множественными, могут быть представлены в одном или обоих полушариях. Согласно данным некоторых исследователей [9], зачастую при одинаковой локализации тромба очаговая симптоматика и наличие изменений, обнаруженных при МРТ, будут существенно различаться. На T1 и T2 взвешенных изображениях сигнал от тромбированного синуса будет гиперинтенсивный. Однако характеристики сигнала зависят от возраста тромба и изоинтенсивны на T1-ВИ в течение первых пяти дней и после одного месяца. Комбинация аномального сигнала от синуса и соответствующее отсутствие потока на МРВ в большинстве случаев подтверждают диагноз тромбоза.

Следует помнить, что подавляющее большинство обсуждений посвящено остро развившемуся церебральному венозному тромбозу и лишь единичные исследования направлены на изучение морфологических и радиологических проявлений хронического тромботического поражения церебральных синусов и вен.

Адекватно оценить скоростные характеристики венозного кровотока по наиболее крупным внутричерепным синусам возможно с помощью фазоконтрастной магнитно-резонансной ангиографии. Коллектив авторов данной статьи предлагает использовать модификацию методики Quantitative Flow на основе двухмерной фазоконтрастной МР-ангиографии, достоинства которой расширяют возможности морфофункционального исследования сосудистых структур и позволяют не только качественно, но и количественно оценивать особенности потока венозной крови. При дополнительном применении методики Q-Flow появляется возможность количественно подтвердить отсутствие потока в сосуде или значительное снижение объемной скорости. Таким образом, сочетание рутинной МРТ с дополнительным проведением исследования по методике Q-Flow позволит реализовать индивидуальный подход к диагностике цереброваскулярной патологии и получить макси-

мум качественной и количественной информации при небольшом времени исследования пациента.

Коллектив авторов данной статьи активно использует методику фазо-контрастной ангиографии в своих научных исследованиях на протяжении последнего десятилетия. Нами предприняты попытки рассмотреть топографические особенности церебральной венозной системы и количественные характеристики венозного кровотока на протяжении наиболее крупных венозных структур области головы и шеи как в норме, так и при формировании тромботического поражения [2, 3, 5–7, 14].

Для оценки количественных характеристик церебрального венозного кровотока нами обследованы две группы пациентов: 101 здоровый доброволец (контрольная группа) и 15 пациентов с левосторонним тромботическим поражением на уровне поперечного и сигмовидного синусов, а также внутренней яремной вены (группа патологии). Все исследования были проведены на 1,5 Т МР-томографе «Achieva» фирмы «Philips». Всем обследуемым была выполнена рутинная МР-томография головного мозга, которая включает методики T1-ВИ, T2-ВИ, DWI и 3D МР-ангиографии. Дополнительно была использована методика количественной оценки потока Quantitative Flow (Q-Flow) на основе ФК МРА, с помощью которой исследовались верхний сагитальный синус, парные поперечные и сигмовидные синусы, а также внутренние яремные вены. Оценивались линейная, объемная и пиковая скорости тока крови, а также площадь поперечного сечения исследуемых сосудов.

Магнитно-резонансная ангиография в режиме количественной оценки потока Q-Flow благодаря особенностям поведения движущейся жидкости позволяет получить информацию о свойствах потока, таких как линейная, пиковая и объемная скорости, ускорение и направление потока; а динамический характер исследуемых объектов наиболее полно визуализируется с помощью кинометодик. Достоинства этой методики позволили изучить динамические особенности циркуляции венозной крови в области головы и шеи. В ходе сканирования одного венозного сосуда по методике Q-Flow мы получали 15 кадров. Каждый кадр отображал мгновенную МР-картину состояния венозного сосуда и движения крови в нем в одной из 15 частей R-R интервала, а исследование в целом – динамические характеристики изменения венозного кровотока и просвета сосуда за один R-R интервал. Полученные данные статистически обработаны с расчетом среднего значения и доверительного интервала: $X \pm tsx$, где $t = 1,96$ для $p = 0,05$. Было от-

мечено, что движение крови по парным венозным структурам в ряде случаев осуществляется асимметрично, с преимущественным вовлечением той или иной стороны. В связи с этим была произведена оценка достоверности различий венозного кровотока по парным структурам (слева и справа) с применением t-критерия Стьюдента во всех исследуемых группах. Кроме того, в контрольной группе для оценки влияния факторов пола, возраста, уровня расположения сосуда (поперечные или сигмовидные синусы, внутренние яремные вены) и сторону его расположения (слева или справа) на значения скоростей венозной крови и гемодинамически значимого просвета сосудов был проведен комплексный многофакторный дисперсионный анализ.

Исследования по методике Q-Flow показали, что в условиях нормы церебральный венозный кровоток является асимметричным, но синфазным, с более высокими значениями скоростей по правосторонним венозным структурам. При исследовании второй группы пациентов было отмечено, что при тромботическом поражении практически все гемодинамические характеристики кровотока абсолютно теряют синфазность и становятся резко асимметричными (рис. 2–5).

В ходе проведения многофакторного дисперсионного анализа наиболее интересной находкой оказалось достоверное взаимное влияние факторов возраста и стороны расположения сосуда на объемную, линейную и пиковую скорости (рис. 6–8). Кроме того, были выявлены достоверные влияния факторов уровня и стороны расположения сосуда на все скоростные характеристики (слева скорости достоверно ниже), а также факторов пола (у мужчин скорости ниже) и возраста (снижение скоростей с увеличением возраста) на линейную и пиковую скорости.

Наиболее частыми клиническими симптомами в группе пациентов с церебральным венозным тромбозом были головные боли (86 %), фокальный неврологический дефицит (27 %), частичная потеря зрения (13 %) и ментальные нарушения. У 86 % пациентов наблюдалась внутричерепная гипертензия.

При рутинном МР-обследовании пациентов с тромботическим поражением венозных структур у 100 % пациентов были выявлены признаки хронического нарушения мозгового кровообращения различной выраженности, внутричерепной гипертензии (67 %), частичной редукции кровотока по одной из позвоночных артерий (40 %), а также признаки патологической извитости внутренних сонных артерий (25 %). Кроме того, при детальной

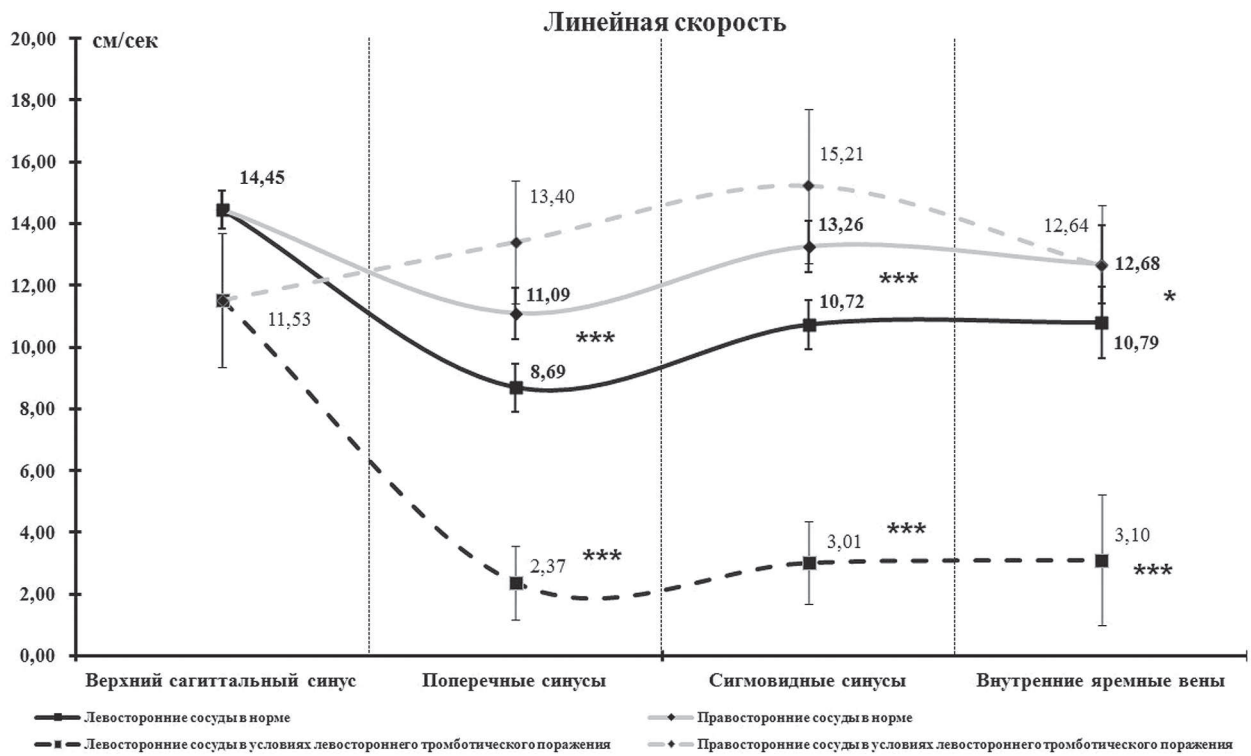


Рис. 2. Характеристика линейной скорости кровотока в системе «верхний сагиттальный синус – поперечные синусы – сигмовидные синусы – внутренние яремные вены» в норме и в условиях левостороннего тромботического поражения, см/с

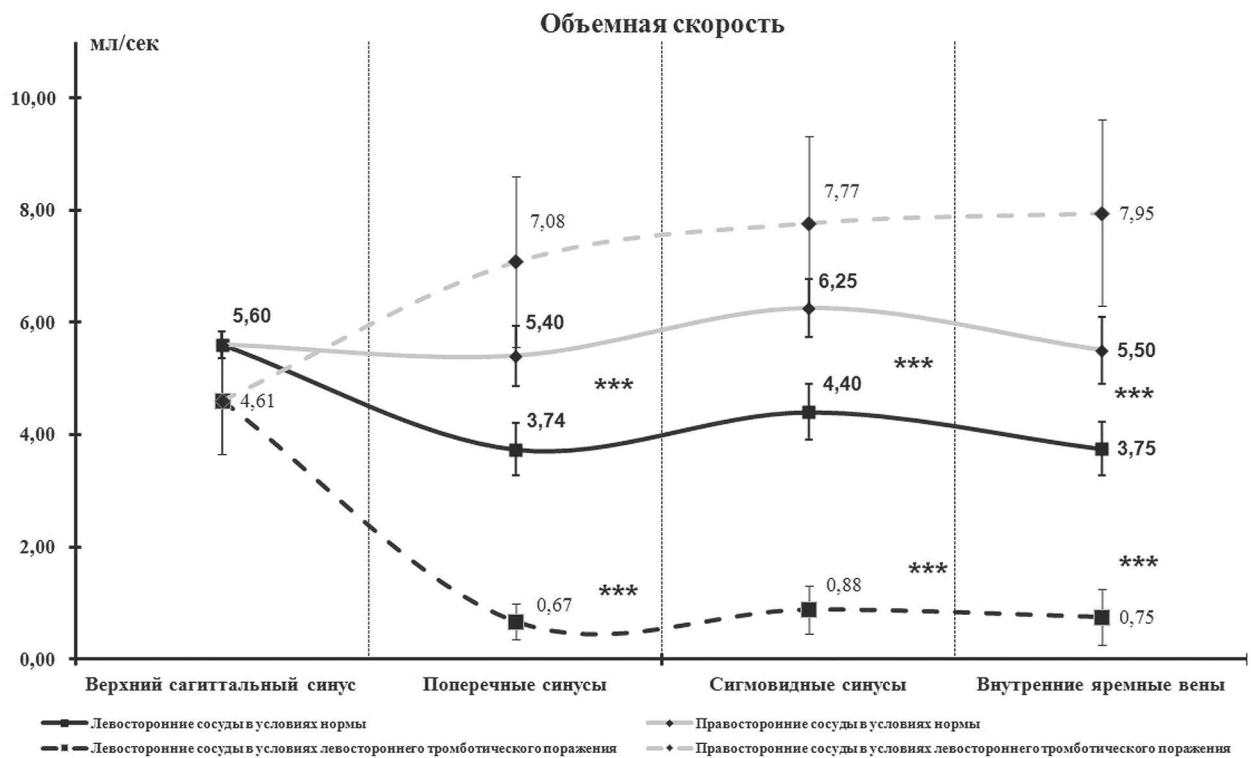

Рис. 3. Характеристика объемной скорости кровотока в системе «верхний сагиттальный синус – поперечные синусы – сигмовидные синусы – внутренние яремные вены» в норме и в условиях левостороннего тромботического поражения, мл/с

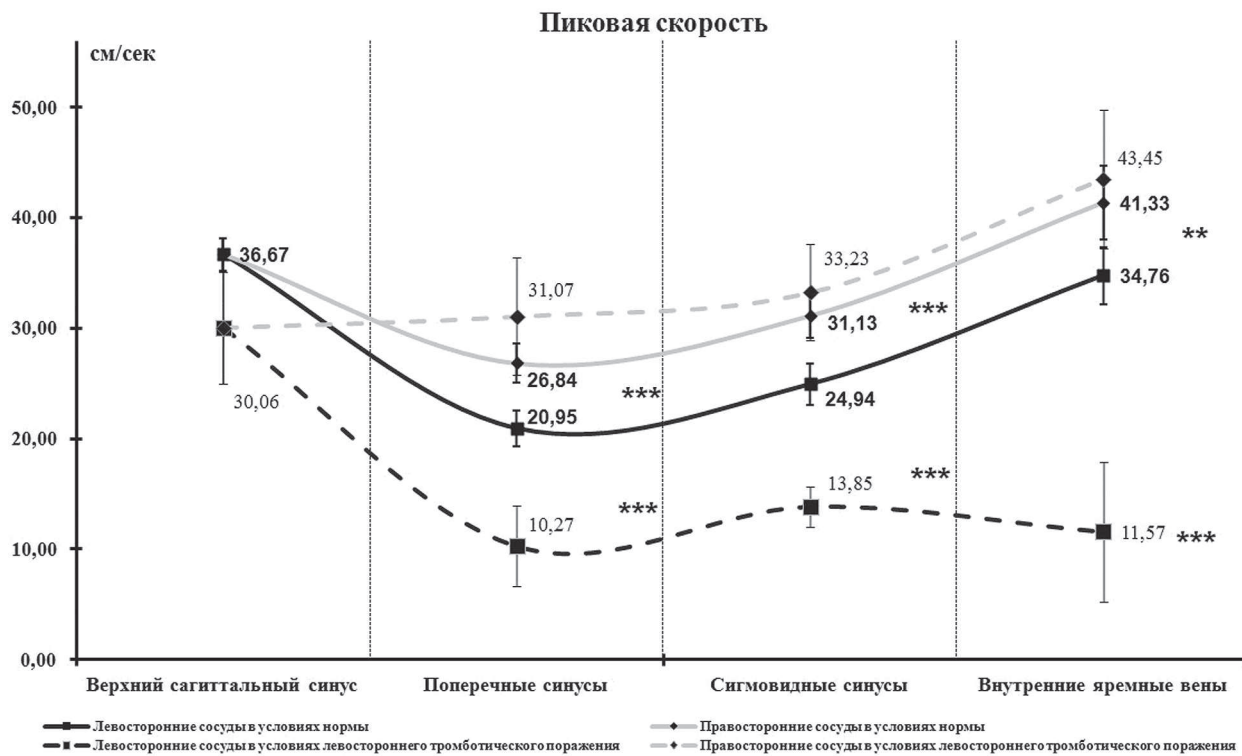


Рис. 4. Характеристика пиковой скорости кровотока в системе «верхний сагиттальный синус – поперечные синусы – сигмовидные синусы – внутренние яремные вены» в норме и в условиях левостороннего тромботического поражения, см/с

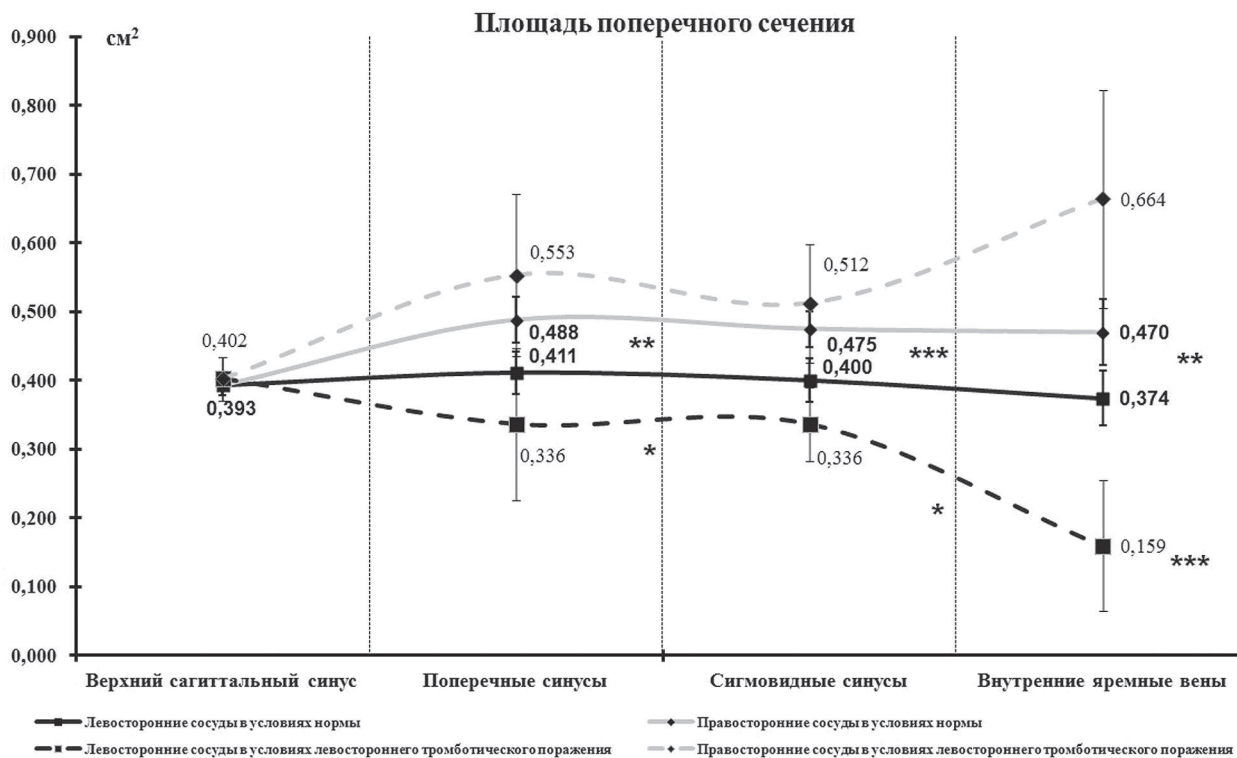

Рис. 5. Характеристика площади гемодинамически значимого просвета в системе «верхний сагиттальный синус – поперечные синусы – сигмовидные синусы – внутренние яремные вены» в норме и в условиях левостороннего тромботического поражения, см²

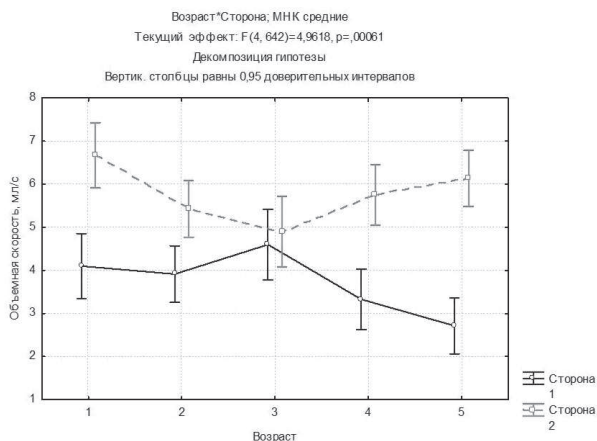


Рис. 6. Влияние факторов возраста и стороны расположения сосуда на значения объемной скорости венозного кровотока (сторона 1 – слева, сторона 2 – справа; возраст: 1 – от 15 до 21 года; 2 – от 22 до 30 лет; 3 – от 31 до 40 лет; 4 – от 41 до 50 лет; 5 – от 51 до 60 лет)

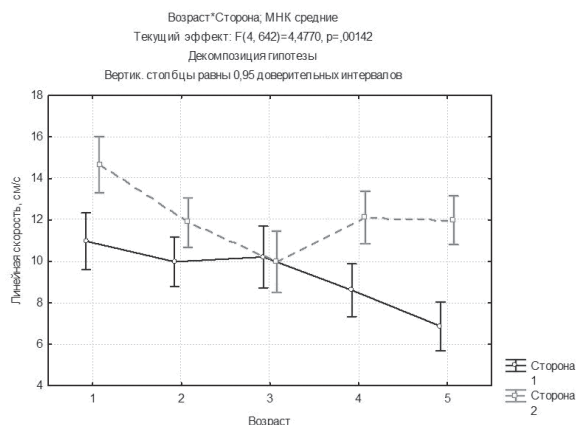


Рис. 7. Влияние факторов возраста и стороны расположения сосуда на значения линейной скорости венозного кровотока (сторона 1 – слева, сторона 2 – справа; возраст: 1 – от 15 до 21 года; 2 – от 22 до 30 лет; 3 – от 31 до 40 лет; 4 – от 41 до 50 лет; 5 – от 51 до 60 лет)

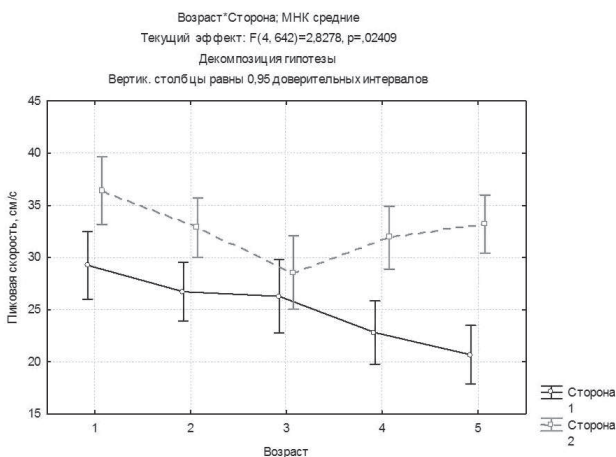


Рис. 8. Влияние факторов возраста и стороны расположения сосуда на значения пиковой скорости венозного кровотока (сторона 1 – слева, сторона 2 – справа; возраст: 1 – от 15 до 21 года; 2 – от 22 до 30 лет; 3 – от 31 до 40 лет; 4 – от 41 до 50 лет; 5 – от 51 до 60 лет)

оценке результатов МР-ангиографий у 86 % пациентов наблюдалось выраженное развитие коллатералей, таких как интраспинальные венозные сплетения (40 %) и глубокие вены шеи (86 %).

Таким образом, показано влияние факторов стороны расположения сосуда на скоростные характеристики кровотока в нем, а также взаимного влияния стороны расположения сосуда и возраста пациента. На основе выявленных взаимодействий мы предлагаем рассматривать следующий комплекс факторов, влияющих на скорость венозного кровотока на уровне внутричерепных синусов и внутренних яремных вен: сторона (слева или справа), анатомический размер и уровень расположения (поперечные или сигмовидные синусы, внутренние яремные вены) сосуда, а также пол и возраст пациента. Согласно полученным данным, в случае наличия у пациента анатомической гипоплазии левосторонних венозных сосудов с возрастом в этих сосудах скоростные характеристики кровотока будут неизбежно снижаться, что со временем приведет к пристеночному тромбообразованию и возникновению клинических симптомов венозной дисфункции и затем при отсутствии медикаментозной коррекции к церебральному венозному тромбозу. Поэтому мы предлагаем рассматривать анатомическую гипоплазию левосторонних венозных сосудов как аналог предболезни для церебрального тромбоза и, следовательно, относиться к таким пациентам с повышенным вниманием как с точки зрения лучевой диагностики, так и с точки зрения своевременного и адекватного лечения.

ЛИТЕРАТУРА

1. К вопросу о некоторых механизмах физиологии оттока по венам шеи / А. Ю. Иванов [и др.] // Клиническая физиология кровообращения. 2009. № 3. С. 16–21.
2. Курбатов В. П., Тулупов А. А., Леягин А. Ю. Топографические особенности крупных венозных структур и вертебро-базиллярной системы головы и шеи // Медицинская визуализация. 2004. № 2. С. 85–92.
3. Савельева Л. А., Тулупов А. А. Особенности венозного оттока от головного мозга по данным магнитно-резонансной ангиографии // Вестник Новосибирского государственного

университета. Серия: Биология, клиническая медицина. 2009. Т. 7, вып. 1. С. 36–40.

4. Радиологические критерии стенозирования брахиоцефальных вен и клиническая выраженность церебрального венозного застоя / С. Е. Семенов [и др.] // Клиническая физиология кровообращения. 2013. № 2. С. 35–44.

5. Тулупов А. А., Савельева Л. А. Возможности фазоконтрастной магнитно-резонансной ангиографии в количественной оценке интракраниального венозного кровотока // Медицинская визуализация. 2009. № 1. С. 115–121.

6. Тулупов А. А., Савельева Л. А., Горев В. Н. МРТ-характеристики венозного оттока от головного мозга // Вестник НГУ. 2009. Т. 7, вып. 3. С. 34–40.

7. Тулупов А. А., Савельева Л. А., Горев В. Н. Функциональный анализ венозного оттока от головного мозга в условиях нормы по данным магнитно-резонансной томографии // Клиническая физиология кровообращения. 2009. № 2. С. 65–70.

8. Agostoni E. Headache in cerebral venous thrombosis // Neurology science. 2004. № 25. P. S206–S210.

9. Bergui M., Bradac G. B., Daniele D. Brain lesions due to cerebral venous thrombosis do not correlate with sinus thrombosis // Neuroradiology. 1999. № 41. P. 419–424.

10. Bousser M.-G. Cerebral venous thrombosis: diagnosis and management // Journal of neurology. 2000. № 247. P. 252–258.

11. Bruijn S. F., Haan R. J., Stam J. Clinical features and prognostic factors of cerebral venous sinus thrombosis in a prospective series of 59 patients // Journal of neurology, neurosurgery and psychiatry. 2001. № 70. P. 105–108.

12. Kimber J. Cerebral venous sinus thrombosis // Q. J. Med. 2002. Vol. 95. P. 137–142.

13. Stam J. Thrombosis of the cerebral veins and sinuses // The new England journal of medicine. 2005. № 352. P. 1791–1798.

14. Cerebral venous thrombosis: diagnostic features of phase-contrast MR angiography / A. Tulupov [et al.] // Applied Magnetic Resonance. 2011. Vol. 41, № 2. P. 551–560.

Статья поступила 08.04.2014

Ответственный автор за переписку:

Шрайбман Любовь Анатольевна,
лаборант-исследователь
ФГБУ науки Институт «Международный
томографический центр» СО РАМН

Адрес для переписки:

Шрайбман Л. А., 630090, г. Новосибирск
ул. Институтская, д. 3А
Тел. 8 (383) 330-69-26
E-mail: savel@toma.nsc.ru

Corresponding author:

Lyubov A. Shraibman,
laboratory researcher
of FSBI of science Institute International
Tomography Centre, SB RAM

Correspondence address:

L. A. Shraibman, 3A, Institutskaya St.
Novosibirsk, 630090
Tel. +7 (383) 330-69-26
E-mail: savel@toma.nsc.ru