

ВИВЧЕННЯ ПОШИРЕНOSTI ВІДСУТНОСТІ КОРОНКОВОЇ ЧАСТИНИ ЗУБА

І.В. Виклюк, З.Р. Ожоган

Івано-Франківський національний медичний університет

Резюме

Натепер питання відсутності коронкової частини зуба в різних клінічних ситуаціях (захворювання тканин пародонта – пародонтит, пародонтоз) залишається недостатньо вивченим, а методи лікування, які застосовуються, недостатньо ефективні. Дефекти твердих тканин зубів відіграють важливу роль у виникненні зубощелепних деформацій, тому залишається актуальним питання підвищення ефективності ортопедичного лікування хворих зі зруйнованою коронковою частиною зуба шляхом розробки методики відбудови кукси зуба зі зміною його осі. Нині актуальним є вивчення частоти і варіабельності руйнувань коронкової частини зуба, поширеності використання скловолоконних штифтів і сучасних методів відбудови кукси зуба, а також ускладнень, які при цьому виникають.

Ключові слова: пародонт, відсутність коронкової частини зуба, штифтові конструкції.

Резюме

На данный момент вопрос отсутствия коронковой части зуба в разных клинических случаях (заболевания тканей пародонта - пародонтит, пародонтоз) остаётся недостаточно изученным, а методы лечения, которые используются, недостаточно эффективными. Дефекты твердых тканей зубных рядов играют важную роль в развитии зубочелюстных

деформаций, поэтому остается актуальным вопрос повышения эффективности ортопедического лечения больных с разрушенной коронковой частью зуба путем восстановления культи зуба с изменением ее оси. На сегодня важным вопросом является изучение частоты и варибельности разрушения коронковой части зуба, распространенность использования стекловолоконных штифтов и современных методов восстановления культи зуба, а также осложнений, которые при этом возникают.

Ключевые слова: пародонт, отсутствие коронковой части зуба, штифтовые конструкции.

Summary

Nowadays the absence of tooth crown part in various clinical situations (diseases of periodontal tissues - periodontitis, paradontosis) remains not studied while the available treatment methods are not effective enough. Dentition hard tissue defects play an important part in the occurrence of dentoalveolar deformations, so the issues of increasing the effectiveness of orthopedic treatment of the patients with destroyed tooth crown part, by developing methods of restoration of the tooth stump with the change of its axis are still actual. The study of the frequency and variability of tooth crown destruction as well as the use of fiber optic posts for its restoration and complications caused by their application is still important.

Key words: parodontium, absence of tooth crown part, post constructions.

Література

1. Фридман Джордж. Эстетическое лечение с использованием методики восстановления на штифте / Джордж Фридман // Клиническая стоматология. - 2001. - №2. - С. 10-15.

2. Риттер Роберт Г. Выбор штифтовой конструкции для эстетического восстановления фронтальной группы зубов / Роберт Г. Риттер // Панорама ортопедической стоматологии. - 2007. - №3. - С. 12-13.
3. Годованый В.О. Штифтові конструкції в ортопедичній стоматології / В.О. Годованый, О.Я. Судова, А.З. Піх // Новини стоматології. - 2001. - №3. - С. 49-54.
4. Прохоров С.Л. Экспериментальное исследование функциональных свойств литых коронково-корневых вкладок / С.Л. Прохоров // Современная стоматология. - 2006. - №4. - С. 125-130.
5. Изучение биомеханики литой штифтовой вкладки в условиях трехмерного математического моделирования / В.Н. Олесова, О.С. Балгурина, И.У. Мушеев [и др.] // Российский стоматологический журнал. - 2002. - № 2. - С. 19-21.
6. Кассаро А. Теоретическое и экспериментальное исследование по поводу перелома в системе штифтовая вкладка / А. Кассаро, Д. Джерачи, А. Питини // Клиническая стоматология. - 2000. - №2. - С. 26-30.
7. Павленко А.В. Неспецифическая общая резистентность организма при использовании металлических конструкций несъемных зубных протезов / А.В. Павленко, А.А. Тимофеев // Современная стоматология. - 2004. - №1. - С. 122-124.
8. Костенко Є.Я. Ортопедичне лікування зубів, зруйнованих нижче рівня ясен / Є.Я. Костенко, О.В. Павленко, В.І. Радько // Зубное протезирование. - 2008. - №2. – С. 17-21.
9. Костенко Є.Я. Математичний розрахунок елементів фіксації суцільнолітої комбінованої штифтової вкладки при лікуванні зубів, зруйнованих нижче рівня ясенного краю / Є.Я. Костенко, В.І. Радько // Новини стоматології. – 2008. - №3. – С. 54-58.
10. Чулак Л.Д. Биохимические показатели ротовой жидкости у больных с восстановленными корнями зубов, разрушенных ниже уровня десны / Л.Д.

Чулак, А.А. Бас, Л.С. Кравченко // Вісник стоматології. – 2002. - №2. – С. 35-37.

11. Персань В.С. Підсумки роботи стоматологічної служби Івано-Франківської області за 2006-2009 роки / В.С. Персань //Дентальні технології.- Спецвипуск .- 2010.- С. 58-73.

Актуальність теми

За останні роки в стоматології помітне зростання впровадження наукових розробок у медичну практику, однак застосування науково-обґрунтованих підходів у роботі практичних лікарів-стоматологів залишається досить проблемним. За наявності достовірної об'єктивної інформації практичне застосування науково-обґрунтованого підходу не завжди означає, що різні лікарі запропонують однакове лікування, зумовлене впливом індивідуального клінічного стажу кожного клініциста. Одним із таких різнопланових підходів до лікування в ортопедичній стоматології є відновлення зруйнованої коронкової частини опорних зубів більше ніж на 60-80%. В ортопедичній стоматології розвиваються новітні методики лікування, які дозволяють зберегти зуби, які в минулому підлягали видаленню. Використання коренів для протезування дозволяє зберегти цілість зубного ряду, запобігає передчасній атрофії альвеолярної кістки і зубощелепним деформаціям. Після ендодонтичного лікування зубів зі значними дефектами коронкової частини виникає необхідність застосування штифтових конструкцій, провідною метою використання яких є відновлення коронкової частини зуба як основи для подальшої реставрації [1].

Потреба населення України в ортопедичній стоматологічній допомозі, за даними Міністерства охорони здоров'я, становить близько 94%, а потреба в лікуванні зруйнованої коронкової частини зуба - 36-53% загальної кількості пацієнтів, які звернулися з метою протезування [11]. Низка наукових досліджень підтверджує доцільність вивчення

поширеності та особливостей клініки за відсутності коронкової частини зуба, а також розробки і вдосконалення методик відбудови кукси зуба в різних клінічних ситуаціях, зокрема при зубощелепних деформаціях і захворюваннях пародонта [8, 9, 10].

Використовуючи сучасні методики і матеріали для відновлення твердих тканин кукси зуба, можна створити монолітну багат шарову структуру з відсутністю слабких меж [2]. Однак натепер певні види штифтових конструкцій ще недостатньо вивчені, а дані про їх застосування досить суперечливі [3]. У практичній стоматології найчастіше використовують суцільнолітні, індивідуально виготовлені прямим чи непрямим методом коренево-куксові вкладки [4,5]. За літературними даними, невдачі при застосуванні суцільнолітних куксових вкладок коливаються від 6,5% до 14% [6, 7]. Ураховуючи те, що дефекти твердих тканин зубів відіграють важливу роль у виникненні зубощелепних деформацій, залишається актуальним питання підвищення ефективності ортопедичного лікування хворих зі зруйнованою коронковою частиною зуба шляхом розробки методики відбудови кукси зуба зі зміною осі при захворюваннях пародонта.

Матеріали та методи

З метою вивчення частоти і варіабельності руйнувань коронкової частини зуба ми провели ретроспективний аналіз історій хвороб і звітних документів обласної та міської стоматологічних поліклінік і стоматологічної поліклініки Івано-Франківського національного медичного університету за 2007- 2010 рр. З метою детального клінічного обстеження хворих, діагностики і покращення показників якості надання стоматологічної ортопедичної допомоги хворим, нами розроблено «Карту обстеження хворого із дефектом коронкової частини зуба». Хворих обстежували за загальноприйнятими клінічними методами, оцінюючи стан

твердих тканин і пародонта за допомогою методів зондування, пальпації, перкусії. Загалом було обстежено 570 хворих.

Запропонована нами «Карта обстеження хворого із дефектом коронкової частини зуба» містила такі питання:

1. Стан твердих тканин опорного зуба

1.1. Причина дефекту твердих тканин:

каріозний процес, патологічна стертість, травма.

1.2. Відсутня ортопедична конструкція.

1.3. Опорний зуб після зняття коронки:

штампованої, металокерамічної, металопластмасової, литої, пластмасової.

1.4. Корінь потребує ендодонтичного лікування, не потребує ендодонтичного лікування.

1.5. Тверді тканини зуба зруйновані:

ІРОПЗ - до 50%, на 60-80%, більше 80%.

1.6. Тверді тканини зуба зруйновані:

вище рівня ясен, на рівні ясен, нижче рівня ясен.

2. Зуб відновлений:

анкерними штифтами, металевою куксовою вкладкою, куксовою вкладкою з цирконію, скловолоконними системами.

3. Стан тканин пародонта навколо кореня:

індекс РМА, глибина пародонтальних кишень, рівень резорбції кістки з вестибулярної, оральної та апроксимальної ділянок.

4. Корінь запломбований:

резорцин-формаліновою пастою, цинк-евгенольною, смолами, кальцієвмісними пастами, цементами, гутаперчею.

5. Стінки кореня

не уражені каріозним процесом, склерозовані, демінералізовані.

Результати та їх обговорення

Шляхом аналізу статистичних показників надання стоматологічної допомоги населенню Івано-Франківської області у 2007-2010 рр. встановлена кількість осіб, які отримали зубні протези у 2009 році, - 12482. Вона була на рівні 2008 року – 12567. За звітний період надавалася перевага виготовленню зубних протезів із покращеними естетичними вимогами. Загальна кількість виготовлених мостоподібних протезів становила 11356, а якісні показники діяльності ортопедичної служби Івано-Франківської області вказують, що відсоток суцільнолитих естетичних поодиноких коронок по області становить 7,7%. Руйнування коронкової частини опорних зубів більше 60-80% та відновлення зубів куксовими вкладками складало 37% [11]. У порівнянні із загальноукраїнськими показниками, відновлення коронкової частини зуба поодинокими коронками становить 45,7%, мостоподібними протезами - 30,2%, а куксовими вкладками - 43%. Вивчення амбулаторних карток (форма №043/0) і статистичних показників Центру стоматології університетської клініки Івано-Франківського національного медичного університету свідчить про те, що серед пацієнтів, які отримали зубні протези у 2009 році, руйнування коронкової частини опорних зубів більше 60-80% складало 41% випадків.

При проведенні власних клінічних досліджень на основі розробленої карти обстеження ми вивчили локалізацію руйнування коронкової

частини, відношення до ясен і поєднання з генералізованим пародонтитом. При цьому руйнування коронкової частини більше 60-80% спостерігалось в премолярів, зокрема на верхній щелепі - у 21% випадків, а на нижній щелепі - у 12% випадків; у молярів верхньої щелепи - у 25,5% та нижньої щелепи – у 26%. Рідше зустрічалися каріозні та некаріозні ураження коронкової частини іклів верхньої щелепи - 0,5% і нижньої щелепи –3% та різців верхньої щелепи – 7% і нижньої щелепи – 5% випадків (рис. 1).

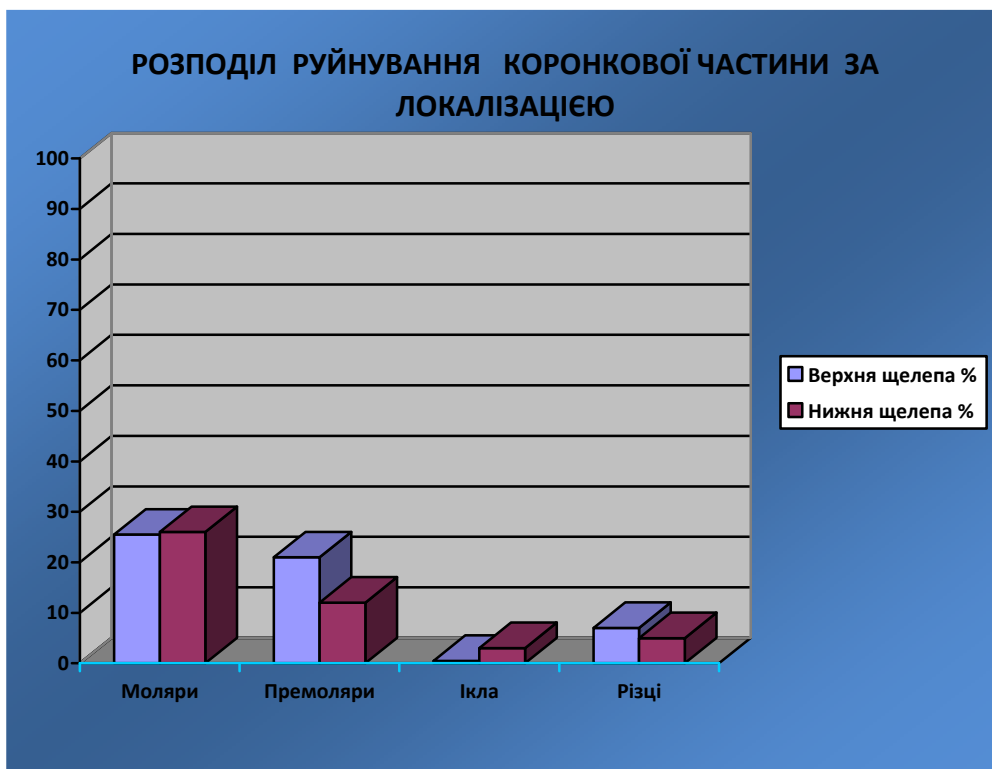


Рис. 1. Поширеність руйнування коронкової частини зубів залежно від локалізації.

На основі розробленої нами карти обстеження встановлено, що в 67% випадків корені потребували повторного ендодонтичного лікування, а перфорації стінок коренів були виявлені в 9%. У 20% випадків корені були відновлені металевими куксовими вкладками. Зубів, зруйнованих на рівні ясен, було 7%, а нижче рівня ясен - 22%. Генералізований пародонтит 1-2 ступенів при руйнуванні коронкової частини зубів більше 60-80 % зустрічається в 69% хворих (393 особи).

Однак у опрацьованих нами статистичних документах не вказані стан тканин пародонта навколо зруйнованих зубів, частота застосування скловолоконних систем і цементні системи, на які фіксовані куксові вкладки або штифти.

Висновки

1. За результатами ретроспективного аналізу історій хвороб і звітних документів за 2007-2010 рр. було встановлено, що частота руйнувань коронкової частини зуба складає 41%.

2. На детальному клінічному обстеженні хворих за допомогою розробленої «Карти обстеження хворого із дефектом коронкової частини зуба» нами встановлено, що у 22% спостерігається руйнування зубів нижче рівня ясен, а відсутність коронкової частини зубів у 69% поєднується з генералізованим пародонтитом.