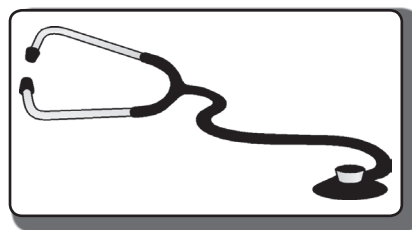


Внутренние
болезни



УДК 616.14:616.12–008.331.1–053.81«465.35/45»:001.8

И. М. Давидович¹, О. М. Процык²

ВЕНОЗНОЕ КРОВООБРАЩЕНИЕ В ИНТРА- И ЭКСТРАКРАНИАЛЬНЫХ СОСУДАХ У БОЛЬНЫХ ГИПЕРТОНИЧЕСКОЙ БОЛЕЗНЬЮ МОЛОДОГО ВОЗРАСТА

¹Дальневосточный государственный медицинский университет, 680000, ул. Муравьева-Амурского, 35, тел. 8-(4212)-32-63-93, e-mail: nauka@mail.fesmu.ru;

²КБГУЗ «Консультативно-диагностический центр» «Вивея» МЗ Хабаровского края, 680000, ул. Запарина, 83, тел. 8-(4212)-45-15-40, г. Хабаровск

Резюме

У 82 пациентов, средний возраст – 36,9±1,5 года, 40 (48,8%) – мужчин и 42 (51,2%) – женщины с гипертонической болезнью (ГБ) I стадии (52 человека – 63,4%) и II стадии (30 человек – 36,6%), артериальной гипертензией (АГ) 1-й степени – у 50 (61%) и 2-й степени – у 32 человек (39%) была проведена оценка состояния кровотока в системе венозных сосудов головы и шеи ультразвуковым методом. Контрольную группу составили 28 здоровых лиц, средний возраст – 34,9±1,5 года (9 мужчин – 32,1% и 19 женщин – 67,9%) с нормальным артериальным давлением (АД).

Установлено, что у больных молодого возраста с ГБ I–II стадии и АГ 1–2-й степени в зависимости от степени и длительности АГ и стадии ГБ выявляются отклонения со стороны венозного оттока в сосудах головы и шеи. При I-й степени АГ и I стадии ГБ изменения венозного кровообращения в интра- и экстракраниальных сосудах носят компенсаторный характер, в дальнейшем с увеличением степени АГ и стадии ГБ выявляются ультразвуковые признаки венозного застоя в голове. Установлена корреляционная зависимость между различными параметрами диастолического АД, определяемыми при его суточном мониторинге с пиковой систолической скоростью кровотока и шириной церебральных вен.

Ключевые слова: артериальная гипертензия, церебральный венозный кровоток.

I. M. Davidovich¹, O. M. Procik²

VENOUS CIRCULATION IN INTRA- AND EXTRACRANIAL VESSELS IN YOUNG PATIENTS WITH HYPERTENSION DISEASE

¹Far Eastern State Medical University;

²Regional Budgetary State Healthcare Institution «The Consultative Diagnostic Center «Vivea» Ministry of Healthcare of Khabarovsk Krai, Khabarovsk

Summary

The authors assessed 82 patients, mean age 36,9±1,5, 40 (48,8%) – males and 42 (51,2%) – females with hypertension disease (HD) of the stage I (52 patients – 63,4%) and stage II (30 patients – 36,6%) and arterial hypertension (AH) of the 1st degree – in 50 (61%) and 2nd degree – in 32 patients (39%). Ultrasound diagnostics of the head and neck venous vessels circulation was carried out. The control group included 28 healthy people, mean age 34,9±1,5 (male 9–32,1% and female 19–67,9%) with a normal arterial pressure (AP).

The study showed that young patients with HD of I–II stage and AH of the 1–2nd degree demonstrated deviations in venous blood circulation of the head and neck. In the 1-st degree of AH and HD of stage I changes of venous circulation in intra and extra cranial vessels have a compensatory character, further on when degree and stage of AH and HD increases ultrasound signs of venous congestion appear in the head. Correlation dependence between different parameters of diastolic AP determined by 24-hour monitoring with a peak systolic velocity of the circulation and the width of cerebral veins.

Key words: arterial hypertension, cerebral venous blood circulation.

На сегодняшний день многочисленными исследованиями доказана диагностическая роль и прогностическая значимость отклонений со стороны сосудов различного диаметра в прогрессировании и исходах артериальной гипертензии (АГ) [3, 6, 16, 18]. Однако практически все исследования в этом отношении касаются состояния сосудов артериального русла, в том числе и при оценке цереброваскулярного кровотока [4, 5, 10]. Изучению венозной циркуляции головного мозга посвящено весьма ограниченное количество работ, и то в основном при различной степени тяжести хронической дисциркуляторной энцефалопатии, оперативных вмешательствах на сосудах головного мозга или инсультах [1, 2, 9, 11]. Вместе с тем, почти 85% объема церебрального сосудистого русла составляет венозный отдел. С внедрением современных ультразвуковых методов исследования цереброваскулярного кровотока был предложен комплексный многоуровневый алгоритм оценки состояния сосудистого русла головы и шеи, где два первых уровня отводились артериальному звену, третий – системе микроциркуляции, а четвертый и пятый уровни – состоянию венозного оттока [14]. Однако в литературе встречаются единичные работы, посвященные оценке венозного кровообращения у больных АГ молодого возраста на ранних стадиях заболевания [13].

Цель работы заключалась в оценке состояния венозного кровотока в экстра- и интракраниальных венах у больных гипертонической болезнью I–II стадии молодого возраста впервые выявленной и/или при отсутствии в анамнезе постоянной эффективной антигипертензивной терапии в зависимости от степени и длительности АГ и стадии заболевания.

Материалы и методы

Всего обследовано 82 пациента молодого возраста (средний возраст – $36,9 \pm 1,5$ года), из которых мужчин – 40 (48,8%) и женщин – 42 (51,2%) с гипертонической болезнью I стадии (52 человека – 63,4%) и II стадии (30 человек – 36,6%). Стадию ГБ устанавливали согласно критериям Всероссийского научного общества кардиологов 2010 года по наличию или отсутствию гипертрофии миокарда левого желудочка, определяемой при эхокардиографии. АГ 1-й степени была у 50 (61%) и 2-й степени – у 32 человек (39%). Критериями включения в исследование были возраст не старше 45 лет, наличие АГ 1–2-й степени, впервые выявленной и/или без постоянной гипотензивной терапии, согласие пациента на проведение исследования и отсутствие критериев исключения. Критерии исключения: возраст старше 45 лет, наличие хронической сопутствующей патологии (ишемической болезни сердца, хронической сердечной недостаточности, признаков дисциркуляторной энцефалопатии, злокачественных наруше-

ний ритма сердца, сахарного диабета, атеросклероза сонных артерий и артерий нижних конечностей, наличия в анамнезе перенесенного острого нарушения мозгового кровообращения, черепно-мозговых травм, воспалительных и инфекционных заболеваний), симптоматический характер АГ, который выявлялся с помощью комплексного обследования по общепринятой схеме, отказ пациента от начала или продолжения исследования. Обязательное условие включения пациентов в исследование – личное информированное согласие больного. Все пациенты были отобраны при постановке на диспансерный учет во время обращения в «Консультативно-диагностический центр» «Вивея» МЗ Хабаровского края. Контрольную группу составили 28 практически здоровых лиц, средний возраст – $34,9 \pm 1,5$ года (9 мужчин – 32,1% и 19 женщин – 67,9%) с нормальным артериальным давлением (АД).

Оценку состояния кровотока во внутренних яремных (ВЯВ) и позвоночных венах (ПзВ), венах Розенталя (ВР), центральных венах сетчатки (ЦВС) и прямом синусе (ПС) проводили на интракраниальном уровне секторным фазированным датчиком с частотой 1,5–3,5 МГц, на экстракраниальном уровне – линейным датчиком 5–10 МГц на аппарате Logiq 9 (GE Healthcare, USA). Во ВЯВ определяли площадь сечения, процент ее прироста в пробе Вальсальвы и усредненную по времени максимальную скорость кровотока (V_{mean}). В ПзВ – диаметр вены и усредненную по времени максимальную скорость кровотока (V_{mean}). В ВР, ЦВС и ПС – пиковую систолическую скорость кровотока (V_{ps}) [14]. Суточное мониторирование АД (СМАД) проводили автоматической амбулаторной системой суточного мониторирования ВРLab МнСДП-2 (ООО «Петр Телегин», Россия) с определением профиля и параметров АД [12]. Статистический анализ данных осуществляли с помощью программы Statistics. Использовали вычисление средних и стандартных ошибок. Определение связи между изучаемыми величинами – методом корреляционного анализа по Спирмену. Оценку достоверности различий при параметрическом распределении проводили с использованием t-критерия Стьюдента при $p < 0,05$.

Результаты и обсуждение

Оценка пиковой систолической скорости венозного оттока по правой и левой ВР в целом по всей группе больных АГ, а также в зависимости от стадии ГБ, не выявила отклонений по сравнению с лицами с нормальным АД (табл. 1, 3). Вместе с тем, у пациентов с АГ 1-й степени наблюдали достоверное увеличение V_{ps} в ВР против подгруппы с АГ 2-й степени и нормального АД (табл. 2). Длительность АГ оказывала разнонаправленное влияние на V_{ps} в венах Розенталя – при длительности АГ менее 5 лет отмечено достовер-

ное ускорение, более 5 лет – достоверное замедление V_{ps} (табл. 4).

Пиковая систолическая скорость кровотока в ЦВС с обеих сторон в целом по группе больных с АГ не отличалась от контроля (табл. 1). Однако у пациентов с АГ 1-й степени и ГБ I стадии было выявлено достоверное ее ускорение, по отношению к больным АГ 2-й степени и ГБ II стадии соответственно и группе с нормальным АД (табл. 2, 3). При этом увеличение V_{ps} в ЦВС не зависело от длительности заболевания (табл. 4).

Не было установлено отклонений в величине V_{ps} в прямом синусе как в целом по всей группе больных АГ, так и в зависимости от степени и длительности АГ и стадии ГБ.

Оценка состояния кровотока во внутренних яремных венах (ВЯВ) показала, что в целом по группе больных АГ, при наличии равной с контролем величине усредненной скорости кровотока (V_{mean}), наблюдалась достоверно большая площадь сечения ВЯВ с обеих сторон (табл. 1). Значимо большая площадь сечения ВЯВ по сравнению с контролем была односторонней у больных АГ 1-й степени и двусторонней при АГ 2-й степени (табл. 2). Вне зависимости от стадии ГБ и длительности заболевания площадь ВЯВ с обеих сторон превышала показатели в контрольной группе (табл. 3 и 4).

Наряду с этим, податливость ВЯВ у больных АГ была меньше, чем у лиц с нормальным АД, поскольку при проведении пробы Вальсальвы у них наблюдался достоверно меньший процент прироста площади сечения ВЯВ, как справа, так и слева (табл. 1). При этом повышение ригидности стенки ВЯВ было отмечено в основном при 2-й степени АГ, II стадии ГБ и она не зависела от длительности заболевания (табл. 2, 3, 4). Кроме того, именно у больных АГ 2-й степени и ГБ II стадии снижение податливости ВЯВ сопровождалось и снижением в них усредненной скорости кровотока (V_{mean}) и ростом процента асимметрии линейной скорости кровотока между ВЯВ (табл. 2, 3).

Оценка состояния кровотока по позвоночным венам выявила асимметрию диаметров ПВ у больных АГ по сравнению с лицами с нормальным АД. При этом достоверное уменьшение диаметра правой ПВ происходило независимо от степени АГ и стадии ГБ и длительности заболевания менее 5 лет. Кроме того, у пациентов с АГ 2-й степени и ГБ II стадии было отмечено достоверное одностороннее уменьшение V_{mean} (табл. 1–4).

Таблица 1

Показатели кровотока в венах головы у больных артериальной гипертензией и лиц с нормальным АД (M±m)

Вена	Показатель	Больные АГ (n=82)	Нормальное АД (n=28)
ЦВС	V_{ps} справа	5,6±0,3	6,2±0,5
	V_{ps} слева	5,1±0,2	5,6±0,5
Вена Розенталя	V_{ps} справа	17,1±0,9	18,1±1,4
	V_{ps} слева	19,7±0,9	21,7±1,6
Прямой синус	V_{ps}	22,5±1,0	22,6±1,3
Внутренняя яремная вена справа	площадь	1,21±0,04, p=0,002	0,99±0,05
	площадь при ПВ	1,93±0,04	1,89±0,05
	% прироста площади	59,5±3,5, p=0,01	90,9±6,1
	V_{mean}	39,3±2,3	40,3±5,1

окончание таблицы 1

Вена	Показатель	Больные АГ (n=82)	Нормальное АД (n=28)
Внутренняя яремная вена слева	площадь	1,03±0,03, p=0,001	0,81±0,05
	площадь при ПВ	1,53±0,04, p=0,007	1,31±0,06
	% прироста площади	48,5±1,9, p=0,002	61,7±4,7
	V_{mean}	32,8±1,8	33,4±3,6
% асимметрии ЛСК между ВЯВ		33,4±1,5	35,9±1,2
Позвоночная вена справа	диаметр	0,19±0,006, p=0,001	0,23±0,01
	V_{mean}	18,3±0,6	19,8±1,2
Позвоночная вена слева	диаметр	0,17±0,006	0,19±0,01
	V_{mean}	14,8±0,6	15,9±1,0

Примечание. p – достоверность различий с нормальным АД; ПВ – проба Вальсальвы.

Таблица 2

Показатели кровотока в венах головы у больных артериальной гипертензией в зависимости от степени АГ (M±m)

Вена	Показатель	АГ 1-й степени (n=50)	АГ 2-й степени (n=32)	Нормальное АД (n=28)
Центральная вена сетчатки	V_{ps} справа	4,9±0,3, p=0,025	6,0±0,5, p ₁ =0,05	6,2±0,5
	V_{ps} слева	5,2±0,4	5,9±0,6	5,6±0,5
Вена Розенталя	V_{ps} справа	15,5±1,1, p ₁ =0,015	19,7±1,2	18,1±1,4
	V_{ps} слева	18,1±1,1, p=0,049	22,3±1,2, p ₁ =0,017	21,7±1,6
Прямой синус	V_{ps}	22,2±1,5	22,3±1,6	22,6±1,3
Внутренняя яремная вена справа	площадь	1,15±0,05, p=0,037	1,3±0,1, p=0,011	0,99±0,05
	площадь при ПВ	2,05±0,1	1,75±0,1	1,89±0,05
	% прироста площади	78,3±5,0, p ₁ =0,001	34,6±3,4, p=0,0001	90,9±6,1
	V_{mean}	42,0±2,0, p ₁ =0,008	34,0±2,0	40,3±5,1
Внутренняя яремная вена слева	площадь	0,93±0,07, p ₁ =0,028	1,18±0,08, p=0,0001	0,81±0,05
	площадь при ПВ	1,43±0,07	1,68±0,2, p=0,04	1,31±0,06
	% прироста площади	53,8±3,9, p ₁ =0,046	42,4±3,5, p=0,001	61,7±4,7
	V_{mean}	35,7±2,2, p ₁ =0,02	26,0±1,4, p=0,049	33,4±3,6
% асимметрии ЛСК между ВЯВ		32,1±1,0, p ₁ =0,0001	41,7±1,9, p=0,001	33,4±1,5
Позвоночная вена справа	диаметр	0,19±0,007, p ₁ =0,005	0,19±0,009, p=0,013	0,23±0,01
	V_{mean}	19,6±1,0, p ₁ =0,016	15,9±1,1, p=0,017	19,8±1,2
Позвоночная вена слева	диаметр	0,18±0,007	0,17±0,009	0,19±0,01
	V_{mean}	15,7±1,0	13,8±1,1	15,9±1,0

Примечание. p – достоверность различий с нормальным АД; p₁ – достоверность различий между группами пациентов с АГ.

Таблица 3

Показатели кровотока в венах головы у больных артериальной гипертензией в зависимости от стадии ГБ (M±m)

Вена	Показатель	ГБ I стадии (n=52)	ГБ II стадии (n=30)	Нормальное АД (n=28)
Центральная вена сетчатки	V_{ps} справа	4,5±0,0,1, p=0,001	5,6±0,5, p ₁ =0,011	6,2±0,5
	V_{ps} слева	4,7±0,1, p=0,019	6,9±0,4, p=0,048, p ₁ =0,001	5,6±0,5
Вена Розенталя	V_{ps} справа	16,1±1,1	18,4±1,4	18,1±1,4
	V_{ps} слева	19,2±1,1	21,6±1,2	21,7±1,6

Вена	Показатель	ГБ I стадии (n=52)	ГБ II стадии (n=30)	Нормальное АД (n=28)
Прямой синус	V_{ps}	21,7±1,5	23,3±1,9	22,6±1,3
Внутренняя яремная вена справа	площадь	1,21±0,05, p=0,007	1,3±0,09, p=0,006	0,99±0,05
	площадь при ПВ	1,86±0,05	1,97±0,09	1,89±0,05
	% прироста площади	53,7±4,4, p=0,001	51,3±5,3, p=0,001	90,9±6,1
	V_{mean}	40,3±3,2	36,3±4,0	40,3±5,1
Внутренняя яремная вена слева	площадь	1,07±0,05, p=0,001	1,02±0,07, p=0,023	0,81±0,05
	площадь при ПВ	1,66±0,07, p=0,001	1,3±0,09, p ₁ =0,022	1,31±0,06
	% прироста площади	55,1±4,5, p ₁ =0,001	27,5±3,6, p=0,001	61,7±4,7
	V_{mean}	37,7±2,3, p ₁ =0,001	23,0±2,6, p=0,022	33,4±3,6
% асимметрии ЛСК между ВЯВ		33,3±1,0 p ₁ =0,001	43,5±1,9, p=0,001	33,4±1,5
Позвоночная вена справа	диаметр	0,19±0,007, p=0,004	0,19±0,009, p=0,015	0,23±0,01
	V_{mean}	17,6±1,0	15,5±1,2, p=0,011	19,8±1,2
Позвоночная вена слева	диаметр	0,17±0,006	0,17±0,007	0,19±0,01
	V_{mean}	14,8±0,8	13,1±0,9, p=0,045	15,9±1,0

Примечание. p – достоверность различий с нормальным АД; p₁ – достоверность различий между группами пациентов с АГ.

Таблица 4

Показатели кровотока в венах головы у больных артериальной гипертензией в зависимости от длительности АГ (M±m)

Вена	Показатель	<5 лет (n=69)	>5 лет (n=13)	Нормальное АД (n=28)
Центральная вена сетчатки	V_{ps} справа	4,9±0,2, p=0,007	4,1±0,3, p=0,015	6,2±0,5
	V_{ps} слева	5,8±0,3, p ₁ =0,042	4,1±0,4, p=0,042	5,6±0,5
Вена Розенталя	V_{ps} справа	15,9±0,9, p ₁ =0,001	23,8±2,4, p=0,033	18,1±1,4
	V_{ps} слева	19,2±0,9	22,2±2,1	21,7±1,6
Прямой синус	V_{ps}	22,7±1,2	20,6±2,1	22,6±1,3
Внутренняя яремная вена справа	площадь	1,22±0,04, p=0,001	1,16±0,1	0,99±0,05
	площадь при ПВ	1,95±0,07	1,78±0,2	1,89±0,05
	% прироста площади	59,8±3,4, p=0,001	53,4±7,3, p=0,001	90,9±6,1
	V_{mean}	38,8±2,7	39,0±5,4	40,3±5,1
Внутренняя яремная вена слева	площадь	1,04±0,07, p=0,038	1,05±0,08, p=0,009	0,81±0,05
	площадь при ПВ	1,5±0,06	1,43±0,1	1,31±0,06
	% прироста площади	44,2±3,4, p=0,005	36,2±4,2, p=0,002	61,7±4,7
	V_{mean}	31,5±1,9, p=0,039	41,2±11,7	33,4±3,6
% асимметрии ЛСК между ВЯВ		34,0±1,4, p ₁ =0,003	44,5±3,3, p=0,002	33,4±1,7
Позвоночная вена справа	диаметр	0,19±0,006, p ₁ =0,002	0,21±0,01	0,23±0,01
	V_{mean}	18,3±0,8	20,2±2,0	19,8±1,2
Позвоночная вена слева	диаметр	0,17±0,006	0,19±0,01	0,19±0,01
	V_{mean}	14,5±0,8, p ₁ =0,016	19,4±2,1	15,9±1,0

Примечание. p – достоверность различий с нормальным АД; p₁ – достоверность различий между группами пациентов с АГ.

В настоящее время артериальная гипертензия рассматривается не только как состояние стойкого повышения АД, выше принятых норм, но и как заболевание,

при котором в патологический процесс вовлекается целый спектр органов-мишеней. Более того, выявление ранних, субклинических признаков поражения связанных с АГ органов-мишеней и контроль над их состоянием являются обязательными при обследовании и дальнейшем наблюдении в процессе лечения за пациентами с АГ [15]. Среди всех органов-мишеней важное место занимают сосуды. В современных рекомендациях по лечению и профилактике АГ перечислены обязательные методы исследования оценки состояния сосудов у данной категории пациентов [15]. Все перечисленные методы относятся к артериальному звену кровообращения, что, безусловно, правильно, поскольку существует огромное число доказательств связи между артериальной ригидностью и прогнозом у пациентов с АГ [16, 18].

Вместе с тем, различные анатомо-физиологические регионы кровоснабжения нашего организма различаются между собой по структурно-функциональному состоянию сосудов, ярким примером того может служить мозговое кровообращение [4, 14]. Оценке состояния кровотока в экстра- и интракраниальных сосудах головы у пациентов с ГБ и ее осложнениями посвящено большое количество работ [4, 5, 10, 17]. Вместе с тем, как считают ряд авторов, оценивать мозговой кровоток надо не только с позиций артериального притока, но и венозного оттока. Мозговой кровоток характеризуется особым режимом, который обеспечивается функционированием целого ряда нейрогуморальных факторов, приводящих в действие механизмы саморегуляции, которые, в свою очередь, поддерживают стабильную скорость кровотока в головном мозге и обеспечение его кислородом [14, 17].

Особенность проведенного нами исследования заключалась в том, что с помощью современных ультразвуковых методов была проведена оценка состояния венозного кровотока у пациентов с АГ молодого возраста без сопутствующей регулярной антигипертензивной терапии, которая сама по себе могла оказать влияние на полученные данные. Было установлено, что на ранней (I) стадии заболевания и невысоком уровне АД (1-й степени) отклонения со стороны венозного кровотока носили компенсаторный характер, поскольку, несмотря на снижение кровотока в ВР и ЦВС, наблюдалось увеличение площади ВЯВ и сохранение в них оттока без признаков клапанной недостаточности. Аналогичные данные, но на фоне медикаментозной терапии и у пациентов более старшего возраста были получены и другими авторами [8]. Ранее нами у этой же группы пациентов с АГ было изучено состояние артериального кровотока в экстра- и интракраниальных артериях и показано, что у них в базальных условиях сохранены механизмы ауторегуляции мозгового кровотока [7]. Отношение площади ВЯВ к площади общей сонной артерии ($S_{ВЯВ}/S_{ОСА}$) показали ее достоверно более высокие значения у больных АГ, по сравнению с лицами с нормальным АД, как в покое, так и при проведении пробы Вальсальвы (2,95±0,04 и 2,64±0,05, p=0,001; 3,9±0,09 и 3,4±0,05, p=0,001 соответственно), что указывает на сохраненную способность внутренних яремных вен к растяжению. В дальнейшем с ростом АД и увеличе-

нием стадии ГБ происходило снижение податливости ВЯВ, о чем свидетельствовал достоверно меньший процент прироста их площади в пробе Вальсальвы и соотношение $S_{\text{ВЯВ}}/S_{\text{ОСА}}$ ($3,8 \pm 0,05$ и $4,6 \pm 0,1$, $p=0,001$; $2,89 \pm 0,06$ и $3,4 \pm 0,05$, $p=0,001$ соответственно). Полагают, что под влиянием стойкого повышенного АД происходит рост ригидности не только артерий, но и вен [1, 11]. В нашем случае это подтверждалось наличием корреляционных связей между параметрами диастолического АД (ДАД) и площадью ВЯВ ($\text{срДАД}_d/S_{\text{ВЯВ}}=0,26$; $\text{срДАД}_n/S_{\text{ВЯВ}}=0,34$; $\text{ИВ ДАД}_n/S_{\text{ВЯВ}}=0,28$). При этом мы наблюдали снижение скорости кровотока в яремных венах, которая имела обратную зависимость с параметрами ДАД ($\text{срДАД}_d/V_{\text{mean}} = -0,37$; $\text{ИВДАД}_d/V_{\text{mean}} = -0,32$; $\text{срДАД}_n/V_{\text{mean}} = -0,28$; $\text{ИВДАД}_n/V_{\text{mean}} = -0,37$). Таким образом, у пациентов с АГ 2-й степени и ГБ II стадии имели место ультразвуковые признаки нарушения венозного оттока на интра- и экстракраниальном уровнях.

Выводы

У больных артериальной гипертензией молодого возраста в зависимости от ее степени и длительности, а также стадии гипертонической болезни выявляются отклонения со стороны венозного оттока в сосудах головы и шеи.

При 1-й степени артериальной гипертензии и I стадии гипертонической болезни изменения венозного кровообращения в интра- и экстракраниальных сосудах носят компенсаторный характер, в дальнейшем с увеличением степени АГ и стадии ГБ выявляются ультразвуковые признаки венозного застоя в голове.

На изменения венозного кровотока в голове у больных артериальной гипертензией в большей степени оказывает влияние диастолическое АД, что подтверждается корреляционной зависимостью между различными его параметрами, определяемыми при суточном мониторинговании с пиковой скоростью кровотока и шириной церебральных вен.

Литература

1. Белова Л. А., Машин В. В., Белов В. Г. и др. Артериовенозные взаимоотношения в формировании гипертонической энцефалопатии с позиций системного подхода // Бюллетень сибирский медицины. – 2008. – № 5. – С. 55-62
2. Белова Л. А. Венозная церебральная дисциркуляция при хронической ишемии мозга: клиника, диагностика, лечение // Неврологический вестник. – 2010. – Т. XLII. – В. 2. – С. 62-67.
3. Бойцов С. А. Сосуды как плацдарм и мишень артериальной гипертензии // Болезни сердца и сосудов. – 2006. – Т. 1, № 3. – С. 35-40.
4. Гераскина К. А., Суслина З. А., Фонякин А. В. Реактивность сосудов головного мозга у больных дисциркуляторной энцефалопатией на фоне артериальной гипертензии и риск развития гипоперфузии мозга // Терапевтический архив. – 2001. – № 2. – С. 43-48.
5. Давидович И. М., Поротикова Е. В., Винокурова И. Г. Ауторегуляция сосудистого тонуса и показатели жесткости сосудов у больных артериальной гипертензией молодого возраста: гендерные особенности и влияние антигипертензивной терапии // Проблемы женского здоровья. – 2011. – Т. 6. – № 2. – С. 73-78.
6. Давидович И. М., Винокурова И. Г. Структура и функция сосудистой стенки у людей с артериальной гипертензией молодого возраста: влияние основных факторов сердечно-сосудистого риска // Терапевт. – 2013. – № 6. – С. 17-24.
7. Давидович И. М., Процык О. М. Состояние цереброваскулярного кровотока у больных гипертонической болезнью молодого возраста // Терапевт. – 2014. – № 4. – С. 43-53.
8. Дическул М. Л., Куликов В. П. Показатели кровотока в проксимальном и дистальном участках внутренней яремной вены в норме и при артериальной гипертензии // Сибирский медицинский журнал. – 2011. – Т. 26, № 4 (1). – С. 34-36.
9. Иванов А. Ю., Папунцов В. С., Кондратьев А. И. и др. Особенности венозного оттока от головного мозга // Неврологический вестник. – 2010. – Т. XLII. – В. 2. – С. 5-10.
10. Кривенко Л. Е., Кузьменко Е. А., Вуд Т. Г. и др. Состояние мозгового кровообращения и брахиоцефальных артерий у больных гипертонической болезнью // Тихоокеанский медицинский журнал. – 2012. – № 4. – С. 21-24.
11. Машин В. В., Белова Л. А., Кадыков А. С. Венозная дисциркуляция головного мозга при гипертонической энцефалопатии // Неврологический вестник. – 2005. – Т. XXXVII. – В. 3-4. – С. 17-21.
12. Рогоза А. Н., Ощепкова Е. В. Современные неинвазивные методы измерения артериального давления для диагностики артериальной гипертензии и оценки эффективности лечения. Часть 3. Суточное мониторирование АД (СМАД) // Атмосфера. Кардиология. – 2008. – № 4. – С. 15-22.
13. Сикорский А. В., Мороз Е. А. Особенности мозгового кровообращения у подростков с артериальной гипертензией // Журнал Гродненского государственного медицинского университета. – 2005. – № 3. – С. 93-96.
14. Шумилина М. В., Горбунова Е. В. Комплексная ультразвуковая диагностика нарушений венозного оттока // Клиническая физиология кровообращения. – 2009. – № 3. – С. 21-29.
15. 2013 ESH/ESC Guidelines for the management of arterial hypertension Eur Heart J 2013 doi:10.1093/eurheartj/eh151.
16. Cecelja M., Chowienczyk P. Arterial Stiffening Cause and Prevention // Hypertension. – 2010. – Vol. 56. – P. 29-30.
17. Eric C. P., Wang Z., Britz G. Regulation of Cerebral Blood Flow. // International Journal of Vascular Medicine. – 2011. – Vol. 10. – P. 1-8.
18. Payne R. A., Wilkinson I. B., Webb D. J. Arterial Stiffness and Hypertension. Emerging Concepts // Hypertension. – 2010. – Vol. 55. – P. 9-14.

Literature

1. Belova L.A., Mashin V.V., Belov V.G., et al. Systemic approach of arteriolo-venular relationship in formation of hypertensive encephalopathy // Bulletin of Siberian Medicine – 2008. – № 5. – P. 55-62.
2. Belova L.A. Cerebral venous discirculation at chronic cerebral ischemia: clinical picture, diagnostics and treatment // Journal of neurology – 2010. – T. XLII. – B. 2. – P. 62-67.
3. Boicov S.A. The blood vessels as a target organ in hypertension // Journal of cardiovascular diseases.– 2006. – Vol. 1, № 3. – P. 35-40.
4. Geraskina L.A., Suslina Z.A., Fonyakin A.V. Reactivity of cerebral vessels in patients with discirculatory encephalopathy, arterial hypertension. Cerebral hypoperfusion risk // Therapeutic Archive. – 2001. – № 2. – P. 43-48.
5. Davidovich I.M., Porotikova E.V., Vinokurova I.G. Autoregulation of vascular tone and arterial stiffness index in young patients with arterial hypertension: gender diversity and influence of antihypertensive therapy // Problems of women health. – 2011. – Vol. 6, № 2. – P. 73-78.
6. Davidovich I.M., Vinokurova I.G. Structure and function of vascular wall in young patients with arterial hypertension: influence of main factors of cardiovascular risk // Therapist. – 2013. – № 6. – P. 17-24.
7. Davidovich I.M., Protsyk O.M. Condition of cerebrovascular blood flow in young patients with arterial hypertension // Therapist. – 2014. – № 4. – P. 43-53.
8. Dicheskul M.L., Kulikov V.P., Blood flow index of proximal and distal portions of jugular vein in normal conditions and hypertension // Siberian Medical Journal.– 2011. – Vol. 26, № 4 (1). – P. 34-36.
9. Ivanov A.U., Papuntsov V.S., Kondratiev A.I. et al. Special aspects of cerebral venous outflow // Journal of neurology. – 2010. – T. XLII. – B. 2. – P. 5-10.
10. Kryvenko L.E., Kuzmenko E.A., Wood T.G., et al. Condition of cerebral and brachiocephalic blood flow in patients with arterial hypertension // Pacific medical journal. – 2012. – № 4. – P. 21-24.
11. Mashin V.V., Belova L.A., Kadykov A.S. Cerebral venous discirculation and arterial hypertension // Journal of neurology. – 2005. – T. XXXVII.— B. 3-4. – P. 17-21.
12. Rogosa A.N., Oshchepkova E.V. Modern non-invasive methods of blood pressure check for diagnosis and estimation of efficiency of hypertension treatment. Part 3. 24-hour blood pressure monitoring // Atmosphere. Cardiology News. – 2008. – № 4. – P. 15-22.
13. Sikorskiy A.V., Moroz E.A. Special aspects of cerebral blood flow in juvenile patients with arterial hypertension // Journal of the Grodno State Medical University. – 2005. – № 3. – P. 93-96.
14. Shumilina M.V., Gorbunova E.V. Complex ultrasound diagnostics of venous outflow insufficiency // Clinical physiology of circulation. – 2009. – № 3. – P. 21–29.
15. 2013 ESH/ESC Guidelines for the management of arterial hypertension // Eur. Heart J. – 2013. – doi:10.1093/eurheartj/eh151.
16. Cecelja M., Chowienczyk P. Arterial Stiffening Cause and Prevention // Hypertension. – 2010. – Vol. 56. – P. 29-30.
17. Eric C.P., Wang Z., Britz G. Regulation of Cerebral Blood Flow. International Journal of Vascular Medicine. – 2011. – Vol. 10. – P. 1-8.
18. Payne R.A., Wilkinson I.B., Webb D.J. Arterial Stiffness and Hypertension. Emerging Concepts // Hypertension. – 2010. – Vol. 55. – P. 9-14.

Координаты для связи с авторами: *Давидович Илья Михайлович* – д-р мед. наук, профессор кафедры факультетской терапии ДВГМУ, тел. 8-(4212)-38-38-06, e-mail: ilyadavid@gambler.ru; *Процык Оксана Михайловна* – врач отделения функциональной диагностики КБГУЗ «Консультативно-диагностический центр» «Вивея» МЗ Хабаровского края, тел. 8-(4212)-45-15-40, e-mail: oksana19750708@yandex.ru.

