

Карлов В.А.¹, Иллариошкин С.Н.², Коваленко Г.А.², Абрамычева Н.Ю.²

¹ГБОУ ВПО «Московский государственный медико-стоматологический университет им. А.И. Евдокимова» Минздрава России, Москва, Россия; ²ФГБНУ «Научный центр неврологии», Москва, Россия
¹127473, Москва, ул. Десятская, 20, стр.1; ²125367, Москва, Волоколамское шоссе, 80

Вариант идиопатической эпилепсии (наблюдение из практики)

Приведено клиническое наблюдение идиопатической генерализованной эпилепсии с переменным фенотипом, одинаковой формой эпилептиформной активности во второй стадии сна, одинаковым генотипом у брата и сестры.

Дебют приступов в обоих случаях наблюдался после закрытой черепно-мозговой травмы. У сестры отмечались миоклонические приступы, у брата — генерализованные судорожные приступы в позднее вечернее время.

Идиопатическая генерализованная эпилепсия с генерализованными судорожными приступами проявляется генерализованными тонико-клоническими припадками пробуждения. Но в ряде случаев эти приступы могут возникать при отхождении ко сну. Предполагается, что у брата имеется идиопатическая генерализованная эпилепсия с генерализованными тонико-клоническими приступами, а у сестры — юношеская миоклоническая эпилепсия, на что указывают возраст, наследственная предрасположенность, провокация приступов на фоне приема фенобарбитала, такой же, как у брата, электрографический паттерн, эффективность кепры и топамакса.

Ключевые слова: идиопатическая генерализованная эпилепсия; фенотип; сон.

Контакты: Владимир Алексеевич Карлов; v_karlov@barnsly.ru

Для ссылки: Карлов ВА, Иллариошкин СН, Коваленко ГА, Абрамычева НЮ. Вариант идиопатической эпилепсии (наблюдение из практики). Неврология, нейропсихиатрия, психосоматика. 2014;(специальный выпуск 1):60–62.

A variant of idiopathic epilepsy: Clinical note

Karlov V.A.¹, Illarioshkin S.N.², Kovalenko G.A.², Abramychева N.Yu.²

¹A.I. Evdokimov Moscow State University of Medicine and Dentistry, Ministry of Health of Russia, Moscow, Russia; ²Neurology Research Center, Moscow, Russia

¹20, Delegatskaya St., Build. 1, Moscow 127473

²80, Volokolamskoye Shosse, Moscow 125367

The paper describes a clinical case of idiopathic generalized epilepsy with a variable phenotype, a similar type of epileptiform activity in the second stage of sleep, and a similar genotype in siblings.

The onset of seizures was observed after closed brain injury in both cases. The sister had myoclonic seizures and her brother had generalized convulsive seizures late in the evening.

Idiopathic generalized epilepsy with generalized convulsive seizures appears as generalized tonic-clonic seizures on awakening. But in a number of cases, these seizures may occur when going to sleep. The brother has supposedly idiopathic generalized epilepsy with generalized tonic-clonic seizures and his sister has juvenile myoclonic epilepsy, as indicated by her age, hereditary predisposition, phenobarbital-provoked seizures (the latter are also observed in his brother), an electrographic pattern, and the efficacy of Kepra and Topamax.

Key words: idiopathic generalized epilepsy; phenotype; sleep.

Contact: Vladimir Alekseevich Karlov; v_karlov@barnsly.ru

For reference: Karlov VA, Illarioshkin SN, Kovalenko GA, Abramychева NYu. A variant of idiopathic epilepsy: Clinical note. Neurology, Neuropsychiatry, Psychosomatics. 2015; (special issue 1):60–62.

DOI: <http://dx.doi.org/10.14412/2074-2711-2015-1S-60-62>

Идиопатическая генерализованная эпилепсия, — казалось бы, наиболее изученная проблема, тем не менее она вызывает у клиницистов ряд вопросов. Существует три основные формы идиопатической генерализованной эпилепсии с переменным фенотипом: юношеская абсансная эпилепсия, юношеская миоклоническая эпилепсия, эпилепсия с изолированными генерализованными тонико-клоническими приступами, которые в Международной классификации

эпилептических синдромов (2001) отнесены к рубрике «идиопатическая генерализованная эпилепсия». Однако не установлено, какие факторы обуславливают вариации фенотипов, хотя известно, что в конкретных средовых условиях даже у родственников развитие и течение заболевания могут быть реализацией генетической предрасположенности [1–4].

Приводим клиническое наблюдение двух пациентов, брата и сестры.

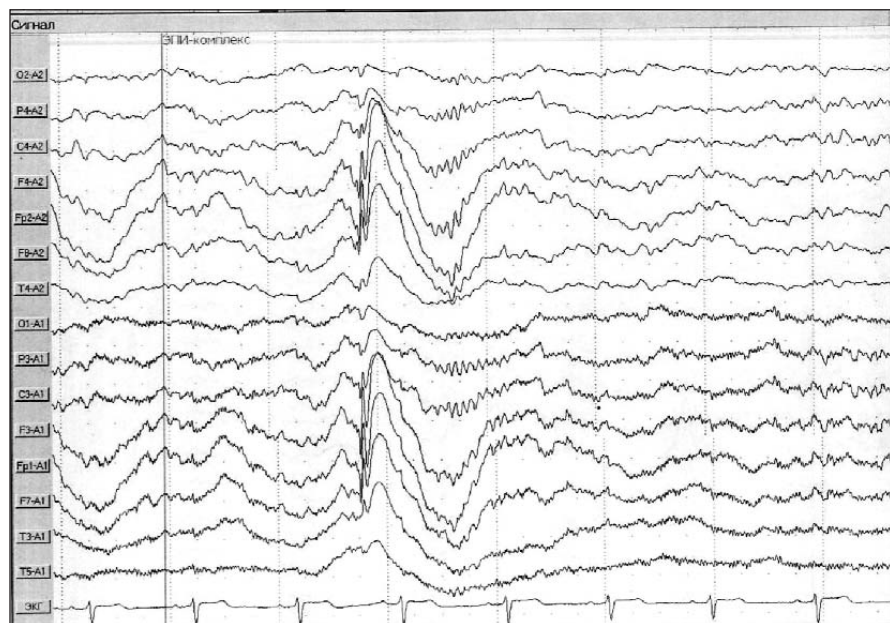


Рис. 1. Фрагмент ЭЭГ пациента В.В., 37 лет. Эпилептиформная активность во второй стадии сна

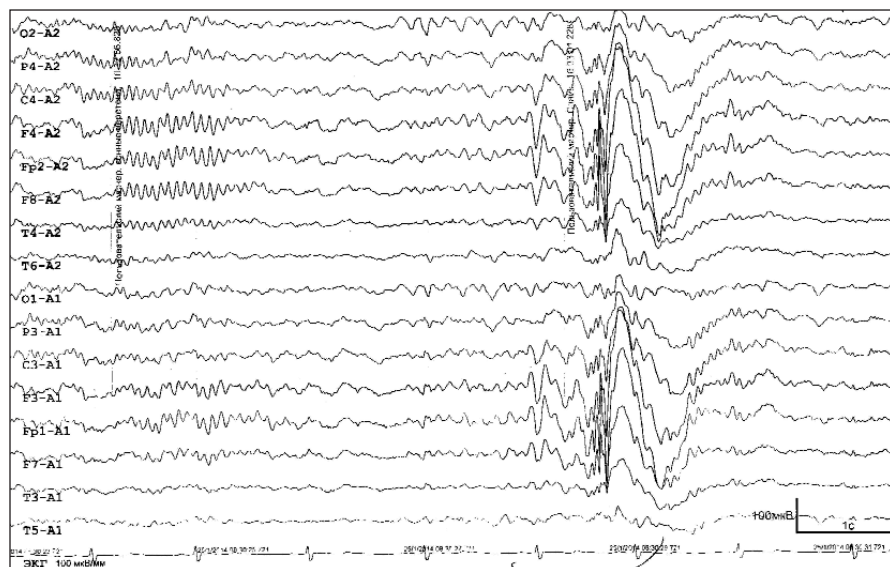


Рис. 2. Фрагмент ЭЭГ пациентки К.В., 27 лет. Эпилептиформная активность во второй стадии сна

Пациент В.В., 37 лет, родился от первой беременности, которая протекала нормально, роды в срок. Раннее и последующее развитие ребенка соответствовало возрасту. Однако, со слов матери, до 9 лет был беспокойным ребенком. У двоюродного брата по линии отца были генерализованные судорожные приступы. В 8 лет в результате ДТП перенес закрытую черепно-мозговую травму (ЧМТ) с потерей сознания. Через год появились генерализованные судорожные приступы. Ауры не было. Назначена смесь Серейского №2; в связи с появлением на фоне лечения головной боли, пациент самостоятельно прекратил прием препарата. Приступы продолжались с частотой 1 раз в 6 мес, как правило, возникали в вечернее время, с 23.00 до 01.00. Был назначен финлепсин ретард 2 раза в сутки по 200 мг. В связи с неэффективностью добавлен депакин хро-

носфера 2000 мг на ночь. Приступы прекратились.

При осмотре на момент обращения со стороны психики отклонений нет. В неврологическом статусе: синдром вегетативной дистонии. При магнитно-резонансной томографии (МРТ) патологии не выявлено. Установлен диагноз криптогенной эпилепсии с генерализованными судорожными приступами бодрствования.

Пациентка К.В., 27 лет, до 7 мес беременность у матери протекала нормально, перенесенный стресс (сын попал в ДТП) спровоцировал преждевременное отхождение вод. Затем проведена стимуляция родовой деятельности. Девочка родилась недоношенной, закричала сразу. Первый год жизни – без особенностей. Развивалась нормально. В возрасте 13 лет получила ушиб затылочной области. Сознание не теряла. В 14 лет стали замечать кратковременные отключения сознания. Был назначен фенобарбитал, на фоне которого появились миоклонические приступы в виде вздрагивания в мускулатуре плечевого пояса. На момент обращения со стороны психики отклонений нет. В неврологическом статусе: признаки вегетативной дисфункции. При МРТ изменений не обнаружено. Установлен диагноз миоклонической эпилепсии. Форма не уточнена. Назначены кеппра 500 мг 2 раза в день, топамакс 25 мг 2 раза в день. Приступов нет.

На электроэнцефалограмме (ЭЭГ) во время ночного сна, во второй стадии сна, у брата и сестры зарегистрирована одинаковая форма эпилептиформной активности (рис. 1, 2).

Проведен генетический анализ полиморфизма *SCN1A IVS5N+5 G→A* в гене, кодирующем α -субъединицу нейронального натриевого канала, ассоциируемого с эпилепсией. У брата и

сестры выявлен *GA*-генотип. Это наблюдение подтверждает существование определенных общих механизмов эпилепсии в различных популяциях.

В чем интерес данного наблюдения? Дебют приступов в обоих случаях после закрытой ЧМТ. Одинаковая электрографическая форма эпилептической активности на ЭЭГ ночного сна, что подтверждает значение генетического фактора в происхождении заболевания. Однако фенотип у брата и сестры имеет некоторые особенности: у сестры – миоклонические приступы, у брата – генерализованные судорожные приступы в позднее вечернее время.

Известно, что идиопатическая генерализованная эпилепсия с генерализованными судорожными припадками проявляется, как правило, в виде генерализованных

тонино-клонических припадков пробуждения. Но в ряде случаев эти приступы могут возникать при отхождении ко сну. На этом основании одним из нас предложен термин «эпилепсия с приступами вокруг сна» [3]. Можно допустить, что все это в известной степени относится и к данному наблюдению и у пациента имеет место идиопатическая генерализованная эпилепсия с генерализован-

ными тонино-клоническими приступами. Что касается сестры, то, учитывая возраст, наследственную предрасположенность, провокацию приступов на фоне приема фенобарбитала, электрографический паттерн, аналогичный таковому у брата, эффективность кеппры и топамакса, можно полагать, что пациентка страдает юношеской миоклонической эпилепсией.

ЛИТЕРАТУРА

1. Иллариошкин СН, Иванова-Смоленская ИА, Маркова ЕД. ДНК-диагностика и медико-генетическое консультирование в неврологии. Москва: МИА; 2002. 367 с. [Illarioshkin SN, Ivanova-Smolenskaya IA, Markova ED. *DNK-diagnostics i mediko-geneticheskoe konsul'tirovanie v neurologii* [DNA diagnostics and medico-genetic consultation in neurology]. Moscow: MIA; 2002. 367 p.]
2. Карлов В.А. Эпилепсия. Москва: Медицина; 1990. 336 с. [Karlov WA. *Epilepsiya* [Epilepsy]. Moscow: Medicine; 1990. 336 p.]
3. Карлов В.А. Эпилепсия у детей и взрослых женщин и мужчин. Москва: Медицина; 2010. С. 126; 411. [Karlov WA. *Epilepsiya u detey i vzroslykh zhenshchin i muzhchin*. [Epilepsy at children and adult women and men]. Moscow: Medicine; 2010. P. 126; 411].
4. Steinlein O.K. Gene defects in idiopathic epilepsy. *Rev Neurol (Paris)*. 1999 Jul;155(6-7):450-3.

Исследование не имело спонсорской поддержки. Авторы несут полную ответственность за предоставление окончательной версии рукописи в печать. Все авторы принимали участие в разработке концепции статьи и написании рукописи. Окончательная версия рукописи была одобрена всеми авторами.