

В.А. ШОТТ

## **ВАРИАНТ ФОРМИРОВАНИЯ ГАСТРОЕЮНОАНАСТОМОЗА ПРИ РЕЗЕКЦИИ ЖЕЛУДКА ПО БИЛЬРОТ-2**

УО «Белорусский государственный медицинский университет»,  
Республика Беларусь

**Цель.** Оценить результаты клинического применения разработанного способа формирования желудочно-тощекишечного соустья с использованием аппаратов механического шва при выполнении резекции желудка по Бильрот-2.

**Материалы и методы.** Разработан новый способ формирования желудочно-тощекишечного соустья при резекции желудка по Бильрот-2, обеспечивающий визуальный контроль гемостаза всей линии механического шва. Проведен анализ применения нового способа операции у 50 пациентов, изучены динамика заживления соустья при формировании его ручным швом и новым способом, послеоперационные осложнения и сроки выписки из стационара, отдаленные результаты операции. В качестве контроля сравнивались результаты лечения у 30 пациентов, у которых применялся ручной шов Альберта-Шмидена.

**Результаты.** Разработанный способ формирования желудочно-тощекишечного соустья позволяет сократить время вмешательства. Послеоперационный период при его применении протекает легче. Метод позволяет сократить количество осложнений и сроки лечения пациентов после операции. В отдаленном периоде хорошие и удовлетворительные результаты отмечены у всех оперированных с использованием разработанного метода.

**Заключение.** Предлагаемый способ формирования желудочно-тощекишечного соустья при резекции желудка по Бильрот-2 обладает рядом преимуществ перед традиционным, и его можно рекомендовать для широкого клинического применения.

*Ключевые слова:* резекция желудка, гастроэюноанастомоз, способ формирования, кишечный шов

**Objectives.** To evaluate the results of clinical application of the worked out method of anastomosis formation between the stomach and jejunum using the apparatuses of the mechanical suture at Billroth-2 stomach resection.

**Methods.** A new method of the gastro-jejunal anastomosis formation at Billroth-2 stomach resection was worked out, providing the visual control of hemostasis of mechanical suture line. The analysis of a new operative method application was carried out in 50 patients; dynamics of anastomosis healing at its formation with hand stitch and with a new method was studied as well as the postoperative complications and terms of hospitalization, and distant results of the operation. As a control of the treatment results in were compared 30 patients in whom of Albert-Schmieden hand stitch was applied.

**Results.** The worked out method of the gastro-jejunal anastomosis formation permits to shorten the time of the intervention. The course of postoperative period is easier at its application. The method allows reducing the number of complications and terms of patients treatment after the operation. In the distant period good and satisfactory results were registered in all operated patients with the use of the given method.

**Conclusions.** A suggested method of anastomosis formation between the stomach and jejunum during Billroth II stomach resection has a number of advantages in comparison with a traditional one and it can be recommended for widespread clinical use.

*Keywords:* stomach resection, gastro-jejunal anastomosis, method of formation, intestinal suture

### **Введение**

Основными этапами резекции желудка по Бильрот-2 являются ушивание культи двенадцатиперстной кишки и формирование желудочно-тощекишечного соустья. От них зависят течение послеоперационного периода и отдаленные результаты выполненной операции. Существует два метода формирования соустья куль-

ти желудка с тощей кишкой при помощи аппаратов механического шва. Один из них предполагает полное ушивание краев культи желудка аппаратом с последующим наложением желудочно-тощекишечного анастомоза на переднюю или заднюю стенку культи желудка [1, 2, 3]. При таком способе не используются края культи желудка для желудочно-тощекишечного соустья и дополнительно травмируется стенка ос-

тающейся части органа, что не может не сказываться на ее функциональном состоянии.

Второй способ формирования желудочно-тощекишечного соустья аппаратами механического шва предполагает подшивание краев культи желудка к тощей кишке по типу «конец в бок» [1]. При этом методе исключается дополнительная травма остающейся части желудка, но при нем невозможно осуществить полный контроль за гемостазом, трудно наложить аппарат на переднюю губу соустья желудка с тощей кишкой и, наконец, нельзя ограничить соскальзывание стенок желудка из-под аппарата УКЛ-60 при ушивании культи желудка со стороны малой кривизны.

**Цель** исследования – оценить результаты клинического применения разработанного способа формирования желудочно-тощекишечного соустья с использованием аппаратов механического шва при выполнении резекции желудка по Бильрот-2.

### Материал и методы

Нами разработан в эксперименте и внедрен в клиническую практику новый способ формирования желудочно-тощекишечного соустья при выполнении резекции желудка по Бильрот-2 [4].

В соответствии с разработанным способом, формирование желудочно-тощекишечного соустья выполняли при соблюдении определенных требований:

- культию желудка подшивали в бок тощей кишки;
- соустье формировали аппаратом механического шва;
- функция соустья должна быть полноценной;
- шов должен быть достаточно прочным, мало проницаемым для микроорганизмов и не сопровождаться образованием массивного спаечного процесса;
- выполнение операции должно быть более быстрым и эстетически выдержанным;
- заживление сшитых тканей должно происходить раньше и наиболее благоприятно.

Разработанный способ предусматривает выполнение следующих этапов (рис. 1-6):

- мобилизация желудка в пределах объема резекции;
- пересечение желудка в пилородуоденальной зоне и ушивание культи двенадцатиперстной кишки УКЛ-40;
- отсечение удаляемой части желудка по

ступенчатообразной линии с выкраиванием дорсального и вентрального лоскутов в культе желудка со стороны большой кривизны;

- ушивание культи желудка со стороны малой кривизны до формируемого соустья аппаратом УКЛ-40 (УКЛ-60), контроль и гемостаз шва;
- сшивание дорсального лоскута культи с тощей кишкой аппаратом (ТСЛ-75, ПЛА-75), визуальный контроль и выполнение гемостаза;
- сшивание вентрального лоскута культи с тощей кишкой аппаратом (ТСЛ-75, ПЛА-75), визуальный контроль и выполнение гемостаза;
- ушивание крахмального и каудального углов анастомоза ручным П-образным серозно-мышечно-подслизистым швом;
- укрытие первого ряда механического шва серозно-мышечными узловыми швами;
- подшивание приводящего конца тощей кишки к «килю» культи желудка по Гофмейстеру.

Для формирования дорсальной губы соустья применен инвертированный механический шов, при котором края сшиваемых стенок желудка и тощей кишки сопоставляли серозной оболочкой. Для формирования передней стенки соустья использовали эвертированный шов, при котором края сшиваемых стенок органов сопоставляли слизистой оболочкой [1, 5]. Принципиальной особенностью метода является выкраивание двух лоскутов в культе желудка со стороны большой кривизны, равным по размерам у основания желудочно-тощекишечному анастомозу. С этими лоскутами (дорсальным и вентральным) формировали аппаратом механического шва желудочно-тощекишечное соустье. Вначале формировали заднюю губу анастомоза и под визуальным контролем прошивали кровотокающие участки шва задней стенки атравматичной иглой с рассасывающейся нитью - (VICRYL 3-0) до полного гемостаза. Вентральный лоскут и край соустья кишки сопоставляли слизистой оболочкой, прошивали аппаратом (шов эвертированный) и выполняли гемостаз. Углы анастомоза тощей кишки с желудком ушивали П-образным серозно-мышечно-подслизистым швом. Перед ушиванием углов анастомоза выполняли тщательный гемостаз, прошивая кровотокающие сосуды краев культи желудка и тощей кишки под контролем зрения.

Для выполнения операции использовали сшивающие аппараты «Johnson & Johnson» и «Autosuture», танталовые скобки которых расположены в шахматном порядке, что значительно уменьшает кровотечение из линии шва по

Рис. 1

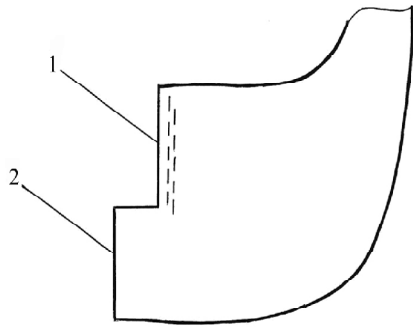


Рис. 2

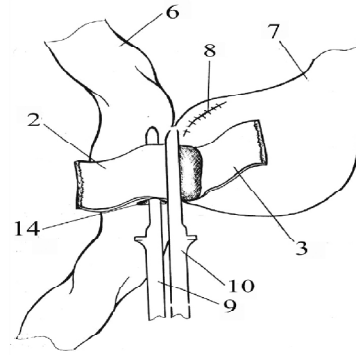


Рис. 3

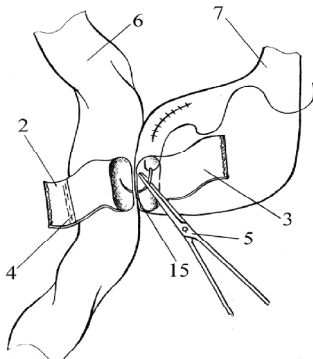


Рис. 4

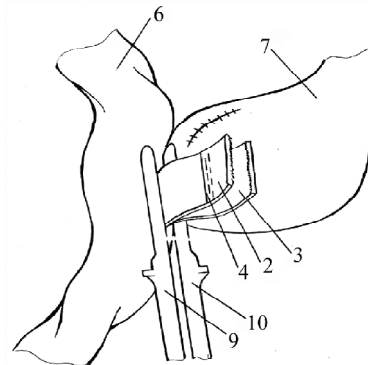


Рис. 5

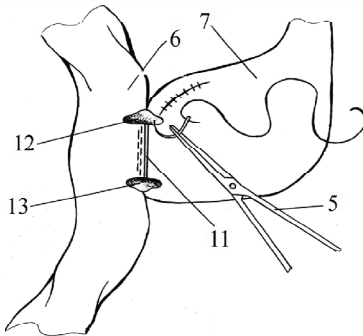


Рис. 6

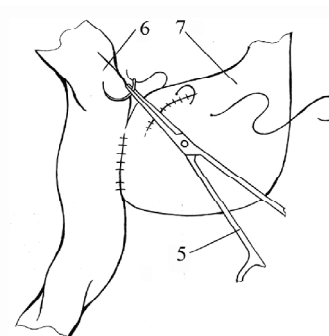


Рис. 1-6. Этапы формирования гастроюноанастомоза

1 – линия ушитой механическим швом малой кривизны желудка; 2, 3 – сформированные дорсальный и вентральный лоскуты культи желудка, 4 – линия сшитых стенок кишки и дорсального лоскута желудка; 5 – иглодержатель; 6 – приводящий конец тощей кишки; 7 – культя желудка; 8 – зона ушитой малой кривизны культи желудка; 9, 10 – бранши сшивающего аппарата; 11 – линия механического шва вентральной губы анастомоза; 12, 13 – краниальный и каудальный углы анастомоза; 14 – отверстие в тощей кишке, куда введена упорная бранша сшивающего аппарата; 15 – механический шов дорсальной губы желудочно-тощекишечного соустья.

На рис. 1 изображена граница резекции желудка. На рис. 2 и 3 показаны этапы формирования дорсальной губы анастомоза, на рис. 4 – формирование вентральной губы анастомоза. На рис. 4 показано, что при формировании вентральной губы желудочно-тощекишечного соустья упорная бранша аппарата должна быть установлена ниже линии 4 предыдущего шва стенки кишки и дорсального лоскута желудка. На рис. 5 показано ушивание углов сформированного желудочно-тощекишечного соустья, на рис. 6 изображено подшивание приводящего отдела тощей кишки к ушитой культе желудка по Гофмейстеру.

сравнению с аппаратами НЖКА. Анастомозы, сформированные подобным образом, сочетают преимущества механического шва и хорошего гемостаза линии шва, при этом уменьшается время формирования соустья [6]. Использование линейных степлеров для формирования желудочно-тощекишечного соустья обусловлено тем, что применение с этой целью аппаратов кругового механического шва не позволяет создать надежное соединение стенок органов в области верхнего угла желудочно-тощекишечного анастомоза на стыке с малой кривизной [1].

### Описание операции

После мобилизации желудка по большой и малой кривизне культи двенадцатиперстной кишки ушивается двухрядным скобочным швом аппаратом УКЛ-40. К задней стенке желудка по линии предполагаемого желудочно-тощекишечного соустья серозно-мышечным швом подшивается петля тощей кишки. Отсечение удаляемой части желудка проводится по ступенчатой линии с формированием со стороны большой кривизны ventрального и дорсального лоскутов шириной у основания до 5 см. После выкраивания лоскутов со стороны малой кривизны накладывается УКЛ-40 (или УКЛ-60) с введением ограничителя в угол выкроенных лоскутов (очень важный момент для предупреждения смещения стенок желудка при сведении бранш аппарата). После прошивания культи желудка отсекается желудок по краю бранш аппарата, последний снимают и выполняют гемостаз по линии шва с погружением его серозно-мышечными швами. В стенке подшитой для анастомоза тощей кишки на расстоянии 0,5 см от серозно-мышечного шва делаются два поперечных разреза соответственно основанию выкроенных желудочных лоскутов. Через эти отверстия в тощей кишке проводится упорная бранша аппарата. После сопоставления кишки с основанием дорсального лоскута желудка со стороны слизистой накладывается скобочная бранша, смыкается аппарат и сшивается стенка кишки с лоскутом желудка. Снимается аппарат и проверяется качество наложенного шва, при необходимости останавливается кровотечение прошиванием кровоточащих сосудов викрилом (VICRYL 3-0). Аналогичным образом сшивается передняя стенка кишки с основанием ventрального лоскута желудка, с сопоставлением их слизистых. При этом накладывается аппарат таким образом, чтобы линия шва прохо-

дила у основания ventрального лоскута желудка по линии предполагаемого соустья и по краю стенки тощей кишки для исключения сужения желудочно-тощекишечного соустья. Небольшие отверстия в краниальном и каудальном углах анастомоза ушиваются ручным П-образным серозно-мышечно-подслизистым швом, механический шов укрывается рядом серозно-мышечных швов. После погружения ушитой культи желудка со стороны малой кривизны сюда подшивается приводящая петля соустья по Гофмейстеру. Аналогичным способом формируется межкишечный анастомоз по Брауну, если соустье сформировано на длинной петле.

В процессе совершенствования методики операции в нее внесены дополнения:

1. После выкраивания ventрального и дорсального лоскутов желудка при наложении УКЛ-60 ограничитель аппарата вводят в угол между лоскутами и стенкой желудка, что предотвращает смещение стенок при сведении бранш аппарата.

2. Для остановки кровотечения из углов раны между ушитой малой кривизной желудка и желудочно-тощекишечным соустьем выполняли прошивание этих углов атравматичной иглой с рассасывающейся нитью.

3. При формировании ventральной и дорсальной стенок желудочно-тощекишечного соустья следует адекватно натянуть сшиваемые образования с тем, чтобы не было деформаций и гофрирования, что может сказаться в последующем на функции соустья.

4. При ушивании углов желудочно-тощекишечного соустья использовали разработанный нами узловый П-образный серозно-мышечно-подслизистый шов [7].

Резекция желудка по Бильрот-2 с формированием желудочно-тощекишечного соустья новым способом в 1996-2005 гг. выполнена 50 пациентам (II группа). Контрольную группу (I группа) составили 30 пациентов, у которых операция выполнена рутинным методом – ручным швом Альберта-Шмидена.

На 12-16 сутки после операции пациентам выполняли фиброгастроскопию, при которой изучали функцию и особенности заживления раны желудочно-тощекишечного соустья. На 9-13 сутки после вмешательства выполняли рентгеноскопию желудка, при которой исследовали двигательную функцию и характер эвакуации из культи желудка. Клинически оценивали часто-

ту развития анастомозита, осложнений, летальность, динамику нормализации некоторых лабораторных и клинических показателей, течение послеоперационного периода. Все исследования оценивали в сопоставлении с контролем.

Статистическая обработка данных проведена с использованием программы Statistica, v. 6. Оценка достоверности клинических данных проведена с использованием критериев Манна-Уитни, Стьюдента и Фишера.

### Результаты

Опыт клинического применения предлагаемого способа формирования соустья тощей кишки с культей желудка показал, что он выполняется просто, обеспечивает хороший визуальный контроль гемостаза, формирует желудочно-тощекишечный анастомоз с краями культы желудка, что исключает дополнительную травму культы [2].

Послеоперационный период у пациентов, перенесших резекцию желудка по Бильрот-2 с формированием желудочно-тощекишечного соустья новым способом, протекал более благоприятно в сравнении с традиционной операцией. Это выражалось в уменьшении отделяемого по желудочному зонду до 100-400 мл в сутки, ранней нормализации температуры тела в послеоперационном периоде, уменьшении числа послеоперационных осложнений. Пациенты, оперированные по новой методике, уже через 4-5 суток после вмешательства были активны, начинали ходить и принимать пищу.

Сроки нормализации температуры тела в I группе пациентов, перенесших резекцию желудка с формированием желудочно-тощекишечного соустья ручным швом, составили  $13 \pm 1,6$  дней. У больных II группы, которым желудочно-тощекишечное соустье формировали новым способом, она нормализовалась через  $7 \pm 0,5$  дней ( $p < 0,001$ ). Это означает, что при применении нового способа течение послеоперационного периода было более легким и благоприятным.

Нарушения эвакуации из культы желудка у пациентов I группы наблюдались в 5,3 раза чаще, чем у пациентов II группы ( $p = 0,032$ ). Порционная эвакуация из культы желудка в послеоперационном периоде у пациентов II группы наблюдалась в 1,7 раза чаще, чем у пациентов I группы (соответственно 62,2% и 36,8%). Перистальтика в зоне желудочно-тощекишечного соустья у оперированных II группы наблюдалась в 5,6

раза чаще, чем у пациентов I группы (соответственно 51,1% и 9,1%,  $p = 0,001$ ).

В I группе пациентов осложнения наблюдались у 16 из 30 (53,3%), во II группе – у 13 из 50 (26%), т.е. в 2 раза реже ( $p = 0,014$ ). Послеоперационная летальность в группе пациентов, где использован новый способ операции, составила 2%.

Послеоперационные кровотечения в просвет культы желудка наблюдались у 4 (13,3%) пациентов I группы; из них в 3 случаях причиной кровотечения были острые язвы культы желудка, потребовавшие у 2 пациентов оперативного лечения – гастротомии и прошивания сосудов в краях язвы. Во II группе кровотечения в послеоперационном периоде отмечены у 7 пациентов (14,0%), причиной их в 3 случаях были острые язвы культы, потребовавшие оперативного лечения. В остальных случаях причиной кровотечений у пациентов обеих групп был эрозивный анастомозит, кровотечение было остановлено консервативными мероприятиями и применением повторного эндоскопического гемостаза. У 2 пациентов отмечены кровотечения из верхнего и нижнего углов желудочно-тощекишечного соустья на этапе отработки методики вмешательства. Оба пациента оперированы. В дальнейшем подобных осложнений мы не отмечали. Таким образом, частота послеоперационных кровотечений в обеих группах наблюдения сравнима между собой и не превысила частоту осложнений, обычно наблюдающихся после подобных операций. Следует отметить, что у 27 пациентов II группы, оперированных в последнюю очередь, кровотечений не было.

При формировании желудочно-тощекишечного соустья новым способом у 48,9% пациентов выявлено полное заживление слизистой желудочно-тощекишечного соустья на 13-16 сутки после операции.

Послеоперационный анастомозит у пациентов II группы наблюдался в 3,75 раза реже, чем в I группе (соответственно 8% и 30%,  $p = 0,015$ ). Выраженного анастомозита, требующего эндоскопического бужирования анастомоза и постоянной назогастральной декомпрессии, в группе оперированных, у которых соустье сформировано с применением механического шва (II) не отмечено.

Сроки лечения пациентов в стационаре после операции составили в I группе –  $17,2 \pm 1,1$  дней, во II группе –  $15,4 \pm 0,4$  дней, т.е. на 2 суток меньше ( $p < 0,001$ ). Нормализация количества нейт-

рофильных лейкоцитов и лейкоцитарной формулы в общем анализе крови в сроки до 12 суток после операции происходила у большей части пациентов при формировании соустья механическим швом ( $p < 0,001$ ). Полученные данные с учетом сроков заживления желудочно-тощечного соустья позволяют выписывать пациентов после операции с механическим швом раньше (12-13 дней).

### Обсуждение

Клиническая оценка результатов применения разработанного нами способа формирования желудочно-тощечного соустья проведена в сравнении с общепринятым способом. Она позволяет нам высказать несколько вытекающих положений, отражающих преимущества нового способа формирования соустья.

Разработанный способ формирования желудочно-тощечного соустья повышает производительность труда хирурга и в определенном плане уменьшает травматичность вмешательства. Важным показателем в пользу нового метода являются сроки нормализации температуры тела, которые были на 6 дней меньше у пациентов опытной группы по сравнению с контролем. Послеоперационный период у таких пациентов протекал легче, что было обусловлено уменьшением травматичности вмешательства.

Не меньшее значение имеет эстетическая составляющая самой операции, которая, несомненно, находится на стороне нового способа формирования соустья. При этом наложение механического шва занимает минуты и выглядит куда приятнее, чем многократное протягивание длинной инфицированной лигатуры через все слои желудка, тощей кишки и их просвет.

Не менее важное значение имеет функциональная полноценность соустья. При применении нового способа в 49,8% случаев происходило полное заживление шва и прикрытие его слизистой оболочкой на 12-16 день после операции. При рутинном способе этого не наблюдалось ни в одном из наблюдений ( $p < 0,001$ ). Это подтверждает то, что при применении нового метода процессы заживления происходят в более ранние сроки и выздоровление пациентов наступает раньше, чем при применении рутинного способа. В наших наблюдениях мы могли выписывать оперированных после операции на 2 дня раньше, чем тех, кому соустье формировали рутинным способом. Это означает, что метод

позволяет сократить сроки лечения пациентов после операции. Причем, это наступает при меньшем количестве осложнений в два раза ( $p = 0,014$ ).

Анастомозит, как барометр течения процесса в зоне наложенного шва, имел место при новом способе в 3,75 раза реже, чем при рутинном способе. Кровотечения после операции встречались в общей массе наблюдений с одинаковой частотой (14% и 13,3%). При соблюдении всех выработанных технических требований это осложнение при выполнении последних 27 операций не возникло ни у одного из оперированных опытной группы. Наконец, в послеоперационном периоде на 12-16 сутки участие соустья в перистальтике наблюдалось у 51,1% пациентов основной группы, в то время как при рутинном методе это проявлялось только в 9,1% случаев ( $p = 0,001$ ).

Всесторонняя оценка результатов предложенного способа формирования желудочно-тощечного соустья показывает существенные преимущества его перед рутинным способом. В этом преимуществе основное значение имеет выбор рационального анатомического варианта соустья, выполнение его при помощи лучшего (механического) кишечного шва [1, 8]. Это означает, что широкое внедрение метода в клиническую практику уже возможно сегодня, а целесообразность такого внедрения обусловлена указанными выше преимуществами.

### Выводы

1. Предлагаемый способ формирования желудочно-тощечного соустья делает операцию эстетически более выдержанной и легче переносимой пациентами.

2. Применение разработанного нами способа формирования соустья сопровождается более ранним заживлением раны швов, что проявляется заметным уменьшением количества послеоперационных осложнений и ощутимым сокращением сроков стационарного и дальнейшего лечения пациентов после операции.

3. Преимущества предлагаемого способа достигаются применением наиболее адекватного анатомического варианта соустья, применением лучшего кишечного шва (механического) и имеющимися в настоящее время аппаратами механического шва.

4. Выявленные преимущества нового способа формирования желудочно-тощечного

го соустья позволяют рекомендовать его для широкого внедрения в клиническую практику, что позволяет сократить сроки лечения пациентов и получить лучшие результаты в раннем периоде.

#### **ЛИТЕРАТУРА**

1. Основы теории и практики кишечного шва / А. А. Абуховский [и др.]; под ред. А. В. Шотта, А. А. Запорожца. – Минск, 1994. – 176 с.
2. Грицман, Ю. Я. Танталовый механический шов при резекции желудка / Ю. Я. Грицман. – М., 1968. – 136 с.
3. Золлингер, Р. М. Атлас хирургических операций: пер. с англ. / Р. М. Золлингер (мл.), Р. М. Золлингер (ст.); под ред. В. А. Кубышкина. – М.: ГЕОТАР-Медиа, 2009. – 480 с.
4. Способ формирования соустья культи желудка с тощей кишкой при резекции желудка по Бильрот-2: пат. Респ. Беларусь № 7742; 28.02.06 // Афіцыйны бюл. / ГКНТ: Нац. центр інтэлектуал. собственности. – № 1 (48). – С. 42.
5. Кишечный шов / В. И. Корепанов [и др.]; ред.: В. И. Корепанов. – М., 1997. – 74 с.
6. A prospective randomized trial of hand – sutured versus mechanically stapled anastomoses for gastroduodenostomy after distal gastrectomy / S. Hori [et al.] // Gastric Cancer. – 2004. – Vol. 7, N 1. – P. 24-30.
7. Способ наложения кишечного шва: пат. Респ. Беларусь № 8903; 28.02.07 // Афіцыйны бюл. / ГКНТ: Нац. центр інтэлектуал. собственности. – №1 (54). – С. 44.
8. Кипель, В. С. Теоретические основы кишечного шва / В. С. Кипель, А. А. Запорожец, А. В. Шотт // Здоровоохранение. – 2004. – № 2. – С. 2-6.

#### **Адрес для корреспонденции**

220116, Республика Беларусь,  
г. Минск, пр. Дзержинского, 83,  
Белорусский государственный  
медицинский университет,  
2-я кафедра хирургических болезней,  
тел. моб.: +375 29 500-77-99,  
e-mail: egorshott@gmail.com,  
Шотт В.А.

*Поступила 17.06.2011 г.*

---