

Ультразвуковая характеристика и функциональное состояние щитовидной железы у населения, проживающего в экологически неблагоприятном регионе

Афанасьева С.А.¹, Гужихина Е.Е.¹, Кравец Е.Б.²

The ultrasonic characterization and functional status of a thyroid gland in the population living in ecologically unsuccessful region

Afanasyeva S.A., Gouzhikhina Ye.Ye., Kravets Ye.B.

¹ Томский областной эндокринологический диспансер, г. Томск

² Сибирский государственный медицинский университет, г. Томск

© Афанасьева С.А., Гужихина Е.Е., Кравец Е.Б.

Проблема недостаточности йода имеет серьезные последствия для физического, интеллектуального и репродуктивного здоровья населения. Территория г. Томска относится к смешанному экологическому региону, где наряду с легкой йодной недостаточностью имеется высокое техногенное загрязнение атмосферы. В работе представлены результаты анализа объема, структуры, функционального состояния щитовидной железы у 114 детей и подростков, 101 взрослого пациента. Комплексное обследование включало клинический осмотр, ультразвуковое исследование (УЗИ), исследование гормонов щитовидной железы. Отмечается ухудшение структуры щитовидной железы с возрастом и повышение трансформации диффузного зоба в узловой.

Ключевые слова: щитовидная железа, зоб, йодный дефицит, аутоиммунный тиреоидит, гипотиреоз.

The problem of iodine deficiency has serious consequences for physical, intellectual, and reproductive health of the population. Tomsk falls in the group of mixed ecological regions, in which high anthropogenic pollution of the atmosphere is observed along with the slight iodine deficiency. The results of the analysis of the volume, structure, and functional status of a thyroid gland at 114 children and teenagers and 101 adult patients are presented. The combined examination included clinical inspection, ultrasonic study, and hormonal investigation of the thyroid gland. It was found that the structure of the thyroid gland deteriorates with age and the transformation of the diffuse goiter into the nodular one increases.

Key words: thyroid gland, iodine deficiency, autoimmune thyroiditis, hypothyroidism.

УДК 616.441-008-073.4-8:574.24

Введение

Одной из важнейших медико-социальных проблем отечественного здравоохранения является йодный дефицит, который даже при легкой степени выраженности служит пусковым механизмом многих заболеваний, и прежде всего диффузного эутиреоидного зоба [1, 2]. В последнее десятилетие наблюдается значи-

тельный рост числа заболеваний щитовидной железы. В большей степени это проявляется в группах риска (дети, подростки и женщины репродуктивного возраста), что связано с ухудшением экологической обстановки, влиянием социальных факторов, изменением характера питания. Проблема недостаточности йода имеет серьезные последствия для физического, интеллектуального и репродуктивного здоровья насе-

Афанасьева С.А., Гужихина Е.Е., Кравец Е.Б. УЗ-характеристика и функциональное состояние щитовидной железы...

ления и продолжает оставаться актуальной. По данным литературы, более чем для 1,5 млрд жителей Земли существует риск недостаточного потребления йода, у 600 млн человек имеет место увеличенная щитовидная железа (эндемический зоб), а у 40 млн – выраженная умственная отсталость в результате йодного дефицита [2].

В Томской области 86% территории относится к районам Крайнего Севера, 40% – покрыто болотами. По результатам йодурии (медиана йодурии – 73,1 мкг/л) г. Томск является территорией с легкой степенью дефицита йода у населения. Однако определение частоты распространенности зоба у школьников г. Томска показало, что заболеваемость детского населения тиреопатиями составляет 41,2%, что по критериям ВОЗ характерно для тяжелой степени йододефицита. Несответствие между распространенностью зоба и степенью йодной недостаточности свидетельствует о существовании дополнительных стромогенных факторов, действующих параллельно с природным дефицитом микроэлемента. В непосредственной близости от г. Томска, в центре самой населенной части Томской области, расположен Сибирский химический комбинат (СХК) – комплекс предприятий ядерно-топливного цикла. Данный объект функционирует более 40 лет. Кроме того, в Томске и его окрестностях имеется ряд промышленных объектов федерального значения: Томский нефтехимический комбинат, радиотехнический, приборный, электротехнический и другие заводы.

Цель настоящей работы – проанализировать изменения объема и структуры щитовидной железы у лиц, проживающих постоянно в условиях экологически неблагоприятного региона, с учетом возрастной характеристики, оценить функциональное состояние тиреостата у обследуемых.

Материал и методы исследования

В исследование были включены 114 детей и подростков, 101 взрослый пациент. Средний возраст детей составил $(11,7 \pm 1,8)$ года (5–14 лет), подростков – $(15,5 \pm 0,8)$ года (15–17 лет), взрослых

– $(44,4 \pm 18,3)$ года (18–70 лет). В группе обследуемых представители мужского пола составили 64, женского – 151 человек (29,8 и 70,2% соответственно).

Комплексное обследование включало клинический осмотр, ультразвуковое исследование (УЗИ) и оценку функционального состояния щитовидной железы.

При анализе полученных данных учитывались возраст, пол, весо-ростовые показатели обследуемых, сопутствующая патология.

Ультразвуковое обследование проводилось на аппарате «Logiq-100» по единой методике в режиме реального времени датчиком 7,5 МГц. Объем щитовидной железы рассчитывали по формуле

$$V = 0,479 (abc + a_1 b_1 c_1),$$

где V – объем щитовидной железы, см³; 0,479 – коэффициент поправки на эллипсоидность; a , b , c , a_1 , b_1 , c_1 – соответственно длина, ширина и толщина правой и левой долей железы, см.

Результаты ультразвукового исследования оценивались по нормативам тиреоидного объема, предложенным R. Gutekunst и H. Martin-Zeichert.

В диагностических аппаратах последних лет используются пьезоэлектрические датчики, генерирующие ультразвуковые волны высокой частоты. Это является основой для достижения высокой разрешающей способности. С помощью ультразвуковых сканеров современных конструкций можно определять минимальные отклонения акустической плотности в небольших по размеру (диаметром до 2 мм) патологически измененных участках.

В норме щитовидная железа на поперечных ультрасонограммах визуализируется как однородная мелкозернистая ткань средней акустической плотности.

Определение базального уровня тиреотропного гормона (ТТГ), свободного тироксина (сТ₄), свободного трийодтиронина (сТ₃), антител к тиреоидной пероксидазе (АТ-ТПО) в сыворотке крови проводилось иммуноферментным

методом с использованием наборов «Тироид ИФА» («Алкор Био», г. Санкт-Петербург).

Статистическую обработку данных проводили с помощью непараметрического критерия Манна–Уитни с учетом неоднородности дисперсий в исследуемых группах. Данные представлены в виде $M \pm \sigma$, где M – среднее значение; σ – среднеквадратичное отклонение. Результаты оценивались с уровнем значимости $p < 0,05$.

Результаты и обсуждение

Основной характеристикой эхоскопического обследования щитовидной железы является определение ее объема. С возрастом все линейные размеры щитовидной железы у лиц обоего пола увеличиваются. Анализируя возрастную динамику величины объема щитовидной железы, были выявлены следующие закономерности. В детском, подростковом и юношеском возрасте объем железы увеличивается, причем неравномерно в различные возрастные периоды. Максимальный прирост отмечается в период полового созревания (15–17 лет). Объем щитовидной железы в этом возрасте составляет от 3,9 до 26,9 см³. У взрослых наибольшая амплитуда колебаний объема щитовидной железы отмечается в возрасте 40–50 лет – от 6,6 до 52,9 см³. После 50 лет объем щитовидной железы начинает постепенно уменьшаться. При сравнении величин объема щитовидной железы у мужчин и женщин одного возраста можно отметить, что он превалирует у лиц женского пола с 8 до 50 лет.

Данное увеличение происходит, как правило, в физиологические периоды, связанные с повышенной потребностью в йоде: полового созревания, беременности и кормления грудью. В ходе исследований были получены данные, что увеличение объема щитовидной железы отмечается и в климактерический период. Вероятно, в последнем случае это связано с гормональной перестройкой организма, с особой напряженностью системных изменений, обусловленных угасанием функции яичников.

С возрастом прослеживаются изменения и в эхоскопической картине щитовидной железы. Если до 10 лет встречается в основном однородная изоэхогенная структура, то в более поздние периоды жизни отмечаются структурные изменения тиреоидной паренхимы: происходит снижение эхогенности ткани, структура железы на ультрасонограммах становится средне-, крупнозернистой, появляются очаги ткани, отличной по эхогенности от всей остальной ткани железы. Это связано с естественным интра- и экстрафолликулярными пролиферативными процессами в ткани щитовидной железы.

По данным исследования, в возрасте 5–10 лет однородная структура железы встречалась в 78,6% случаев (11 человек), в возрасте 11–14 лет – в 66,0% (33 человека), в подростковом – в 36,0% (18 человек), в возрасте до 40 лет – в 29,0% (12 человек), а после 40 лет практически не встречалась (таблица). На основании анализа результатов обследования необходимо отметить, что неоднородная структура щитовидной железы отмечалась не только у девочек, но и у мальчиков.

В условиях йодного дефицита щитовидная железа находится под влиянием хронической гиперстимуляции, основной причиной которой является снижение интратиреоидного пула йода. Эта гиперстимуляция приводит к диффузному увеличению железы. При сохранении дефицита йода патогенетическое значение начинает приобретать микрогетерогенность тиреоцита, что спустя годы приводит к образованию узловых зоба [3].

В диагностике объемных образований в ткани щитовидной железы особенно важна роль ультразвукового исследования. Широкое использование высокоразрешающих методов УЗИ щитовидной железы позволило выявить значительную распространенность непальпируемых узловых образований. При скрининговом УЗ-исследовании узловые образования обнаруживаются у 20–50% всей популяции [8]. Такого рода скрининг в настоящее время считается малоэффективным. Однако клиницисту очень часто при-

ходится решать проблему выбора тактики в отношении пациента, пришедшего на прием по поводу диффузного увеличения щитовидной железы. Недоступными для пальпации могут оказаться узлы, расположенные в глубине доли. Дополнительные образования при УЗИ выявляются приблизительно у каждого третьего пациента с пальпируемыми узлами. Раннее распознавание узла приобретает практическую значимость в связи с возможностью злокачественной трансформации. Таким образом, ультразвуковое исследование дает очень важную информацию о состоянии щитовидной железы, оказывает большую помощь в диагностике и выборе тактики лечения пациента. Это диктует необходи-

мость использования УЗИ как скринингового метода обследования щитовидной железы.

Узловые образования у пациентов встречались во всех возрастных группах, но чаще – после 40 лет. С этого же возраста отмечались множественные узловые образования (таблица). Таким образом, распространенность объемных образований увеличивается с возрастом; у женщин они встречаются чаще, чем у мужчин (таблица).

Наиболее распространенной областью локализации узлов являлась правая доля щитовидной железы. Частота встречаемости гипоехогенных узлов в данном исследовании составила 71%, изоэхогенных – 29%.

Ультразвуковая характеристика щитовидной железы

Возраст, лет	Пол	УЗИ: средний объем щитовидной железы (M ± σ), см ³	p	Эхоструктура щитовидной железы													
				Однородная		Неоднородная											
				Абс.	%	Всего		Из абс. числа, всего									
						Абс.	%	Узел		АИТ		Диф. очаг		МУЗ		Прочее	
Абс.	%	Абс.	%	Абс.	%			Абс.	%	Абс.	%	Абс.	%	Абс.	%		
5–10 (n = 14)	Мальчики (n = 6; 43%)	4,3 ± 2,2	< 0,05	5	83	1	17	–	–	–	–	–	–	–	–	1	100
	Девочки (n = 8; 57%)	6,5 ± 3,2		6	75	2	25	–	–	–	–	–	–	–	–	2	100
11–14 (n = 50)	Мальчики (n = 17; 34%)	6,2 ± 2,5	< 0,05	12	71	5	29	–	–	1	20	3	60	–	–	1	20
	Девочки (n = 33; 66%)	9,8 ± 3,3		21	64	12	36	1	8	–	–	–	–	–	–	11	92
15–17 (n = 50)	Мальчики (n = 20; 40%)	10,9 ± 5,1	< 0,05	12	60	8	40	–	–	1	13	2	25	–	–	5	62
	Девочки (n = 30; 60%)	12,6 ± 4,9		6	20	24	80	3	13	–	–	5	21	–	–	16	66
18–30 (n = 23)	Мужчины (n = 9; 39%)	12,6 ± 5,0	< 0,01	1	11	8	89	–	–	–	–	1	13	–	–	7	87
	Женщины (n = 14; 61%)	15,4 ± 5,4		5	36	9	64	1	11	1	11	3	33	–	–	4	45
31–40 (n = 18)	Мужчины (n = 3; 17%)	13,3 ± 3,6	< 0,001	1	33	2	67	–	–	1	50	1	50	–	–	–	–
	Женщины (n = 15; 83%)	16,7 ± 7,1		5	33	10	67	1	10	4	40	3	30	–	–	2	20
41–50 (n = 23)	Мужчины (n = 4; 17%)	14,2 ± 5,0	< 0,001	–	–	4	100	–	–	4	100	–	–	–	–	–	–
	Женщины (n = 19; 83%)	16,3 ± 10,1		1	5	18	95	3	17	12	67	1	6	3	17	–	–
51–60 (n = 17)	Мужчины (n = 4; 24%)	23,3 ± 6,05	< 0,001	–	–	4	100	–	–	2	50	–	–	1	25	1	25
	Женщины (n = 13; 76%)	18,3 ± 7,0		–	–	13	100	3	23	5	39	–	–	1	8	4	30

61–70 (n = 20)	Мужчины (n = 1; 5%)	25,0 ± 0,0	–	–	–	1	100	–	–	1	100	–	–	–	–	–
	Женщины (n = 19; 95%)	10,3 ± 4,6		–	–	–	19	100	2	11	8	42	–	–	2	11

Примечание. Приводятся данные попарного сравнения по объему щитовидной железы в одинаковых возрастных группах. В связи с тем что в возрастной группе 61–70 лет подгруппа мужчин представлена одним человеком, объем выборки не позволяет высчитать значение *p*. Абс. – абсолютное число; *n* – количество обследованных; АИТ – аутоиммунный тиреодит; МУЗ – многоузловой зоб.

Несмотря на то что УЗИ носит сугубо описательный характер и не дает возможности дифференцировать злокачественные новообразования от доброкачественных, ультразвук является самым простым, ранним и значимым критерием, который по ряду признаков позволяет заподозрить рак: неправильная форма узла, его бугристые контуры, нечеткие прерывистые, размытые границы; визуализация регионарных лимфатических узлов, подозрительных на метастатическое поражение; микрокальцинаты в содержимом узла. Локализация узла в перешейке вызывает большую тревогу у специалистов, так как существует мнение, что данное расположение узла является одним из критериев его злокачественности [8].

В том случае, когда очаг в ткани щитовидной железы малых размеров (диаметром до 1 см), не имеет капсулы, его рассматривают как фокальное изменение щитовидной железы и не вносят в клинический диагноз.

Как видно из таблицы, очаговые изменения начинают появляться уже в детском возрасте. На первых этапах это в основном одиночные участки, отличные по экзогенности от окружающей ткани железы. Чаще всего очаговые изменения в структуре щитовидной железы выявляются на фоне тиреодита. Наиболее патогномичным ультразвуковым признаком тиреодита является неравномерное снижение экзогенности ткани железы в виде множественных гипозоногенных участков, появление гиперэхогенных включений [6, 7]. Тиреодит встречается как у взрослых, так и у детей. Частота его встречаемости в подростковом возрасте составила 1,7%. У взрослых эхокопические признаки тиреодита чаще всего встречались в возрасте

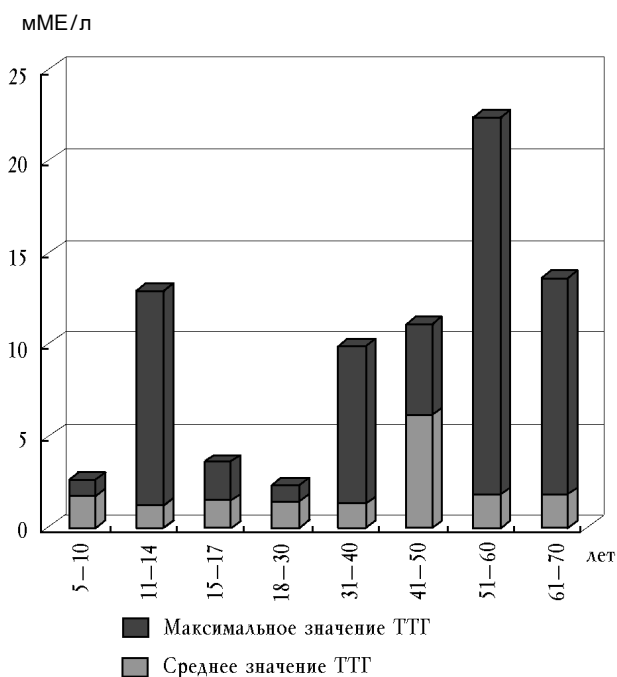
после 40 лет (38,0%). Эхоструктура тиреодита является одной из составляющих аутоиммунного тиреодита (АИТ). Но согласно консенсусу, принятому Российской ассоциацией эндокринологов [4, 5], АИТ диагностируется в том случае, если имеются первичный гипотиреоз, ультразвуковые признаки АИТ, антитела к ткани щитовидной железы.

В группе обследуемых из 40 человек с диагнозом АИТ только у 7 (17,5%) человек отмечено сочетание всех трех «больших» диагностических критериев, в том числе только у 1 ребенка (2,5%). Несмотря на это, можно отметить рост АТ-ТПО от 8,0% у детей и подростков до 33,6% – у взрослых.

Сопоставляя анамнестические, клинические и лабораторные данные, можно отметить, что изменения в структуре щитовидной железы чаще встречаются у тех лиц, которые имеют сопутствующие заболевания. У пациентов с ожирением в 100% случаев имеет место неоднородная структура щитовидной железы. При УЗИ выявлено, что в группе детей и подростков, имеющих патологически измененную щитовидную железу, чаще встречаются заболевания желудочно-кишечного тракта (гастродуоденит, холецистит) – у 23% (12 человек) по сравнению с детьми, имеющими эхокопически не измененную железу – 11% (7 человек), хронический тонзиллит – у 23% (12 человек). Вегетососудистая дистония и изменения со стороны центральной нервной системы отмечаются в одинаковых пропорциях в группах детей и подростков. У взрослых пациентов наиболее часто диагностируемой сопутствующей патологией является описторхоз – 15,8% (16 человек), бронхиальная астма – 5,0% (5 пациентов), сахарный диабет 2 типа – 8,9% (9 человек).

Афанасьева С.А., Гужихина Е.Е., Кравец Е.Б. УЗ-характеристика и функциональное состояние щитовидной железы...

Наиболее значимым маркером тиреоидной недостаточности является уровень тиреотропного гормона (ТТГ) в сыворотке крови, зависимости которого от возраста не выявлено. В обследованных группах уровень ТТГ более 3 мМЕ/л имел место в 10,0% случаев (5 человек) у детей в возрасте 11–14 лет, у подростков – в 6,0% случаев (3 человека). В группе взрослых от 18 до 60 лет уровень ТТГ более 3 мМЕ/л был в 8,6% случаев (7 пациентов), старше 60 лет – у 40,0% пациентов (8 человек) (рисунок). Сопоставляя значение ТТГ и свободного T_4 , манифестный гипотиреоз можно было диагностировать только у 1 больного в возрасте 42 лет. В 3% случаев отмечалось изолированное снижение sT_4 , в 1% – изолированное снижение sT_3 . В остальных случаях уровень sT_4 и sT_3 был в пределах допустимой нормы.



Показатели среднего и максимального значения ТТГ в возрастных группах

Выводы

1. В экологически неблагоприятном регионе рост патологии щитовидной железы обусловлен не только йодным дефицитом, но и влиянием других стрессогенных факторов.

2. Структура щитовидной железы по результатам УЗИ у населения, проживающего в смешанном экологическом регионе, с возрастом имеет тенденцию к ухудшению и повышенной трансформации диффузного зоба в узловой.

3. Функциональная недостаточность щитовидной железы встречается с одинаковой частотой во всех возрастных группах.

4. Ультразвуковое исследование дает очень важную информацию о состоянии щитовидной железы, оказывает большую помощь в диагностике и выборе дальнейшей тактики лечения обследуемого пациента.

Литература

1. Актуальные проблемы заболеваний щитовидной железы: Материалы 2-го Российского тиреологического конгресса. Москва, 2002 г. С. 51–56; 181.
2. Дедов И.И., Герасимов Г.А., Свириденко Н.Ю. Йоддефицитные заболевания в Российской Федерации (эпидемиология, диагностика, профилактика): Методическое пособие. М., 1999.
3. Дедов И.И., Трошина Е.А., Юшков П.В., Александрова Г.В. Диагностика и лечение и профилактика узловых форм заболеваний щитовидной железы: Руководство для врачей. М., 2002.
4. Дедов И.И., Мельниченко Г.А., Герасимов Г.А. Клинические рекомендации Российской ассоциации эндокринологов по диагностике и лечению аутоиммунного тиреоидита у взрослых // Клинич. эндокринология. 2003. Т. 1. № 1. С. 24–25.
5. Касаткина Э.П., Мартынова М.И., Петеркова В.А. Клинические рекомендации Российской ассоциации эндокринологов по диагностике и лечению аутоиммунных тиреоидитов у детей // Клинич. тиреологическая. 2003. Т. 1. № 1. С. 26–27.
6. Цыб А.Ф., Паршин В.С., Нестайко Г.В. и др. Ультразвуковая диагностика заболеваний щитовидной железы. М.: Медицина, 1997. 389 с.
7. Шилин Д.Е. Ультразвуковое исследование щитовидной железы: Руководство для специалистов по ультразвуковой диагностике и эндокринологов. 1997.
8. Belfiore A. Тонкоигольная аспирационная биопсия щитовидной железы // Thyroid International. 2002. № 2. С. 3–5.

На страницах журнала размещается реклама о медицинских и оздоровительных организациях и учреждениях, информация о новых лекарственных препаратах, изделиях медицинской техники, продуктах здорового питания.

Приглашаем вас поместить информацию о деятельности вашего учреждения на страницах журнала в виде научной статьи, доклада или в форме рекламы. Авторский гонорар за опубликованные статьи не выплачивается.

Тарифы на размещение рекламного материала

Площадь на полосе	Черно-белая печать, руб.	Полноцветная печать, руб.
1/1 210 × 280 мм (A4)	5000	15000
1/2	2500	10000
1/4	1000	5000
1/8	700	2500
1/16	500	1000
Текстовая реклама	50 руб. за 1 кв. см	

Скидки: 2 публикации – 5%, 4 публикации – 10%, 6 публикаций – 15%