

Оригінальні дослідження

УДК: 615.8: 616.7: 617-001 (0.758)

УЛЬТРАЗВУКОВА ДІАГНОСТИКА СТАНУ КОРОТКИХ ТРУБЧАСТИХ КІСТОК ПРИ ЛОКАЛЬНІЙ ХОЛОДОВІЙ ТРАВМІ В ВИЗНАЧЕННІ ТАКТИКИ ТЕРАПІЇ

Р. Я. Абдуллаєв¹, Т. Г. Григор'єва¹, Г. А. Олійник¹, С. Г. Єфіменко²

¹ Харківська медична академія післядипломної освіти, Україна

² Харківська міська клінічна лікарня швидкої та невідкладної медичної допомоги, Україна

Вперше проведено ультразвукове дослідження стану коротких трубчастих кісток кінцівок у хворих з локальною холодовою травмою (відмороженнями). Виявлено значні порушення кортикального шару (окістя), внутрішнього діаметру кісток вже в дореактивному періоді перебігу кріовраження. Отримані результати дозволили визначити правильну тактику і своєчасність проведення консервативного та хірургічного лікування.

КЛЮЧОВІ СЛОВА: ультразвукове дослідження, локальна холодова травма (відмороження), терапія

УЛЬТРАЗВУКОВАЯ ДИАГНОСТИКА СОСТОЯНИЯ КОРОТКИХ ТРУБЧАТЫХ КОСТЕЙ ПРИ ЛОКАЛЬНОЙ ХОЛОДОВОЙ ТРАВМЕ В ОПРЕДЕЛЕНИИ ТАКТИКИ ТЕРАПИИ

Р. Я. Абдуллаєв¹, Т. Г. Григор'єва¹, Г. А. Олейник¹, С. Г. Ефименко¹

¹ Харьковская медицинская академия последипломного образования, Украина

² Харьковская городская клиническая больница скорой и неотложной медицинской помощи, Украина

Впервые проведено ультразвуковое исследование состояния коротких трубчатых костей конечностей у больных с локальной холодовой травмой (отморожениями). Выявлены значительные нарушения кортикального слоя (надкостницы), внутреннего диаметра костей уже в дореактивном периоде течения криопоражения. Полученные результаты позволили определить правильную тактику и своевременность проведения консервативного и хирургического лечения.

КЛЮЧЕВЫЕ СЛОВА: ультразвуковое исследование, локальная холодовая травма (отморожения), лечение

ULTRASONIC DIAGNOSTICS OF THE CONDITION OF SHORT TUBULAR BONES AT LOCAL COLD INJURY IN FINDING THE TACTICS OF THERAPY

R. Ya. Abdullayev¹, T. G. Grigoryeva¹, G. A. Oleynik¹, S. G. Yefimenko²

¹ Kharkov medical academy of postgraduate education, Ukraine

² The Kharkov city hospital of first and urgent medical aid, Ukraine

For the first time ultrasonic research of the condition of short tubular bones of extremities in patients with local cold injuries (frostbites) was carried out. The appreciable damages of a cortical layer of periosteum, internal diameter of bones even in prereactive period of cryoinjury were revealed. The received results have allowed to define the proper tactics and timeliness of carrying out of conservative and surgical treatment.

KEY WORDS: ultrasonic research, local cold injury (frostbites), treatment

Питання діагностики глибини враження при локальній холодовій травмі в ранні періоди перебігу захворювання залишаються актуальними.

Особливість локальної холодової травми полягає в тому, що процеси, які виникають в тканинах, що піддалися кріовраженню, носять оборотний характер при своєчасній діагностиці і адекватному консервативному і хірургічному лікуванні [1, 2].

На сьогодні в сучасній літературі відсутні відомості про використання методів ультразвукового дослідження при локальній холодовій травмі. Основною інструментальною променевою методикою оцінки стану коротких трубчастих кісток є рентгенографія, проте чутливість цього методу на ранніх етапах перебігу місцевого холодового ушкодження низька, крім того вона не дозволяє діагностувати морфологічну структуру, цілісність і функціональний стан окістя (надкісничі), та морфометричні параметри внутрішнього середовища кісток [3, 4].

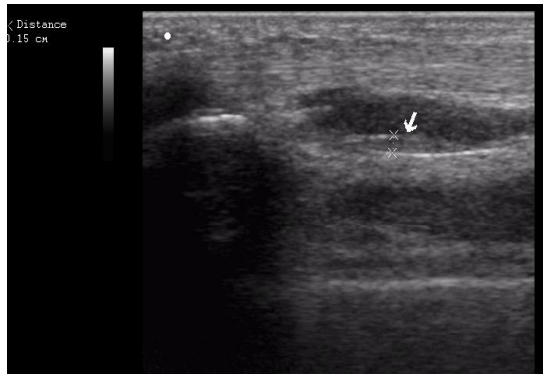
Метою роботи було вивчення за допомогою ультразвукового дослідження стану коротких трубчастих кісток при локальній холодовій травмі (відмороженнях).

Робота є фрагментом НДР «Роль системи сполучної тканини у патогенезі специфічних та неспецифічних захворювань» за № 0108J002122; 2008-2010 рр.

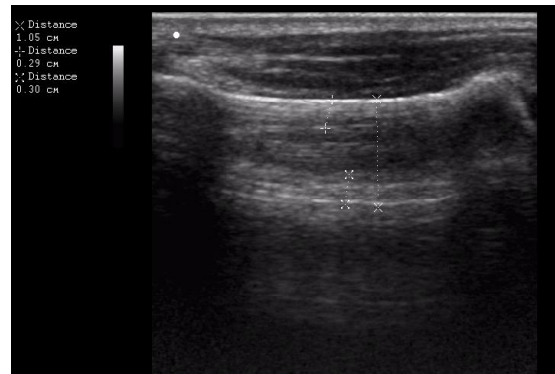
МАТЕРІАЛИ І МЕТОДИ

УЗД коротких трубчастих кісток верхніх і нижніх кінцівок проводили 24 хворим, що перебували на стаціонарному лікуванні в опіковому відділенні ХМКЛШНМД у 2009-2010 рр. з приводу локальної холодової травми. З них 21 особа – чоловіки і 3 жінки, віком від 26 до 57 років. Контрольну групу склали 8 практично здорових осіб. Обстеження виконували в дореактивному, ранньому реактивному та реактивному періодах перебігу холодового враження. Враховуючи те, що дане дослідження проводиться вперше, наведені дані носять описовий характер.

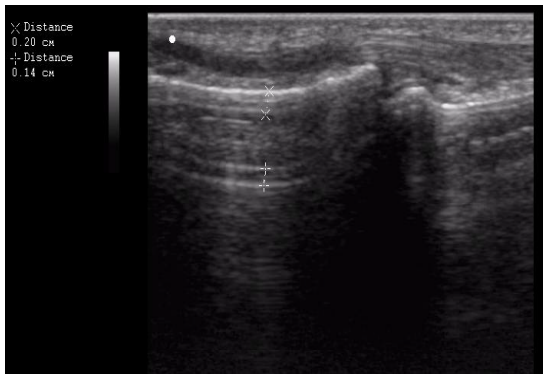
Обстежуваним виконували УЗД окремих фаланг коротких трубчастих кісток кистей і ступнів. Аналізуючи отримані дані контрольної групи обстежених, звертали увагу на структуру кортикального шару (окістя), визначали товщину periostу та ендосту і діаметр каналу кісткового мозку. Загальний вигляд нормальних показників УЗД коротких трубчастих кісток, міжфалангових суглобів, п'яної кістки представлено на рис. 1 (А, В, С, D).



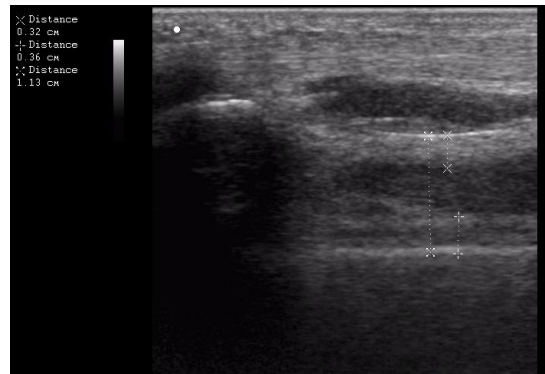
А. Окістя



В. Проксимальна фаланга IV пальця



С. Дистальна фаланга



Д. П'ястна кістка

Рис. 1. Ультразвукове дослідження коротких трубчастих кісток та суглобів

РЕЗУЛЬТАТИ ТА ОБГОВОРЕННЯ

Аналізуючи отримані дані, ми прийшли до висновку, що досліджувані показники необхідно визначати індивідуально для кожної кінцівки і пальців, як у здорової особи, так і у кожного хворого. Це пов'язано з тим, що потрібно враховувати особливості фізичних навантажень кожного пацієнта (лівша чи правша), стан кровопостачання кінцівок, особливості одержання травми, температурні параметри навколишнього середовища в момент одержання ушкодження, терміни кріовпливу. Динаміку показників УЗД реєстрували на цифрову камеру.

Встановлено, що у 16 (66,6%) постраждалих основної групи при обстеженні в дореактивному періоді виявлено порушення

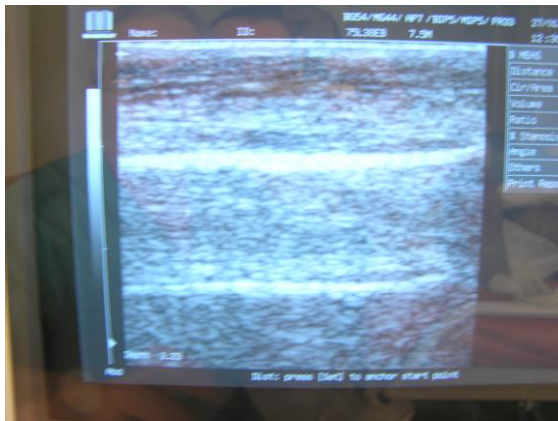


Рис. 2. Відмороження в дореактивному періоді. Середина фаланга III пальця кисті, нерівномірність товщини кортикального шару (окістя)

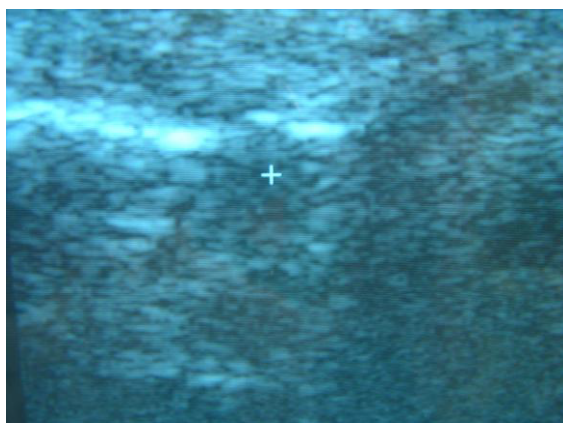


Рис. 4. Дефект кортикального шару (окістя)

Визначення параметрів переривчатості на фоні нерівномірності товщини окістя свідчили про можливість формування глибоких відморожень, що стало підставою для виконання ранніх хірургічних втручань –

морфологічної структури кортикального шару (окістя) в вигляді нерівномірності товщини, особливо в дистальних відділах пальців кисті і ступні. Рис. 2.

Динамічне спостереження в ранньому реактивному періоді, після проведеного консервативного лікування свідчило про відновлення рівномірності товщини кортикального шару. Клінічно у 12 (75%) хворих цієї групи спостерігалось видужання, у 4 (25%) формування відморожень II ступеня, які після проведеного лікування спонтанно епітелізувалися.

У 8 хворих (33,3%) основної групи при обстеженні в дореактивному періоді на фоні нерівномірної товщини, виявлено переривчастість (розволокнення) поверхні кортикального шару (окістя). Рис. 3.

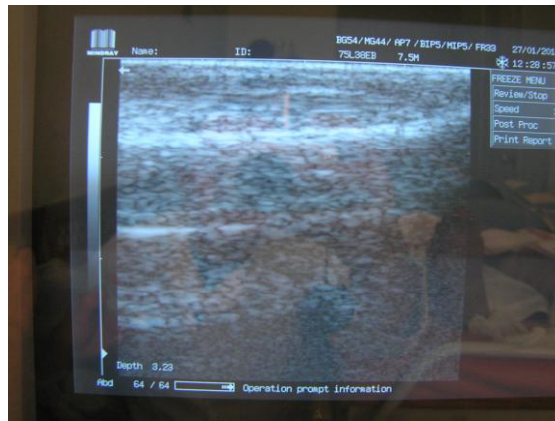

Рис. 3. Ранній реактивний період. Розволокнення кортикального шару (окістя)

некрофасціотомій. При динамічному спостереженні в реактивному періоді у 6 (75%) хворих цієї групи спостерігали формування поверхових відморожень II ступеня, які спонтанно епітелізувалися протягом 14-16 діб, що свідчило про оборотність процесу з відновленням кровообігу та структури кортикального шару (окістя), як результат адекватної консервативної терапії.

У 2 (25%) хворих при обстеженні в ранньому реактивному періоді на тлі переривчатості виявили дефекти кортикального шару (окістя) у вигляді повного розриву окістя, що свідчило про значну пряму вражаючу дію холоду (замерзання). Рис. 4.

Поряд з цим, динамічне спостереження за діаметром каналу кісткового мозку виявило його збільшення, що свідчило про зростаючий набряк мозкової тканини і підвищення внутрішньо-кісткового тиску. Отримані дані

спонукали до виконання не тільки некрофасціотомних розтинів, а і до проведення остеоперфорацій коротких трубчастих кісток кисті за допомогою голки Касірського [2], що сприяло збереженню життєдіяльності кісток. В післяопераційному періоді у цієї групи хворих спостерігалось формування відморожень III ступеня з ураженням м'яких тканин пальців без враження кісток.

УЗД є неінвазивним перспективним методом у вивченні структурно-функціональних змін коротких трубчастих кісток, стану міжфалангових суглобів при локальній кріотравмі. Перевагою цього методу є можливість використовувати його у пацієнтів різного віку, без обмежень повторюючи дослідження в необхідні для контролю і моніторингу терміни. Візуалізація відбувається в масштабі реального часу, що дозволяє обрати оптимальні

положення досліджуваного об'єкта і датчика. Є можливість провести комп'ютерну обробку зображення [5].

ВИСНОВКИ

1. Отримані результати дозволяють вже в ранні періоди перебігу захворювання оцінити стан кортикального шару коротких трубчастих кісток (окістя), виявити порушення внутрішньокісткового тиску і визначити показання для проведення ранніх хірургічних втручань і органозберігаючих операцій.
2. Використання методу ультразвукової сонографії є новим перспективним методом ранньої діагностики стану коротких трубчастих кісток при обстеженні хворих з локальною холодовою травмою (відмороженнях) в різні періоди перебігу захворювання.

ЛІТЕРАТУРА

1. Бычихин Н. П. Диагностика и лечение отморожений / Н. П. Бычихин, В. М. Сатыбалдыев // Клиническая хирургия. – № 3. – 1986. – С. 22-24.
2. Воинов А. И. Лечение отморожений конечностей: автореф. дис. на соискание научн. степени канд. мед. наук : спец. 14.00.27 «Хирургия» / А. И. Воинов. – Минск, 1985. – 21 с.
3. Атясов Н. И. Влияние раствора новокаина с некоторыми лекарственными и другими веществами на венозное русло костей при отморожениях конечностей / Н. И. Атясов // Гематология и трансфузиология. Т. 9. – № 9. – 1983. – С. 35-37.
4. Диагностика состояния микроциркулярного русла у больных с местной холодовой травмой / К. Г. Шаповалов, В. А. Сизоненко, Е. Н. Бурдинский и др. // Забайкальский медицинский вестник. – № 1. – 2008. – С. 1-2.
5. Абдуллаев Р. Я. Ультрасонография плечевого комплекса: методологічні аспекти та нормальна анатомія / Р. Я. Абдуллаев, Т. А. Дудник // Український радіологічний журнал. – 2009. – № 2. – С. 117-121.

УДК: 616.921.5-085.281

ТЕРАПЕВТИЧНА ЕФЕКТИВНІСТЬ РЕМАВІРУ У ХВОРИХ НА ГРИП А

О. В. Волобуєва¹, Т. І. Лядова¹, Т. В. Севаст'янова¹, С. О. Собко²

¹Харківський національний університет імені В. Н. Каразіна, Україна

²Харківська обласна клінічна інфекційна лікарня, Україна

В статті наведені дані щодо клінічної ефективності протівірусного препарату Ремавір у хворих на грип А. Вивчена етіологічна структура, вікова характеристика, клінічні прояви, терапевтична ефективність Ремавіру, спостережувані побічні ефекти, ускладнення і наслідки захворювання. Встановлено, що прийом препарату Ремавір призводить до достовірного укорочення тривалості ознак інтоксикації, ураження верхніх дихальних шляхів, зниження частоти розвитку ускладнень грипу. Включення Ремавіру до схеми комплексної терапії хворих на грип характеризується гарною переносимістю і відсутністю побічних явищ.

КЛЮЧОВІ СЛОВА: грип, клініка, терапія, клінічна ефективність, ремавір

© Волобуєва О. В., Лядова Т. І.,
Севаст'янова Т. В., Собко С. О., 2010