



УДК: 1616.322-002.3-036.12-06:616.11-073.7-053.2

УЛЬТРАЗВУКОВАЯ ДИАГНОСТИКА ХРОНИЧЕСКОГО ТОНЗИЛЛИТА И ТОНЗИЛОГЕННЫХ КАРДИАЛЬНЫХ ПОРАЖЕНИЙ У ДЕТЕЙ

А.И. СМЯН¹
Ю.А. МОЗГОВАЯ¹
Т.П. БЫНДА¹
Е.Г. ВАСИЛЬЕВА¹
Н.М. МОИСЕЕНКО²

¹ Сумский государственный университет

² Городская детская клиническая больница, г. Сумы

e-mail: smiyana@ukr.net

В статье изложены основные особенности ультразвуковой диагностики хронического тонзиллита и тонзиллогенных кардиальных поражений у детей. Выделены характерные особенности клиники, диагностики поражений сердечнососудистой системы на фоне хронического тонзиллита. С помощью ультразвукового исследования описана характеристика изменений небных миндалин и сердца у детей с хроническим тонзиллитом. Так, определялись нечеткие контуры, утолщение капсулы, неоднородная структура небных миндалин, увеличение размеров последних до 20-30 мм, углубления лакун более 2 мм, кисты размерами от 1 до 4 мм, в большинстве случаев с обеих сторон. Со стороны сердца выявлены аритмии, малые аномалии развития в виде аномально расположенной хорды левого желудочка, пролапс митрального клапана с регургитацией, увеличение конечно-диастолического размера левого желудочка.

Ключевые слова: дети, хронический тонзиллит, сердечнососудистая система, ультразвуковое исследование, небные миндалины.

Хронический тонзиллит является актуальной проблемой современной педиатрии. Это обусловлено широкой распространенностью данного заболевания, преимущественно среди детей и лиц молодого возраста, а также вероятностью развития серьезных осложнений и хронических заболеваний, особенно сердечнососудистой системы [9, 11].

На современном этапе в структуре заболеваний сердечнососудистой системы в детском возрасте отмечается рост невоспалительных поражений миокарда (НПМ), что по частоте занимают первое место среди приобретенных заболеваний органов кровообращения у детей [4, 13].

Хотя в детском возрасте эти заболевания почти не приводят к возникновению сердечнососудистой недостаточности, но они ограничивают адаптационные возможности детского организма и снижают работоспособность в дальнейшем [3, 7, 12]. Очевидно, что сегодня невозможно решить проблему заболеваемости взрослых, не создав условия для раннего выявления, лечения и профилактики кардиологической патологии у детей [14].

Несмотря на значительную распространенность, НПМ сих пор остаются одной из наименее изученных проблем детской кардиологии. Эта кардиальная патология полиэтиологическая, но, в настоящее время, у детей значительную часть составляют поражения сердца тонзиллогенного генеза [10, 12].

Литературные данные, касающиеся проблемы диагностики, лечения тонзиллогенных поражений сердечнососудистой системы у детей, довольно противоречивы [3, 15]. Существует также терминологические разногласия в определении данных заболеваний. В литературе разные авторы используют термины «тонзиллогенная кардиодистония», «тонзиллогенная кардиомиопатия», «функциональная кардиопатия», «интоксикационные поражения сердца», «нейроциркуляторная дистония», «вегетативная дистония по кардиальному типу», «другие поражения сердца» [4, 8, 10, 12, 18]. Сегодня, в соответствии с Международной классификацией заболеваний 10 пересмотров, приказа МОЗ Украины от 19.07.2005 № 362, а также согласно рекомендаций Американской ассоциации сердца, вторичные невоспалительные заболевания сердца объединены в одну группу и определяются как вторичная кардиопатия [4, 10, 18].

Поэтому определение четких принципов классификации, диагностики и лечения этих нарушений в детском возрасте требует дальнейшей разработки.

В современной концепции патогенеза невоспалительных поражений миокарда тонзиллогенного генеза ведущая роль отводится метаболическим нарушениям. При наличии такого длительно существующего очага инфекции, как хронический тонзиллит, включаются механизмы физиолого-биохимической адаптации. Возникновение дезадаптации сопровождается углублением метаболических изменений в организме, что может быть одним из пусковых механизмов невоспалительных поражений миокарда тонзиллогенного генеза [2, 12].

Наиболее выраженные изменения наблюдаются при некомпенсированной форме хронического тонзиллита. Они обусловлены действием нервно-рефлекторного, бактериемическо-



го, токсинемического и аллергического факторов. При отсутствии своевременного лечения тонзиллогенных кардиальных осложнений могут возникать дистрофические изменения в миокарде и развитие в дальнейшем сердечной недостаточности [4, 5, 6, 10].

Требуется большего внимания изучение современных методов диагностики хронического тонзиллита и тонзиллогенных кардиальных осложнений, оценки функционального состояния небных миндалин и сердца, а также новых механизмов развития этой патологии.

Целью нашей работы стало изучение роли ультразвукового исследования в диагностике тонзиллогенных поражений сердечнососудистой системы у детей.

Материалы и методы исследования. Обследовано 40 детей (24 девочки и 16 мальчиков) в возрасте 12-17 лет, больных хроническим тонзиллитом, которые находились на лечении в Сумской городской детской клинической больнице. Группу I составили больные с вторичной (тонзиллогенной) кардиопатией (23 ребенка), группу II – больные хроническим тонзиллитом без поражения сердечнососудистой системы (17 детей), группу контроля – 15 практически здоровых детей соответствующего возраста и пола. Всем детям проведено общее клиническое обследование, лабораторные исследования, ультразвуковое исследование и оценка функционального состояния сердечнососудистой системы по данным электрокардиографии (ЭКГ) и кардиоинтервалографии (КИГ).

Метод ультразвуковой диагностики имеет ряд преимуществ, что позволяет использовать его в педиатрии: высокая информативность, неинвазивность, безопасность для пациента, простота и доступность исполнения [16].

Эхокардиография (Эхо-КГ) является одним из важных инструментальных методов диагностики многих заболеваний сердца, что способствует раннему определению патогенетических механизмов развития патологии сердечнососудистой системы [7, 17].

Ультразвуковое исследование морфологии небных миндалин является существенным дополнением к картине обычного визуального описания отоларингологов и актуален в диагностике, а также последующем выборе лечения хронического тонзиллита у детей [2].

Ультразвуковое исследование небных миндалин проводилось на аппарате Medison SONOACE 8000 и Toshiba nemio 5500. Использовался линейный 7-10 МГц датчик. Положение ребенка при обследовании – лежа на спине, датчик располагался несколько медиальнее угла нижней челюсти, ориентирами были подчелюстные железы, *m. digastricus*, *m. stylohyoideus*. Направление плоскости сканирования – под углом 30-60° к горизонтальной плоскости таким образом, чтобы плоскость сканирования максимально срезала миндалину.

Результаты исследования. В результате проведенного исследования было установлено, что жалобы, с которыми обращались больные хроническим тонзиллитом, характеризовались выраженным полиморфизмом. У всех детей симптомы развивались постепенно.

Причиной госпитализации 35 детей ((87,50±5,30)%) было ухудшение состояния или возникновения жалоб со стороны сердечнососудистой системы. Большинство детей с тонзиллогенной кардиопатией госпитализированы с октября по апрель месяцы, что связано с обострением хронического тонзиллита в этот период года. Характерной была связь жалоб с обострением хронического тонзиллита.

У всех детей с тонзиллогенной кардиопатией имели место повторные ангины, у 17 детей ((42,50±7,92)%) – частые ОРВИ (более 3-х раз в год).

Наиболее частыми клиническими проявлениями заболевания была боль в области сердца различного характера и интенсивности, которая возникала в связи с эмоциональным или физическим перенапряжением (у 30 детей ((75,00±6,93)%)).

У 25 детей ((62,50±7,75)%), больных тонзиллогенной кардиопатией наблюдались общая слабость и утомляемость при физической нагрузке. На головные боли, головокружение жаловались 12 детей ((30,00±7,34)%). Одышка при физической нагрузке имела место у 3 детей ((7,50±4,22)%), сердцебиение – у 9 детей ((22,50±6,69)%), перебои в работе сердца – у 6 детей ((15,00±5,72)%). 4 детей ((10,00±4,80)%) жалоб не имели, сохраняя удовлетворительную физическую активность, изменения у них в сердце были обнаружены при более тщательном обследовании.

На электрокардиографии у детей с вторичными кардиопатиями были выявлены следующие изменения: синусовая аритмия – у 20 детей ((50,00±8,01)%), синусовая брадикардия – у 13 пациентов ((32,50±7,50)%), локальные нарушения внутрижелудочкового проведения без его замедления – у 10 детей ((25,00±6,93)%), синдром ранней реполяризации желудочков – у 9 больных ((22,50±6,69) %), синусовая тахикардия – у 8 детей ((20,00±6,41)%), нарушение процессов реполяризации – у 7 пациентов ((17,50±6,00)%), экстрасистолии – у 3 больных ((7,50±4,22)%), блокады – у 2 детей ((5,00±3,49)%).

По данным КИГ установлено, что у детей, больных тонзиллогенной кардиопатией, уменьшается парасимпатическое влияние и нарастает активность симпатoadренальных воздействий, имела место гиперсимпатикотоническая вегетативная реактивность. Следует подчерк-

нуть наличие гиперсимпатикотонии у детей II группы, которая свидетельствует о напряжении компенсаторных механизмов в регуляции сердечной деятельности и вегетативные нарушения у детей с хроническим тонзиллитом, что имеет значение в патогенезе вторичной кардиопатии.

По данным ультразвукового исследования у детей контрольной группы (практически здоровые дети) небные миндалины представлены в виде овальных структур размерами до 15 мм, однородной структуры, средней эхогенности.

Ультразвуковая картина патологических изменений небных миндалин у детей, больных хроническим тонзиллитом характеризовалась полиморфностью признаков, которые отличались у детей разных исследуемых групп (табл. 1).

Таблица 1

Ультразвуковые изменения небных миндалин у детей с хроническим тонзиллитом

Характер ультразвуковых изменений	Группа I (n=23)	Группа II (n=17)	Группа сравнения (n=15)
Размеры	20-30 мм	15-20 мм	До 15 мм
Контуры	нечеткие	четкие	четкие
Эхогенность	гиперэхогенная	средняя	средняя
Лакуны	углублены больше 2мм	углублены до 2 мм	не углублены
Структура	неоднородная	однородная	однородная
Фиброзные изменения	в виде линейных гиперэхогенных структур	отсутствуют	отсутствуют
Кисты	анэхогенные округлые структуры 1-4 мм	отсутствуют	отсутствуют

У детей группы II небные миндалины визуализировались с четкими контурами, средней эхогенности, однородной структуры, размеры – 15-20 мм, лакуны углублены до 2 мм. У больных группы I регистрировались нечеткие контуры, утолщение капсулы, неоднородная структура небных миндалин, размеры последних увеличивались до 20-30 мм, лакуны углублены более 2 мм. Фиброзные изменения проявлялись в виде линейных гиперэхогенных структур по всей поверхности миндалин.

У 5 больных ((21,74 ± 8,79)%) визуализировались кисты в виде анэхогенных округлых структур размерами от 1 до 4 мм, в большинстве случаев – с обеих сторон. На рисунке представлена эхограмма небных миндалин ребенка с хроническим тонзиллитом, где визуализируется киста левой миндалины.

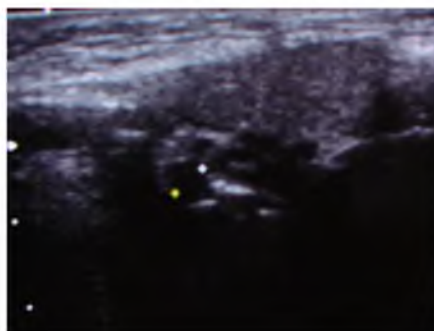


Рис. Эхограмма небных миндалин.

Киста левой небной миндалины у ребенка 15 лет с хроническим тонзиллитом

Изменения ультразвуковой картины миндалин у детей с вторичными (тонзиллогенными) кардиопатиями можно сравнивать с изменениями на эхокардиографии. Так, у больных группы II на эхокардиографии установлены малые аномалии развития – аномально расположенная хорда левого желудочка – у 2 детей, аритмии – у 1 ребенка, размеры сердца – в пределах возрастных норм. У детей группы I на эхо-КГ выявлены следующие изменения: аритмии – у 10 детей ((43,48±10,57)%), пролапс митрального клапана (ПМК) с митральной регургитацией – у 9 детей ((39,13±10,41)%), малые аномалии развития в виде аномально расположенной хорды



левого желудочка – у 20 детей ((86,96±7,18)%), увеличение конечно-диастолического размера (КДР) левого желудочка – у 2 детей ((8,70±6,01)%). Такие показатели эхокардиографического исследования, как аномально расположенная хорда левого желудочка и аритмии, были достоверно увеличены у детей группы I ($p < 0,05$). Проплап митрального клапана и увеличение КДР левого желудочка имели место на эхо-КГ только у детей с тонзиллогенным поражением сердечнососудистой системы. Следует подчеркнуть, что у детей I исследуемой группы, наряду с выраженными изменениями по данным ультразвукового исследования миндалин и сердца, также было обнаружено больше признаков нарушения сердечной деятельности по данным ЭКГ и КИГ, в отличие от детей II группы исследования.

Выводы.

1. У детей с хроническим тонзиллитом и вторичными невоспалительными кардиальными поражениями имели место нечеткие контуры, утолщение капсулы, неоднородная структура небных миндалин, увеличение размеров последних до 20-30 мм, углубления лакун больше 2 мм. Фиброзные изменения определялись в виде линейных гиперэхогенных структур по всей поверхности миндалин. Более чем у 20 % больных детей визуализировались кисты размерами от 1 до 4 мм.

2. В результате эхокардиографического исследования у детей с вторичными кардиопатиями выявлены аритмии, малые аномалии развития в виде аномально расположенной хорды левого желудочка, увеличение конечнодиастолического размера левого желудочка, пролапс митрального клапана с регургитацией.

3. Патологические изменения миндалин и сердца по данным ультразвукового исследования были более значительными у детей, страдавших вторичной кардиопатией, в отличие от детей с хроническим тонзиллитом без поражения сердечно-сосудистой системы.

Литература

1. Бредун А. Ю. Хронический тонзиллит у детей: новое решение старой проблемы / А. Ю. Бредун // Здоровье Украины. – 2007. – №18/1. – с. 37 – 39.
2. Гарюк Г. И. Ультразвуковая диагностика паратонзиллярного абсцесса на различных стадиях его развития / Г. И. Гарюк, О. Г. Гарюк, А. М. Шевченко // Журнал вушних, носових і горлових хвороб : Наук.-практ. журн. – 2005. – № 6. – С. 67-69.
3. Казак С. С. Вторичные кардиомиопатии у детей и подростков: взгляд на проблему / С. С. Казак // Новости медицины и фармации. – 2005. – № 6 (166). – С. 9 – 10.
4. Казак С. С. Незапальні ураження серця у дітей: патологія розвитку та підходи до лікування / С. С. Казак // Здоров'я України. – 2006. – №9 / 1. – с. 12 – 14.
5. Казак С. С. Патогенетично спрямована корекція функцій серця при вторинній кардіоміопатії у дітей та підлітків / С. С. Казак, О. С. Третьякова, А. Б. Віленський // Современная педиатрия. – 2007. – №1 (14). – с. 89 – 93.
6. Крюков А. И. Актуальность проблемы хронического тонзиллита / А. И. Крюков, Г. Н. Изотова // Вестник оториноларингологии. – 2009. – №5. – С. 4 – 6.
7. Крючко Т. О. Кардіологія дитячого та підліткового віку / Т. О. Крючко, М. М. Пеший, С. М. Тянянська. – Полтава, 2009. – 200 с.
8. Майданник В. Г. Кардіоміопатії у дітей: сучасні погляди на механізми розвитку / В. Г. Майданник // Педіатрія, акушерство та гінекологія. – 2006. – №2. – С. 12 – 23.
9. Мітін Ю. В., Хронічний тонзиліт: сучасний стан проблеми та шляхи її вирішення / Ю. В. Мітін, Ю. В. Шевчук // Клиническая иммунология. Аллергология. Инфектология. – 2007. – № 8. – С. 18 – 22.
10. Мошнич П. С. Кардіологія дитячого і підліткового віку / П. С. Мошнич, Ю. В. Марушко – К.: Вища шк., 2006. – 422 с.
11. Нагорная Н. В. Соматический статус старшеклассников с хроническим тонзиллитом / Н. В. Нагорная, Е. В. Бордюгова, И. Ю. Муравская // Здоровье ребенка. – 2007. – № 6 (9). – с. 33 – 36.
12. Острополец С. С. Миокард. Структура и функции в норме и патологии / С. С. Острополец. – Донецк: Норд-Пресс, 2007. – С. 72 – 93.
13. Острополец С. С. Современные аспекты патологии миокарда у детей / С. С. Острополец // Врачебная практика. – 2007. – №1 (55). – с.34 – 41.
14. Пеший М. М. Дитяча кардіологія (клінічні лекції) / М. М. Пеший. – Полтава. – 2006. – С. 42-46.
15. Роева Л. В. Динаміка змін електрофізіологія міокарда та рівня працездатності у дітей з вторинною кардіоміопатією/ Л. В. Роева // Педіатрія, акушерство та гінекологія. – 2006. – №3. – с. 23.
16. Хоффман Дж. Детская кардиология / Дж. Хоффман. – М.: Практика, 2006.- 543 с.
17. Lai W., Mertens L., Cohen M. Echocardiography in Pediatric and Congenital Heart Disease: From Fetus to Adult. – Wiley-Blackwell, 2009. – 808 p.
18. Maron B.J., Towbin J.A., Thiene G. et al. American Heart Association; Council on Clinical Cardiology, Heart Failure and Transplantation Committee; Quality of Care and Outcomes Research and Functional Genomics and Translational Biology Interdisciplinary Working Groups; Council on Epidemiology and Prevention. Contemporary definitions and classification of the cardiomyopathies: an American Heart Association Scientific Statement from the Council on Clinical Cardiology, Heart Failure and Transplantation Committee; Quality of Care and Outcomes Research and Functional Genomics and Translational Biology Interdisciplinary Working Groups; and Council on Epidemiology and Prevention // Circulation. – 2006. – Vol. 113. – P.1807-1816.



ULTRASOUND DIAGNOSIS OF CHRONIC TONSILLITIS AND TONSILLOGENIC CARDIAC DAMAGES IN CHILDREN

A.I. SMIYAN¹
Yu.A. MOZGOVAYA¹
E.G. VASILJEVA¹
N.M. MOISEENKO²

¹⁾ Sumy State University

*²⁾ City Children's Clinical Hospital,
Sumy*

e-mail: smiyana@ukr.net

The article describes the main features of the ultrasonic diagnosis of chronic tonsillitis and tonsillogenic cardiac lesions in children. The characteristics of the clinic, diagnosis of cardiovascular lesions with chronic tonsillitis were identified. The characteristic changes of the tonsils and the hearts of children with chronic tonsillitis are described with the help of ultrasound. The fuzzy contours, thickening of the capsule, the inhomogeneous structure of the tonsils, enlargement of the latter to 20-30 mm, deepening gaps greater than 2 mm, cyst size from 1 to 4 mm, in most cases on both sides were identified. The heart detected arrhythmia, small abnormalities in the form of anomalously located chords of the left ventricle, mitral valve prolapse with regurgitation, increased left ventricular size.

Keywords: children, chronic tonsillitis, cardiovascular system, ultrasound, palatine tonsils.