

# УЛЬТРАЗВУКОВАЯ ДИАГНОСТИКА ДИФФУЗНО-УЗЛОВЫХ МЕЗОТЕЛИОМ ПЛЕВРЫ — ЭХОСЕМИОТИКА, ОСОБЕННОСТИ РОСТА И МЕТОДИКИ СКАНИРОВАНИЯ

УДК 616.25–006–073.48–036  
Поступила 31.03.2014 г.



Д.В. Сафонов, д.м.н., профессор кафедры лучевой диагностики ФПКВ;  
А.А. Созинова, аспирант кафедры лучевой диагностики ФПКВ

Нижегородская государственная медицинская академия, Н. Новгород, 603005, пл. Минина и Пожарского, 10/1

**Цель исследования** — оптимизация методики УЗИ грудной клетки в диагностике диффузно-узловых мезотелиом плевры, разработка и систематизация их ультразвуковой семиотики.

**Материалы и методы.** Проведен анализ ультразвуковой картины 32 мезотелиом (31 злокачественная), из них 30 — диффузно-узловых, 2 — очаговых.

**Результаты.** Разработаны критерии оценки эхосемиотики диффузно-узловых мезотелиом: значительное (свыше 15 мм) неравномерное утолщение чаще костальной и диафрагмальной плевры, с однородной гипозоногенной структурой и четким контуром на фоне выраженного (700–1500 мл) анэхогенного плеврального выпота. Впервые выявлено преобладающее поражение передних отделов костальной и диафрагмальной плевры с характерным прорастанием всего переднего реберно-диафрагмального синуса и каудальным распространением за его пределы. Оптимизация УЗИ грудной клетки в диагностике мезотелиом заключается в продольном сканировании грудной клетки от парастеральной до передней подмышечной линии сначала в V–VII межреберье и далее под реберной дугой с последующим смещением датчика вниз по передней брюшной стенке для оценки распространения опухоли в мягкие ткани. Описаны характерная деформация и истончение диафрагмы при прорастании в нее опухоли.

**Заключение.** УЗИ грудной клетки является высокоинформативным методом диагностики диффузно-узловой мезотелиомы, позволяющим установить злокачественный характер опухоли, ее распространенность, размеры, прорастание в окружающие ткани.

**Ключевые слова:** ультразвуковая диагностика; мезотелиома плевры; методика УЗИ грудной клетки.

## English

## Diagnostic Ultrasound of Diffuse-Nodular Pleural Mesotheliomas — Echosemiotics, Growth Characteristics, and Scanning Techniques

D.V. Safonov, D.Med.Sc., Professor, the Department of Radiodiagnosis, the Faculty of Doctors' Advanced Training;  
A.A. Sozinova, Postgraduate, the Department of Radiodiagnosis, the Faculty of Doctors' Advanced Training

Nizhny Novgorod State Medical Academy, Minin and Pozharsky Square, 10/1, Nizhny Novgorod,  
Russian Federation, 603005

**The aim of the investigation** was the optimization of chest ultrasound technique in the diagnosis of diffuse-nodular pleural mesotheliomas, development and systematization of their ultrasound semiotics.

**Materials and Methods.** We studied the ultrasonic picture of 32 mesotheliomas (31 malignant), among them 30 — diffuse-nodular, 2 — focal.

**Results.** There were developed the assessment criteria of diffuse-nodular mesothelioma echosemiotics: significant (over 15 mm) diffuse thickening of costal and diaphragmal pleura, with homogeneous hypoechoic structure and sharp contour against a marked (700–1500 ml) anechoic pleural effusion. For the first time we revealed the predominance of anterior costal and diaphragmal pleural lesions with typical caudal extension of the whole phrenicocostal sinus outwards. Chest ultrasonography optimization in mesothelioma diagnosis consists in longitudinal chest scanning from parasternal to anterior axillary line, first in V–VII intercostals space and then under costal arch with the following probe displacement down the anterior abdominal wall to assess the tumor extension in soft tissues. Typical deformity and diaphragm thinning resulted from tumor extension into diaphragm were described.

**Для контактов:** Сафонов Дмитрий Владимирович, тел. моб. +7 910-795-59-25; e-mail: safonovdv@inbox.ru

**Conclusion.** Chest ultrasonography is a high-quality diagnostic technique of diffuse-nodular mesothelioma enabling to determine tumor malignance, its extension, size, and invasion in surrounding tissues.

**Key words:** diagnostic ultrasound; pleural mesothelioma; chest ultrasound technique.

Мезотелиома представляет собой относительно редкую злокачественную опухоль, которая развивается из мультипотентных мезотелиальных клеток и характеризуется поражением всех частей париетальной, а затем и висцеральной плевры с преимущественно диффузным ростом по плевральным листкам [1]. Обзорная рентгенография грудной клетки позволяет лишь заподозрить наличие мезотелиомы, основным методом диагностики и стадирования заболевания является компьютерная томография. Несмотря на достигнутые успехи в распространении компьютерной томографии, доступность ее в некоторых случаях остается достаточно ограниченной. Поэтому в качестве альтернативы и дополнительного диагностического метода все шире используется ультразвуковое исследование (УЗИ) грудной клетки [2, 3]. Одно из перспективных эхографических направлений — выявление и дифференциальная диагностика опухолевых и воспалительных изменений плевры.

Основные эхокритерии мезотелиомы представлены в литературе, но без подробного описания и детализации, что связано в основном с небольшим числом наблюдений и общим подходом к неинвазивной диагностике, когда преимущество отдается пункционной биопсии [4, 5]. Проведены исследования, в которых предложены дифференциально-диагностические критерии плевральных выпотов различной этиологии, в том числе и при мезотелиомах [6, 7]. Однако ультразвуковая семиотика мезотелиом и технология их визуализации с учетом различного типа роста, локализации и распространенности изучены не полностью и для выработки единого диагностического подхода требуют детального анализа на достаточном материале.

**Цель исследования** — оптимизация методики УЗИ грудной клетки в диагностике диффузно-узловых мезотелиом плевры, разработка и систематизация их ультразвуковой семиотики.

**Материалы и методы.** В основу работы положены результаты УЗИ грудной клетки 32 пациентов с мезотелиомами плевры, находившихся на лечении в Городской клинической больнице №5 Н. Новгорода в 2004–2013 гг., из них 17 мужчин (53%) и 15 женщин (47%), средний возраст — 58,7 года.

Исследование проведено в соответствии с Хельсинкской декларацией (принятой в июне 1964 г. (Хельсинки, Финляндия) и пересмотренной в октябре 2000 г. (Эдинбург, Шотландия)) и одобрено Этическим комитетом НижГМА. От каждого пациента получено информированное согласие.

УЗИ выполняли на ультразвуковом сканере (ESAOTE, Италия) среднего класса механическими секторными датчиками 3,5 и 7,5 МГц и записывали на видеомагнитофон с последующей оцифровкой изображения на компьютере.

УЗИ плевры и плевральной полости проводили в вертикальном положении пациента из межреберий в продольной и поперечной плоскостях сканирования по разработанной методике [8] с последовательным исследованием задней, боковой и передней поверхности грудной клетки и обязательным осмотром передних реберно-диафрагмальных синусов и прилежащих отделов диафрагмы. Исследования выполняли на свободном дыхании и при его задержке в фазе глубокого вдоха или выдоха. При необходимости проводили пробу с форсированным дыханием. Для этого датчик устанавливали над зоной соприкосновения пристеночного образования с грудной стенкой перпендикулярно к поверхности тела и при медленном глубоком дыхании оценивали подвижность объекта относительно поверхности легкого и ребер.

При наличии плеврального выпота осматривали все листки плевры, в том числе и медиастинальной, на предмет объемных образований с инфильтративным или очаговым ростом. Оценивали распространенность поражения, среднюю и максимальную толщину патологического участка и равномерность утолщения на протяжении, характер контуров, экзогенность патологической ткани, ее взаимоотношение с окружающими структурами.

Все данные верифицированы результатами гистологического исследования операционного или пункционного материала, цитологического и микробиологического исследований мокроты, пунктатов плевральной полости или субплевральных образований, смывов с бронхов при бронхоскопии, данными комплексного клинико-рентгенологического исследования.

**Результаты и обсуждение.** Практически все из 32 мезотелиом (31, 97%) были злокачественными и только одна — доброкачественной. У 30 больных (94%) установлена диффузно-узловая форма, у 2 (6%) — очаговая, одна из них — доброкачественная опухоль. Правостороннее поражение отмечалось чаще, чем левостороннее — 24 (75%) и 8 (25%) соответственно. В большинстве случаев ультразвуковое выявление опухоли стало находкой при обследовании пациентов с рентгенологической картиной плеврального выпота.

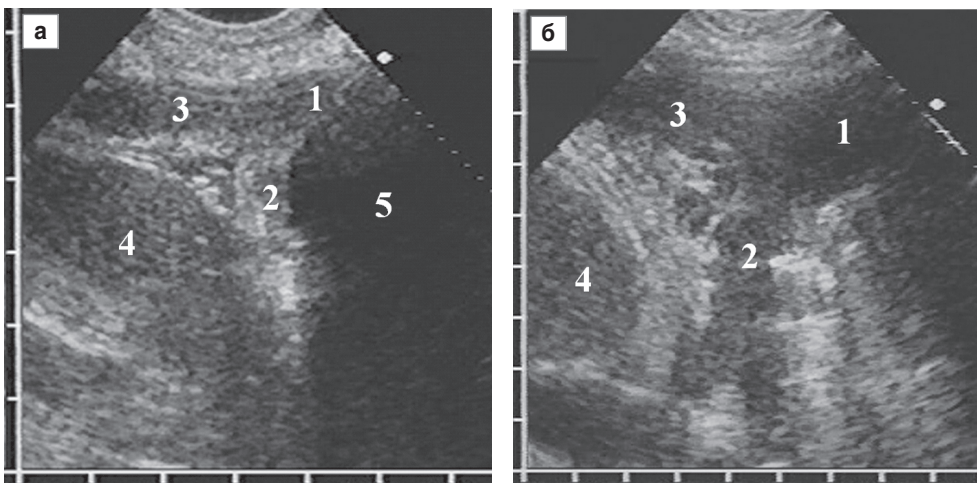
На момент обнаружения все 30 диффузно-узловых мезотелиом имели распространенный характер и лоцировались в виде диффузного утолщения более 10 мм как минимум одного листка плевры и протяженностью более 10 см вдоль грудной стенки. Дальнейший анализ эхокартины диффузно-узловой формы мезотелиомы проводили на основании этих 30 наблюдений, принятых за 100%. У 2 пациентов (6%) опухоль поражала только одну костальную плевру, у 23 (77%) — костальную и диафрагмальную, у 5 (17%) — костальную, диафрагмальную и висцеральную плевру. Преимущественно поражались передние отделы костальной и диафрагмальной плевры

(21 больной, 70%) с вовлечением переднего реберно-диафрагмального синуса за счет проникновения в него опухолевой ткани на различную глубину (рис. 1).

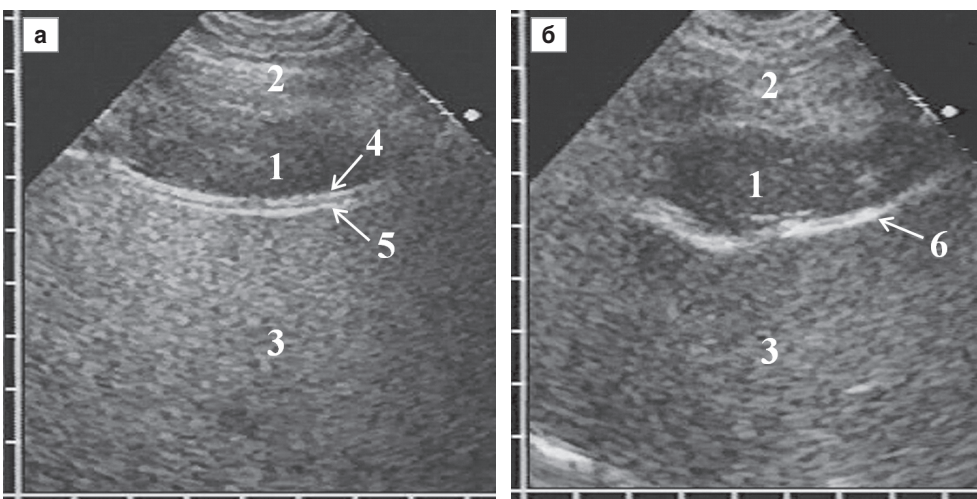
У 11 пациентов (37%) опухоль занимала весь передний реберно-диафрагмальный синус и распространялась вниз за его пределы в виде неподвижного при дыхании образования удлиненно-овальной формы с однородной гипэхогенной структурой, которое располагалось перед печенью или селезенкой. Опухолевая ткань имела четкий ровный контур с хорошим отграничением от подлежащих мягких тканей передней брюшной стенки. С внутренней стороны ее отграничивала тонкая неподвижная эхогенная линия париетальной брюшины, к которой вплотную прилежала покрытая эхогенной капсулой печень (рис. 2). У части больных

изображения этих серозных листков сливались в единое целое и дифференцировать капсулу удавалось только при форсированном дыхании по ее смещению вместе с печенью относительно брюшной стенки.

Характерная локализация опухоли с прорастанием реберно-диафрагмального синуса на всю глубину и дальнейшим каудальным распространением за его пределы описана нами впервые в клинической практике. Подобную эхокартину мы расцениваем как признак местного распространения опухоли за счет прорастания в мягкие ткани передней брюшной стенки. Для его диагностики при УЗИ грудной клетки необходимо проводить прицельный осмотр переднего плеврального синуса. С этой целью следует выполнить продольное сканирование в V–VII межреберье от парастеральной



**Рис. 1.** Диффузно-узловая мезотелиома слева с плевральным выпотом (а) и без него (б): поражение передних отделов костальной (1) и диафрагмальной (2) плевры с проникновением в передний реберно-диафрагмальный синус (3); селезенка (4); плевральный выпот (5)



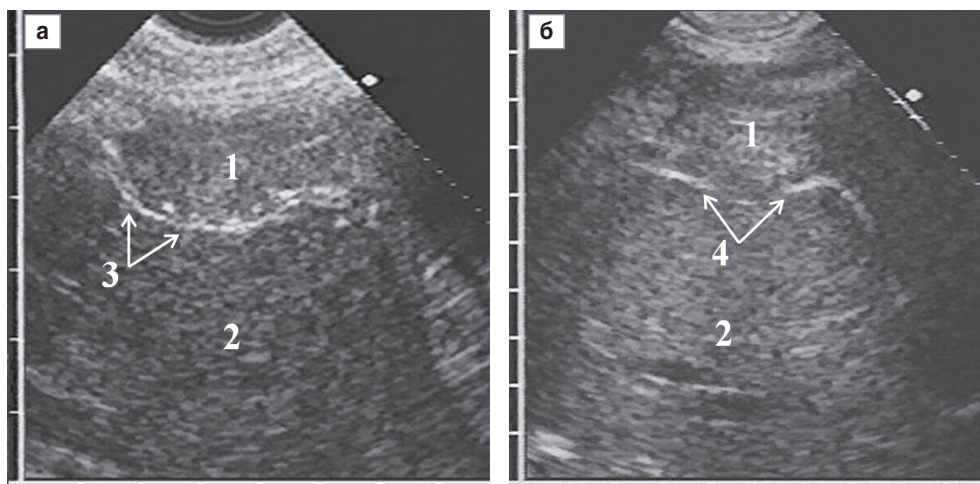
**Рис. 2.** Прорастание мезотелиомы в передний реберно-диафрагмальный синус с распространением вниз за его пределы (а, б): фрагмент мезотелиомы, прорастающий в плевральный синус (1), мягкие ткани передней брюшной стенки (2), печень (3), париетальная брюшина (4), капсула печени (5), совместное изображение париетальной брюшины и капсулы печени (6)

до передней подмышечной линии и выявить на фоне плеврального выпота или без него диффузное утолщение диафрагмальной и костальной плевры с проникновением в передний реберно-диафрагмальный синус. Затем необходимо установить датчик под реберной дугой и сместить его вниз по передней брюшной стенке, проводя серию продольных сканирований по названным анатомо-топографическим линиям и прослеживая распространение мезотелиомы вглубь переднего реберно-диафрагмального синуса.

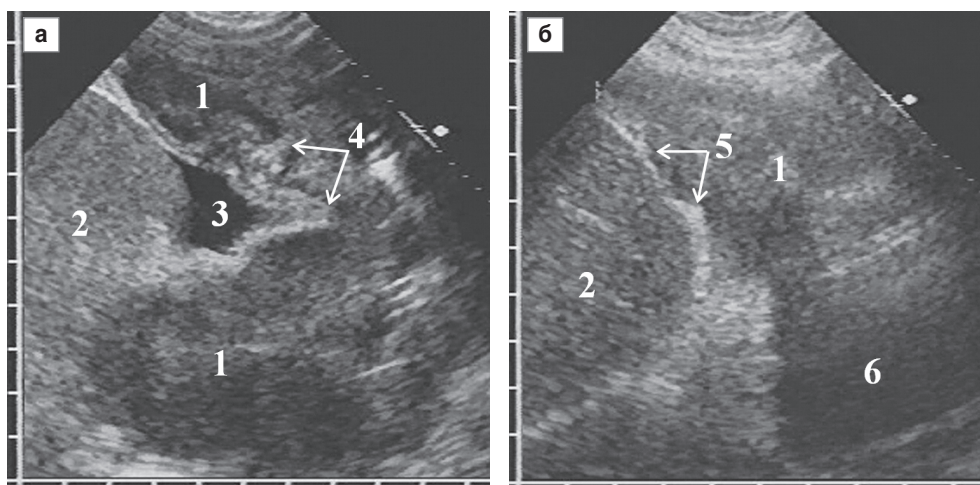
Прорастание опухолевой тканью переднего реберно-диафрагмального синуса сопровождалось его расширением в переднезаднем направлении, что при толщине опухоли до 15 мм не влияло на форму передней поверхности печени, но при толщине свыше 20 мм приводило к деформации ее контура по пологой дуге в зоне контакта с мезотелиомой. Деформация возрас-

тала с увеличением толщины опухоли. При отсутствии прорастания опухолевой тканью париетальной брюшины и капсулы печени гиперэхогенный сигнал от них отчетливо прослеживался в виде непрерывной линии, огибавшей внутренний край опухоли, а дыхательная подвижность печени сохранялась. О вращении мезотелиомы из передней брюшной стенки в печень судили по исчезновению в зоне их контакта изображения капсулы с замещением опухолевой тканью нормальной печеночной паренхимы, дыхательная подвижность органа при этом отсутствовала (рис. 3).

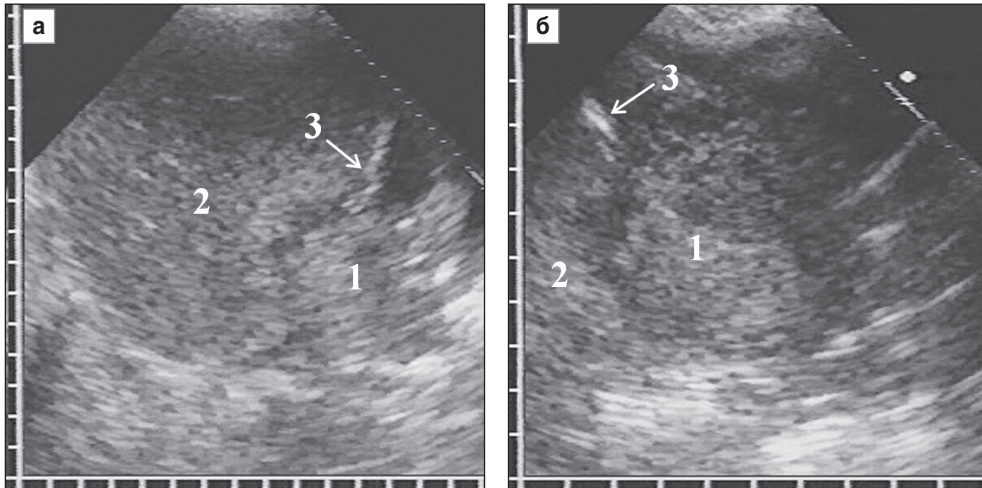
При прорастании мезотелиомы в диафрагму сверху происходила значительная деформация органа в виде складок и выпячиваний в сторону грудной полости, лоцируемых на фоне окружающей их опухоли, а также неравномерное локальное истончение толщины купола при проникновении в него опухолевой ткани с частич-



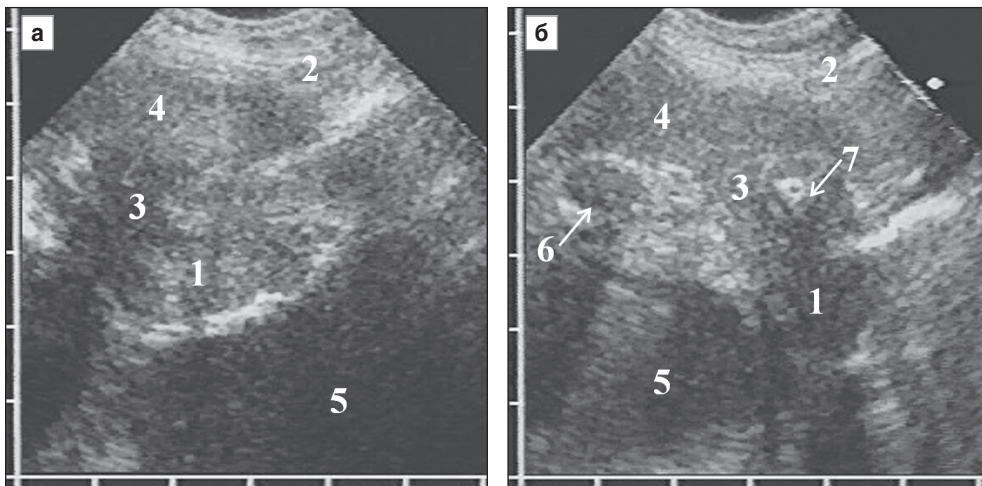
**Рис. 3.** Деформация передней поверхности печени при прорастании мезотелиомы в передний реберно-диафрагмальный синус без вращаения в печень (а) и с вращаением (б): мезотелиома (1), печень (2), деформация передней поверхности печени (3), исчезновение эхосигнала от капсулы печени на участке прорастания в нее опухолевой ткани (4)



**Рис. 4.** Прорастание мезотелиомы в диафрагму с образованием складок (а) или локального истончения (б): мезотелиома (1), печень (2), минимальный асцит (3), складки диафрагмы (4), участок истончения диафрагмы (5), плевральный выпот (6)



**Рис. 5.** Прорастание мезотелиомы в печень, трансабдоминальное (а) и трансторакальное (б) сканирование: мезотелиома (1), печень (2), диафрагма (3)



**Рис. 6.** Прорастание узловой мезотелиомы в мягкие ткани грудной стенки и хрящевую часть IV ребра (а, б): внутригрудная часть мезотелиомы (1), мягкие ткани грудной стенки (2), прорастание в межреберье (3) и в мягкие ткани (4), плевральный выпот (5), поперечное сечение хрящевой части V ребра (6), замещение опухолью хрящевой части IV ребра (7)

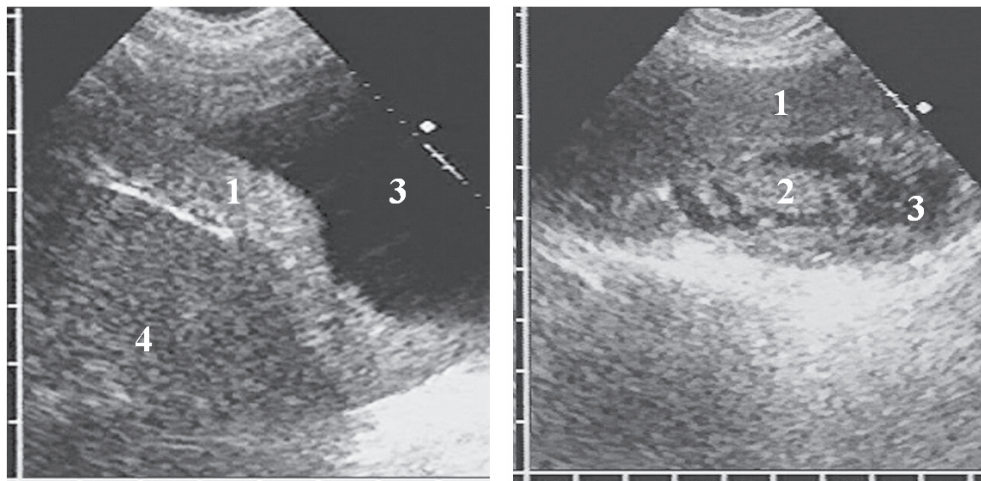
ным замещением нормальной эхоструктуры (рис. 4). Дыхательная подвижность диафрагмы отсутствовала во всех случаях диффузного утолщения покрывавшей ее плевры свыше 20 мм толщиной и при переходе поражения через синус на костальную плевру.

У одной пациентки с крупной диффузно-узловой мезотелиомой, занимавшей преимущественно задние отделы диафрагмальной плевры, наблюдалось обширное прорастание опухоли в печень с исчезновением эхосигналов от диафрагмы на протяжении 4,5 см с распространением опухолевой ткани в печень на глубину до 3,5 см (рис. 5). При узловой мезотелиоме, исходящей из костальной плевры, диагностировано глубокое прорастание в мягкие ткани грудной стенки с поражением двух межреберий, муфтообразным обрастанием и частичной деструкцией хрящевой части IV ребра (рис. 6).

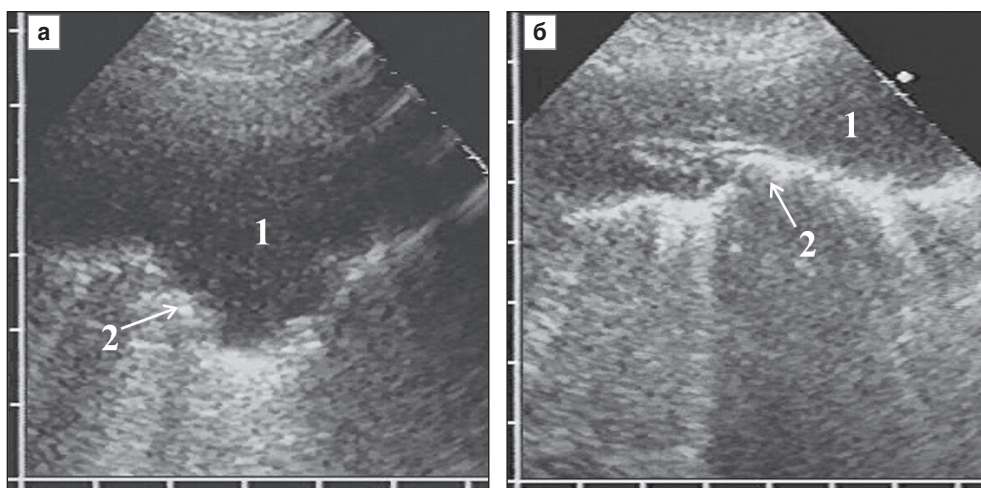
Практически у всех больных диффузно-узловая мезотелиома имела форму пласта неравномерной тол-

щины, распространявшегося на различное расстояние по ходу плевральных листков. У 3 больных (10%), в том числе у одного с рецидивом заболевания, дополнительно лоцировался хорошо выраженный узловой компонент опухоли в виде разнородных пристеночных очагов и экзогенных масс разного размера, неправильной формы, с очень неровными контурами (рис. 7). Мезотелиома всегда имела четкие контуры, которые могли быть как ровными, так и неровными, волнистыми. У пациентов без плеврального выпота неровная граница с воздушной легочной тканью на отдельных участках опухоли могла быть обусловлена врастанием в легкое (рис. 8).

Все опухоли имели однородную эхоструктуру и низкую эхогенность, незначительно выше или ниже эхогенности нормальной печени и селезенки или сопоставимую с ней (см. рис. 2). Закономерности между эхогенностью опухоли, ее толщиной, распростра-



**Рис. 7.** Мезотелиома в виде пласта равномерной толщины (а) и рецидив заболевания с выраженным узловым компонентом (б): диффузный (1) и узловый (2) компоненты опухоли, плевральный выпот различного объема (3), печень (4)



**Рис. 8.** Мезотелиома без плеврального выпота с неравномерной толщиной и неровной границей с легким (а, б): мезотелиома (1), неровная гиперэхогенная поверхность легкого (2)

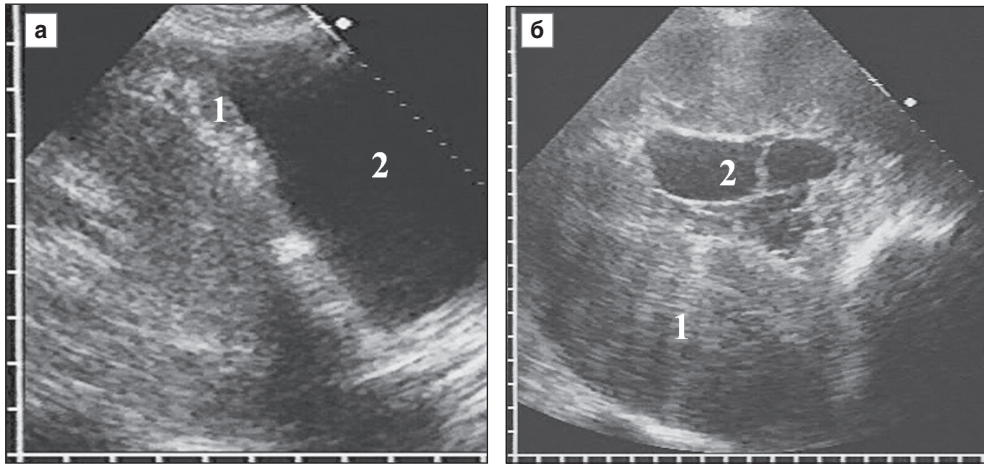
ностью, локализацией и наличием плеврального выпота не выявлено.

У большинства больных (19 человек, 63%) диффузно-узловая мезотелиома имела максимальную толщину в пределах 15–30 мм, относительно небольшая толщина опухоли до 15 мм выявлена у 5 больных (17%) и у 6 человек (20%) она превышала 30 мм, причем у троих из них опухоль занимала значительный объем плевральной полости и в наибольшем месте достигала 60–80 мм (рис. 9). У 9 больных (30%) мезотелиома имела достаточно равномерную толщину с разницей между максимальным и минимальным участком не более 3–4 мм, у 21 пациента (70,0%) отмечена неравномерная толщина диффузного компонента опухоли с колебанием более 5 мм.

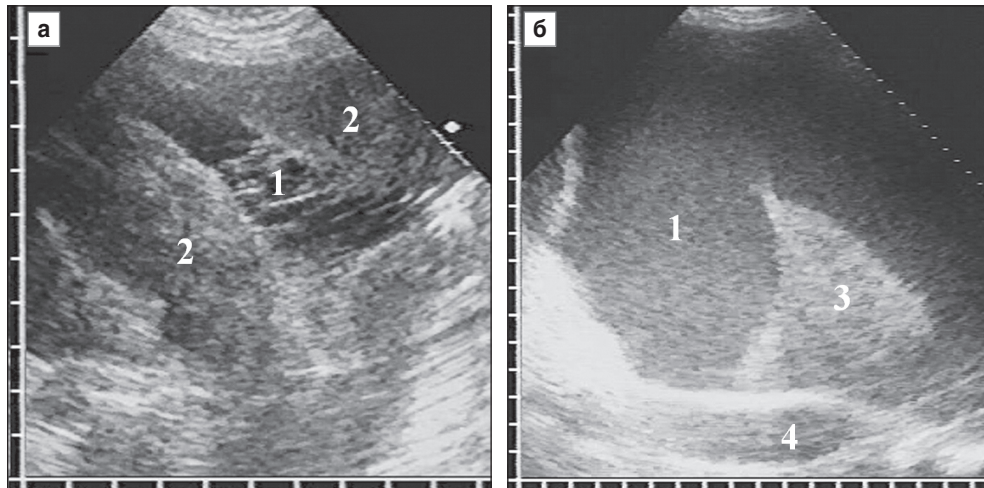
Сопутствующий экссудативный плеврит выявлен у 29 из 32 больных (91%), у остальных 3 (9%) мезотелиома не сопровождалась накоплением жидкости в полости плевры. Объем плеврального выпота колебал-

ся от 50 мл (удалены при пункции) до 2,5 л жидкости, отошедшей за сутки по дренажу (рис. 10). У большинства больных (24, 83%) объем одномоментно эвакуированной жидкости составил 800–1500 мл. Корреляции между объемом выпота и распространенностью и размерами опухоли не отмечено: небольшое количество жидкости до 100 мл получено как при относительно небольшой мезотелиоме только на костальной плевре, так и при массивном опухолевом поражении всех плевральных листков с прорастанием диафрагмы. Как правило, объем выпота около 1 л наблюдался у пациентов с диффузным поражением костальной и диафрагмальной плевры.

По результатам пункции или дренирования эвакуированная жидкость чаще (18 больных, 62%) была серозной, соломенного цвета, прозрачной или слегка мутноватой; у 11 пациентов (38%) получен серозно-геморрагический или геморрагический экссудат. Эхографически анэхогенная акустически-прозрачная жидкость выяв-



**Рис. 9.** Наименьшая (а) и наибольшая (б) толщина мезотелиомы в нашем исследовании: мезотелиома (1), плевральный выпот (2)



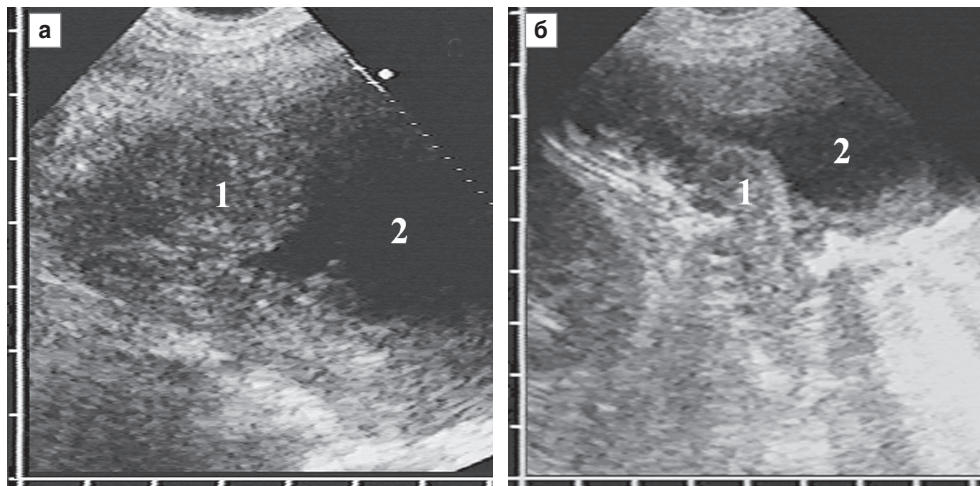
**Рис. 10.** Плевральный выпот (1) при мезотелиоме: незначительный серозно-фибринозный с тонкими эхогенными нитями (а) и массивный геморрагический с мелкозернистой плотной взвесью (б), мезотелиома (2), компрессионный ателектаз нижней доли левого легкого (3), грудная аорта (4)

лена у 20 больных (70%). У 4 пациентов (14%) в выпоте лоцировалась мелкозернистая однородная плотная подвижная эхогенная взвесь (рис. 10, б), по эхокартине соответствующая геморрагическому выпоту, у трех из них получен геморрагический экссудат, у одного — мутная жидкость серозно-фибринозного характера. У 5 пациентов (17%) взвесь была неспецифичной — мелко- и среднезернистой, не совсем однородной и относительно редкой, что не позволило однозначно оценить ее характер как геморрагический, однако у трех из них выпот оказался серозно-геморрагическим. Результаты сопоставления в целом подтверждают полученные ранее данные [6] о вероятном геморрагическом характере выпота при наличии в нем мелкозернистой однородной плотной подвижной взвеси.

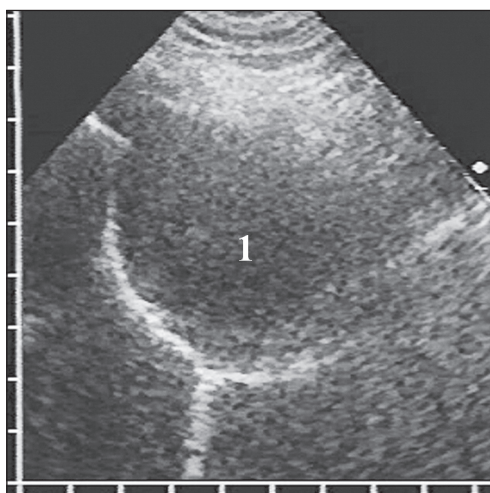
Фибриновые нити в выпоте обнаружены у 7 больных (24%) со значительным распространением опухолевого процесса по плевре (рис. 10, а). У 4 из них массивная мезотелиома поражала все 3 плевральных листка и

имела наибольшие в наших наблюдениях размеры, при этом объем выпота не превышал 500 мл. Нити были многочисленными, тонкими, пересекали выпот в виде отдельных перегородок и только местами пристеночно формировали участки ячеистой структуры.

По данным УЗИ грудной клетки отмечено два случая гипердиагностики мезотелиомы, не подтвержденных гистологическим исследованием и не вошедших в исследуемую группу (рис. 11). В одном случае опухолевый процесс имитировали массивные плевральные наложения после экссудативного плеврита, перенесенного за 2 мес до УЗИ грудной клетки, по поводу которого пациент лечился стационарно по месту жительства и был обследован в отделении торакальной хирургии вследствие выявления на контрольной рентгенограмме затемнения в нижнем легочном поле справа. Во втором случае за мезотелиому был принят обширный метастатический процесс в плевре диагностированного впоследствии рака желудка.



**Рис. 11.** Гипердиагностика мезотелиомы плевры при массивных плевральных наложениях после экссудативного плеврита (а) и при диффузном метастазировании рака желудка (б): неравномерное утолщение плевры (1), плевральный выпот (2)



**Рис. 12.** Доброкачественная узловая мезотелиома (1), имитировавшая межреберную невриному

Единственная доброкачественная узловая мезотелиома на дооперационном этапе была расценена как межреберная невринома, и в течение 2 лет за ней велось регулярное динамическое наблюдение (рис. 12). За этот период отмечен медленный рост с увеличением размеров с 47×27 мм до 57×37 мм. Окончательный диагноз установлен при гистологическом исследовании препарата удаленной опухоли.

Таким образом, типичной эхоэмиотикой служит значительное неравномерное утолщение как минимум двух листков плевры, чаще костального и диафрагмального, с четким ровным контуром и однородной гипозоногенной структурой, выявляемое на фоне выраженного анэхогенного плеврального выпота. Характерно прорастание опухоли всего переднего реберно-диафрагмального синуса плевры с дальнейшим каудальным распространением за его пределы, что требует прицельного осмотра данной области. Для

этого выполняется продольное сканирование грудной клетки на протяжении от парастернальной до передней подмышечной линии (сначала в V–VII межреберье и далее под реберной дугой) с последующим смещением датчика вниз по передней брюшной стенке.

**Заключение.** УЗИ грудной клетки является высокоинформативным радиологически безопасным методом диагностики диффузно-узловой мезотелиомы, позволяющим установить злокачественный характер опухоли, ее распространенность, размеры, прорастание в окружающие ткани, а при необходимости — определить оптимальное место для проведения пункционной биопсии.

**Финансирование исследования и конфликт интересов.** Исследование не финансировалось какими-либо источниками, и конфликты интересов, связанные с данным исследованием, отсутствуют.

## Литература

1. Яблонский П.К., Петров А.С. Злокачественная мезотелиома плевры. Практическая онкология 2006; 3: 179–188.
2. Синюкова Г.Т., Шолохов В.Н., Гудилина Е.А. Ультразвуковая диагностика новообразований плевры. Ультразвуковая диагностика 2000; 1: 98–101.
3. Beckh S., Bölskei P.L., Lessnau K.D. Real-time chest ultrasonography: a comprehensive review for the pulmonologist. Chest 2002; 122(5): 1759–1773, <http://dx.doi.org/10.1378/chest.122.5.1759>.
4. Reuß J. Sonographie der pleura. Ultraschall Med 2010; 31(1): 8–25, <http://dx.doi.org/10.1055/s-0028-1109995>.
5. Mathis G. Chest sonography. Berlin, Heidelberg, New York: Springer Verlag; 2008; 242 p.
6. Сафонов Д.В., Шахов Б.Е. Ультразвуковая диагностика плевральных выпотов. М: Видар-М; 2011; 104 с.
7. Abouzgheib W., Bartter T., Dagher H., et al. A prospective study of the volume of pleural fluid required for accurate diagnosis of malignant pleural effusion. Chest 2009; 135: 999–1001, <http://dx.doi.org/10.1378/chest.08-2002>.



8. Сафонов Д.В., Шахов Б.Е. Ультразвуковая диагностика воспалительных заболеваний легких. М: Видар-М; 2011; 120 с.

## References

1. Yablonskiy P.K., Petrov A.S. Malignant pleural mesothelioma. *Prakticheskaya onkologiya* 2006; 3: 179–188.
2. Sinyukova G.T., Sholokhov V.N., Gudilina E.A. Diagnostic ultrasound of pleural masses. *Ultrazvukovaya diagnostika* 2000; 1: 98–101.
3. Beckh S., Bölskei P.L., Lessnau K.D. Real-time chest ultrasonography: a comprehensive review for the pulmonologist. *Chest* 2002; 122(5): 1759–1773, <http://dx.doi.org/10.1378/chest.122.5.1759>.
4. Reuß J. Sonographie der pleura. *Ultraschall Med* 2010; 31(1): 8–25, <http://dx.doi.org/10.1055/s-0028-1109995>.
5. Mathis G. *Chest sonography*. Berlin, Heidelberg, New York: Springer Verlag; 2008; 242 p.
6. Safonov D.V., Shakhov B.E. *Ultrazvukovaya diagnostika pleural'nykh vypotov* [Diagnostic ultrasound of pleural effusions]. Moscow: Vidar-M; 2011; 104 p.
7. Abouzgheib W., Barter T., Dagher H., et al. A prospective study of the volume of pleural fluid required for accurate diagnosis of malignant pleural effusion. *Chest* 2009; 135: 999–1001, <http://dx.doi.org/10.1378/chest.08-2002>.
8. Safonov D.V., Shakhov B.E. *Ultrazvukovaya diagnostika vospalitel'nykh zabolevaniy legkikh* [Ultrasonic diagnosis of pulmonary inflammatory diseases]. Moscow: Vidar-M; 2011; 120 p.