

Цветовая интраоперационная детекция метастатических лимфатических узлов при тиреоидном раке

Шепетько М.Н., Папок В.Е., Короткевич П.Е.

Белорусский государственный медицинский университет, Минск

Shepetjko M.N., Papok V.E., Korotkevich P.E.

Belarusian State Medical University, Minsk

Intraoperative color detection of lymph nodes metastases in thyroid cancer

Резюме. Исследована группа из 11 пациентов с морфологически верифицированным раком щитовидной железы: 9 – с папиллярным раком, 2 – с медуллярной тиреоидной карциномой. Использовалось стандартное хирургическое лечение: тиреоидэктомия с двухсторонней радикальной и/или селективной лимфатической диссекцией. Для детекции лимфоидной ткани 1% раствор метиленовой синьки на глюкозе вводился при помощи шприца для инъекций инсулина перитуморозно. Выявлено, что в большинстве случаев не визуализируемые при ультразвуковом исследовании метастазы при папиллярном раке интраоперационно окрашивались метиленовым синим. В случае медуллярной тиреоидной карциномы визуальные и морфологически подтвержденные метастазы в лимфатические узлы шеи не накапливали краситель. Следовательно, интраоперационная детекция лимфатических узлов при помощи метиленового синего дает возможность обнаружить регионарные лимфатические узлы, содержащие метастазы только папиллярного рака щитовидной железы.

Ключевые слова: рак щитовидной железы, метастазы, регионарные лимфатические узлы, интраоперационная детекция, метиленовый синий.

Summary. This research is aimed at studying to determine a feasible use of blue dye for intraoperative visualization of differentiated thyroid carcinoma (DTC) metastases spreading into regional lymph nodes.

Material and methods: The subject of a research was the group of patients with morphologically confirmed diagnosis of a thyroid cancer. We carried out an analysis of follow-up process for 11 patients (9 – with a papillary thyroid cancer, 2 – with a medullary thyroid cancer). All patients underwent surgical treatment according to the standard for this category of patients – a total thyroidectomy with bilateral radical and/or selective lymphatic dissection. 1% blue dye glucose solution was injected into the thyroid tissue surrounding the tumor with an insulin syringe at the periphery of the square into 4 points at a volume of 0,2 ml in each point. The median exposition of the dye distribution (15 minutes) was chosen empirically.

Results: Papillary thyroid carcinoma metastases to lymph nodes have also been morphologically confirmed in 7 patients. In medullary thyroid carcinoma, massive, seen intraoperatively lesion of levels II – IV lymph nodes has been confirmed morphologically as well. But in medullary cancer, no one lymph node among those visualized ad oculus has been stained with blue dye. In 7 from 9 patients with papillary thyroid carcinoma, the ultra sound scanning did not reveal neck lymph nodes metastases while color detection method showed a false-positive only result in 2 patients.

Conclusion: The lymph node staining with blue dye allows detecting regional lymph nodes containing metastases of papillary thyroid carcinoma.

Keywords: Thyroid cancer, sentinel lymph nodes, blue dye.

Выявление пораженных опухолью лимфатических узлов с целью расширения (уточнения объема) хирургической операции – самая важная проблема, которая стоит перед клиницистами при лечении пациентов со злокачественными новообразованиями.

Большой объем лимфатической диссекции нередко ухудшает течение послеоперационного периода. Особенно это касается локализаций злокачественных опухолей в желудке, печени, легких, простате, щитовидной железе, молочной железе. Современный пересмотр классификационных характеристик TNM не учитывает наличия микрометастазов в лимфатических узлах для многих локализаций злокачественных опухолей. Между тем прогнозировать безрецидивную и общую выживаемость бывает сложно. Имплантиция опухолевых клеток и их пролиферация, соответствующая реакция стромы внутренних органов принципиально позволяют отличить микрометастазы от циркулирующих опухолевых клеток и малых кластеров, которые не инвазируют сосуды и не сопровождаются пролиферацией стромы, только микроскопически. Исходя из этого предоперационная или интраоперационная визуальная детекция лимфатических узлов, содержащих опухолевую ткань, представляется

весьма целесообразной при решении вопроса о расширении лимфатической диссекции.

В 1977 г. Cabanas R.M. с соавт. впервые выдвинули концепцию «сторожевого» лимфатического узла, указав при этом, что ток лимфы вместе с опухолевыми клетками осуществляется в строго определенном направлении и первым поражается метастазами близлежащий лимфатический узел [1]. В 1992 г. Morton D. с соавт., используя методику непрямой лимфосцинтиграфии с ^{99}Tc , подтвердил эту концепцию на примере меланомы кожи. Параллельно с использованием радиоактивной метки ^{99}Tc для детекции «сторожевых» лимфатических узлов при меланоме использовался водный раствор метиленового синего. Неожиданным оказался факт высокой эффективности красителя для детекции «сторожевого» лимфатического узла. Методика использования красителя заключалась во введении его перитуморозно из нескольких точек. Позитивный в отношении присутствия опухолевой ткани лимфатический узел определялся визуально. При отсутствии накопления красителя в лимфатических узлах анатомическая зона регионарного метастазирования считалась чистой и лимфатическая диссекция не выполнялась [2]. Международные

рандомизированные исследования по идентификации регионарных лимфатических узлов с использованием метиленового синего и радиоактивной метки при меланоме доказали высокую эффективность этих методик. Были даны рекомендации по внедрению их в клиническую практику [3, 4]. Исследования по детекции и картированию регионарных лимфатических узлов продолжаются в ведущих клиниках США и Европы. Основными методами детекции считаются метод радиоактивной метки, использование фотосенсибилизаторов и цветная детекция.

Цель исследования – определение возможности использования метиленового синего для интраоперационной визуализации метастазов дифференцированной тиреоидной карциномы (ДТК) в регионарные лимфатические узлы.

Материал и методы

Исследуемую группу составили 11 больных (8 женщин и 3 мужчин) с дифференцированной тиреоидной карциномой в возрасте $47,8 \pm 2,1$

года. Опухоль локализовалась интра-тиреоидно, не выходила за пределы капсулы, ее средний размер после морфологического измерения находился в пределах $16,9 \pm 2,5$ см, что соответствовало дескриптору pT1/T2 согласно классификации TNM/pTNM (6-е издание) тиреоидного рака (табл. 1).

Все пациенты при подозрении на рак были подвергнуты ультразвуковому исследованию органов шеи с оценкой размеров опухолевого узла и увеличенных лимфатических узлов шеи.

Верификация диагноза получена в 100% случаев посредством тонкоигольной аспирационной биопсии (ПАБ) на этапе цитологической диагностики. По данным биопсии, у 9 больных была верифицирована папиллярная карцинома, у 2 – медуллярный рак.

Удаление всей щитовидной железы обусловлено необходимостью обеспечения безрецидивного лечения и создания условий для проведения радиойодтерапии. Лимфодиссекция проводилась с лечебной и профи-

Таблица 1

Распределение пациентов согласно классификации TNM/pTNM

T \ N	N0M0	N1aM0	N1bM0	Всего
T1	2	–	5	7
T2	–	–	3	3
T3	–	–	1	1
Всего	2	0	9	11

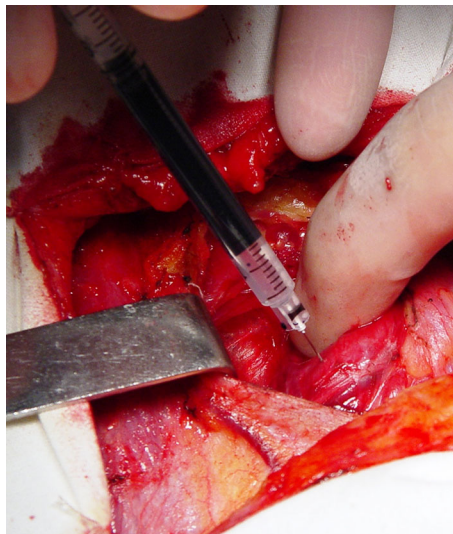


Рис. 1. Введение метиленового синего в тиреоидную ткань вокруг опухоли

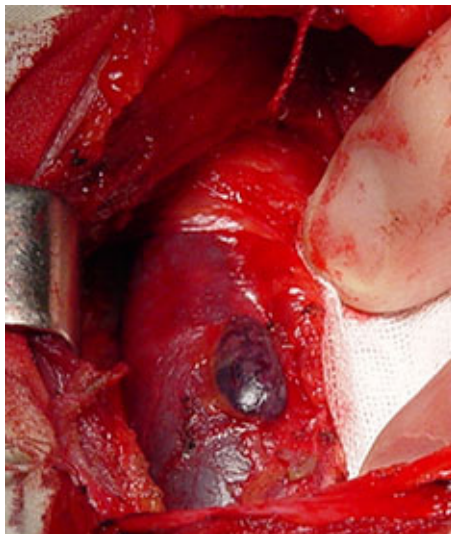


Рис. 2. Через 15 минут контрастируется метастатический узел на яремной вене

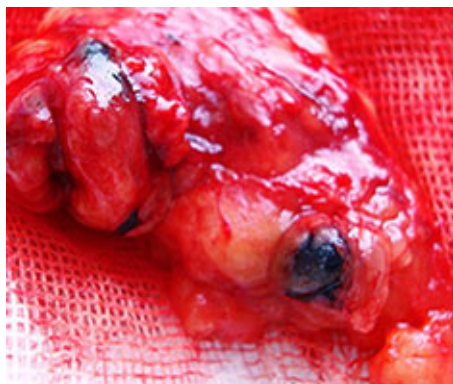

Рис. 3. Окрашенный лимфатический узел в клетчатке

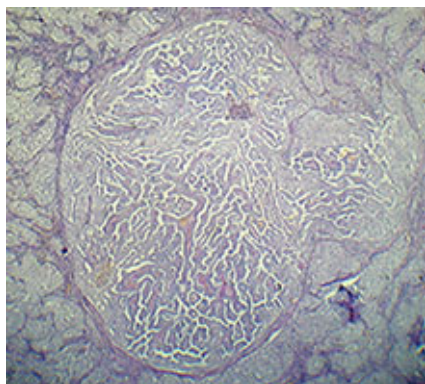


Рис. 4. Микроскопически – метастаз того же узла

лактической целью и определялась как радикальная, модифицированная радикальная и селективная.

Топография регионарных метастазов на шее значилась в зависимости от уровней лимфооттока: I – подчелюстные и подбородочные

лимфатические узлы; II – верхние яремные лимфатические узлы; III – средние яремные лимфатические узлы; IV – нижние яремные лимфатические узлы; V – лимфоузлы заднего треугольника шеи; VI – пре-, паратрахеальные, перитиреоидные

Результаты окрашивания лимфатических узлов в зависимости от уровня поражения у больных папиллярным раком щитовидной железы

Уровень поражения	VI	II	III	IV	V	Всего
*LN+	6	2	2	5	0	15
**LN±	2	0	1	1	0	4
Всего	8	2	3	6	0	19

*LN+ – *lymph nodules positive* (положительный результат),

**LN± – *lymph nodules false positive* (ложноположительный результат)

и крикотиреоидные лимфатические узлы.

Метод интраоперационного контрастирования лимфатических узлов шеи. Для контрастирования использовался 1% раствор метиленового синего на глюкозе (Neopharma GmbH & Co. KG), который вводился при помощи шприца для инъекций инсулина перитуморозно из 4 точек в ткань щитовидной железы 0,2 мл в каждую точку. Учитывая отличную васкуляризацию и перфузионную способность тиреоидной ткани, экспозиция распространения красителя выбиралась эмпирически и в среднем составила 15 мин. Мобилизация щитовидной железы начиналась с верхнего полюса доли, свободной от опухоли (рис. 1, 2).

Результаты и обсуждение

У всех больных папиллярным раком щитовидной железы отмечалось окрашивание регионарных лимфатических узлов, метастатическое поражение которых подтверждено гистологически (рис. 3, 4). Чаще всего идентифицировались лимфа-

тические узлы IV и VI уровней, что соответствует концепции «сторожевого» лимфатического узла. Имели место четыре ложноположительных результата. Ложноотрицательных результатов не было (табл. 2).

У больных медуллярным раком щитовидной железы интактные и пораженные метастазами лимфатические узлы не идентифицировались.

При раке молочной железы сочетанное использование радиологической и цветовой детекции позволило идентифицировать пораженные лимфатические узлы в 95% случаев и провести адекватную лимфатическую диссекцию [5].

Первые работы о контрастировании лимфатических узлов при раке толстого кишечника свидетельствуют лишь о 70% информативности метода цветовой детекции, а сочетанное использование метиленового синего и радиоизотопного методов не повысило точность определения метастатического поражения лимфатических узлов брыжейки и забрюшинного пространства [6, 7].

Идентификация сторожевых лимфатических узлов позволила уменьшить объем подвздошно-паховой лимфодиссекции и тем самым снизить количество послеоперационных осложнений у 60–80% больных при раке вульвы и шейки матки [8].

Выполнение лимфатической диссекции в объеме D2 или D3 является предметом дискуссии до настоящего времени, поэтому картирование лимфатических узлов может служить предпосылкой для выбора оптимальной тактики хирургического лечения при раке желудка [9].

В нашем исследовании на небольшой группе больных показана возможность использования данной методики при тиреоидном раке.

Выводы:

1. Использование метиленового синего позволяет определять пораженные метастазами папиллярного рака регионарные лимфатические узлы и дифференцированно подходить к выбору объема лимфатической диссекции на ранних стадиях

тиреоидного рака. Наличие поражения сторожевого лимфатического узла требует выполнения латеральной лимфатической диссекции у всех пациентов.

2. Контрастирование сторожевого лимфатического узла делает возможной интраоперационную дифференциальную диагностику распространенных форм папиллярного и медуллярного рака.

ЛИТЕРАТУРА

1. *Cabanas R.M.* // *Cancer.* – 1977. – Vol.39. – P.456–466.
2. *Morton D.L., Wen D.R., Wong J.H.* // *Arch. Surg.* – 1992. – Vol.127. – P.392–399.
3. *Alex J.C., Weaver D.L., Fairbank J.T.* // *Surg. Oncol.* – 1993. – Vol. 2. – P.303–308.
4. *Balch C.M., Soong S., Ross M.L.* // *Ann. Surg. Oncol.* – 2000. – Vol. 7. – P.87–97.
5. *Cox C.E., Bass S.S., Boulware D.* // *Ann. Surg. Oncol.* – 1999. – Vol. 6. – P.553–561.
6. *Joosten J.J., Strobbe L.J., Wauters C.A.* // *Br. J. Surg.* – 1999. – Vol. 86. – P.482–486.
7. *Merrie A.E., van Rij A.M., Phillips L.V.* // *Dis. Colon. Rectum.* – 2001. – Vol.44. – P.410–417.
8. *Terada K.Y., Coel M.N.* // *Gynecol. Oncol.* – 1998. – Vol.70. – P.65–69.
9. *Hiratsuka M., Miyashiro I., Ishikawa O.* // *Surgery.* – 2001. – Vol.129. – P.335–340.