

Трудности диагностики герпетического энцефалита в неврологической и нейрохирургической практике

Деконенко Е.П.

Difficulties in differential diagnosis of Herpes simplex encephalitis and tumor cerebri

Dekonenko Ye.P.

Институт полиомиелита и вирусных энцефалитов им. М.П. Чумакова РАМН, г. Москва

© Деконенко Е.П.

Герпетический энцефалит (ГЭ) часто протекает в виде очагового воспалительного поражения головного мозга, напоминающего абсцесс или опухоль соответствующей локализации. Дифференциальный диагноз ГЭ может представлять серьезные трудности, заставляя проводить диагностику с другими процессами, ограничивающими пространство. Представлены истории болезни четырех пациентов, у которых очаги энцефалита очень напоминали опухоль мозга. У двух пациентов были проведены операции с удалением некротических образований. Обсуждаются трудности диагностики и пути их разрешения.

Herpes encephalitis (HE) often proceeds in the form of focal inflammatory cerebral affection resembling an abscess or tumor of the corresponding localization. Differential diagnosis of HE may be difficult, forcing diagnostics with other processes bounding the space. Case histories of four patients, in whom encephalitis foci were similar to brain-growth, are presented. Two patients were operated for removal of necrotic formations. Difficulties of diagnostics and ways to overcome them are discussed.

Энцефалиты — одни из распространенных и тяжелых видов нейроинфекций. По своей тяжести, высокой летальности, трудностям диагностики и непредсказуемости исходов энцефалиты занимают особое место в патологии человека. Одним из основных вопросов, возникающих при их изучении, выступает вопрос этиологической расшифровки, что помимо постановки точного диагноза позволяет сделать определенные выводы в отношении характера течения, возможных осложнений и исхода, определить правильность лечебной тактики. Частота острых вирусных энцефалитов, которые преобладают среди энцефалитов другой природы (бактериальных, грибковых, паразитарных), относительно высока. Так, по материалам американских исследователей, число больных энцефалитами в США составляет около 20 тыс. в год. Причиной энцефалитов являются более 100 различных этиологических возбудителей. В

структуре вирусных энцефалитов поражения герпетической природы (герпетический энцефалит (ГЭ)) занимают одно из основных мест [14, 16, 19]. Его наиболее распространенной формой считается острый менингоэнцефалит с преимущественным поражением передних (височных, лобных, центральных) отделов мозга.

Летальность при ГЭ может достигать в нелеченых случаях 80% и более, превышая такую при других вирусных энцефалитах. Большое число тяжелых осложнений со стороны нервной и психической сферы у перенесших заболевание заставляет обращать на эту форму энцефалита еще большее внимание. Заболеваемость ГЭ наблюдается обычно равномерно в течение года. Некоторые авторы отмечают, что данная патология наиболее часто охватывает две возрастные группы: 5–30 лет и старше 50 лет. В 95% случаев причиной ГЭ выступает вирус простого герпеса типа 1 (ВПГ-1) [2, 10].

ГЭ часто протекает в виде очагового воспалительного поражения головного мозга, напоминающего абсцесс или опухоль соответствующей локализации [12]. Воспалительные очаги при ГЭ в нелеченых случаях трансформируются в очаги некрозов ткани мозга, поэтому до эры применения ацикловира (1980-е гг.) этот вид энцефалита имел название «некротический энцефалит», поскольку ни один энцефалит, кроме герпетического, не характеризуется столь частым образованием некрозов. После того как стал широко применяться для его лечения ацикловир и значительно сократилась летальность, название «некротический» вышло из употребления. Дифференциальный диагноз ГЭ может представлять серьезные трудности, заставляя проводить диагностику с другими процессами, ограничивающими пространство, такими как опухоли, гематомы, абсцессы и др. [18]. В еще более редких случаях нейрохирургическая операция осложняется развитием ГЭ [8, 9, 17]. В собственной практике наблюдались ситуации, когда диагностика ГЭ вызывала значительные трудности в дифференциации его от опухолей головного мозга. Ниже приведены клинические примеры.

Пример 1. Пациент К., 15 лет. Заболел остро с повышения температуры тела до 39 °С, головной боли, респираторных проявлений, вялости и апатии. При осмотре (6-й день болезни (д.б.)) заторможен, оглушен; выражены менингеальные знаки. В церебральной спинномозговой жидкости (ЦСЖ) цитоз — 427 клеток/мкл (90% лимфоцитов), белок и глюкоза в норме. Глазное дно: отек носовых границ дисков зрительных нервов. В последующие 2–3 сут состояние больного несколько улучшилось, но затем вновь наступило ухудшение: усилилась головная боль, которая избирательно локализовалась в правой височной области и была настолько интенсивной, что больной кричал и метался в постели. Боль купировалась только наркотиками. Одновременно усиливались загруженность, неадекватность. На глазном дне — нарастание застойных явлений. При ЭЭГ — диффузная Δ - и θ -активность с очагом в правой лобно-теменно-височной области. При эхоэнцефалографии

выявлено увеличение смещения М-эха справа налево от 2,5 до 6 мм. В ЦСЖ — нарастание цитоза до 1 613 клеток/мкл с нормальным содержанием белка и глюкозы. При цитологическом исследовании цереброспинальной жидкости (ЦСЖ) (9-й д.б.) обнаружены макрофаги (1%), полибласты (1%), лимфоидные атипичные клетки, сходные с клетками медуллобластомы (69%), некоторые из них 2- и 3-ядерные. При компьютерной томографии (КТ) головного мозга (18-й д.б.): в правом полушарии в проекции височной доли и лентиккулярного ядра выявлена зона патологически пониженной плотности, негетомогенно накапливающая контрастное вещество. Имелись признаки сдавления правого бокового желудочка, смещение срединных структур справа налево и умеренно выраженная дислокация ствола мозга. Состояние больного продолжало ухудшаться: нарастал уровень нарушения сознания, развился левосторонний спастический гемипарез, сохранялись приступообразные головные боли в височной области. Нарастание очагового поражения правого полушария мозга по клиническим, электрофизиологическим, рентгенологическим (КТ) и другим признакам позволяло предполагать новообразование. В пользу этого свидетельствовало и высокое содержание атипичных клеток в ЦСЖ. При осмотре нейрохирурга: подозрение на новообразование в правой височной области. Рекомендован перевод в нейрохирургическое отделение для оперативного вмешательства. Однако на фоне проводимого лечения (дексаметазон, преднизолон, маннитол и симптоматические средства) к 30–35-му д.б. состояние пациента стабилизировалось и начало постепенно улучшаться: уменьшились общемозговые явления, загруженность, снизилась температура, уменьшились явления гемипареза. В ЦСЖ (33-й д.б.) цитоз 53 клетки/мкл, белок в норме; меньше выражена атипичность лимфоидных клеток. Повторная КТ (38-й д.б.) выявила справа в проекции базальных отделов коры височной доли, лентиккулярного ядра и островка несколько очагов пониженной плотности. Признаков объемного воздействия на срединные структуры не отмечено. Заключение: данные соответ-

ствуют воспалительному процессу. При исследовании клеток ЦСЖ в реакции иммунофлюоресценции обнаружен антиген ВПГ. Изучение сывороток и ЦСЖ в динамике болезни методом иммуноферментного анализа (ИФА) выявило диагностическое нарастание антител к ВПГ-1 (рис. 1).

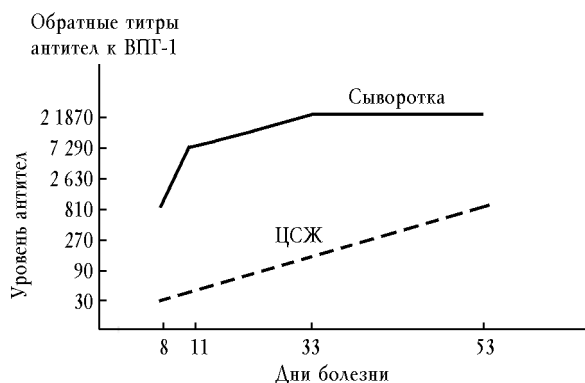


Рис. 1. Исследование титров антител пациента К. в сыворотках крови и ЦСЖ методом ИФА в динамике болезни

Исследования крови и ЦСЖ на бактериальную флору, токсоплазмы, вирусы кори, лимфоцитарного хориоменингита, Эпштейна–Барра и цитомегаловирусы отрицательные. В дальнейшем отмечалась положительная динамика состояния глазного дна и результатов электрофизиологических исследований. Больной выписан на 73-й д.б. с небольшими изменениями эмоциональной сферы и мнестических функций. Явления пареза исчезли, сохранялась небольшая асимметрия рефлексов (выше слева) [1]. Через 15 лет наблюдения: больной работает, ведет обычный образ жизни.

Пример 2. Пациент Л., 45 лет. Заболел 21.02.1984 г. остро, с подъема температуры тела до 38 °С, сильной головной боли, без респираторных явлений. Участковым врачом диагностирован грипп. В последующие дни температура была на нормальных цифрах, но сохранялась головная боль. 24.02.1984 г. появились нарушения памяти, странности поведения, изменение речи. Было предположено нарушение мозгового кровообращения, но больной от госпитализации отказался. 04.03.1984 г. ввиду отсутствия улучшения состояния был госпитализирован.

При осмотре: АД 150/100 мм рт. ст., пульс 70 ударов в минуту. По органам без особенностей. Неврологически: в сознании, негрубая моторная и сенсорная афазия, персеверации. Положительные менингеальные знаки. Не доводит глазные яблоки до наружных спаек, разностояние глазных яблок в вертикальной плоскости. Слабость конвергенции слева. Сглаженность правой носогубной складки. Корнеальные рефлексы низкие. Отсутствие глоточного рефлекса. Повышение мышечного тонуса в правых конечностях при отсутствии четких парезов. Симптомы орального автоматизма. Нечеткость при выполнении пальценосовых проб. На глазном дне вены расширены, полнокровны. Диски зрительных нервов увеличены в диаметре, границы их ступены. Вокруг дисков отек сетчатки, кровоизлияния. Заключение: застойные диски зрительных нервов.

При анализе (04.03.1984 г.) ЦСЖ бесцветная, опалесцирующая. Цитоз 900 : 3 (91% лимфоцитов, 9% нейтрофилов), белок 1,65 г/л, глюкоза 3,5 ммоль/л.

ЭЭГ: выраженные очаговые изменения биоэлектрической активности в левой височно-лобно-теменной области. ЭхоЭГ: смещение М-эха на 7 мм слева направо.

16.03.1984 г. выполнена КТ головного мозга (НИИ неврологии): в левом полушарии в проекции височной доли определяется область патологически измененной плотности. После введения контраста получено два вида накопления контраста: 1) в глубоких отделах височной доли — кольцевидное накопление; 2) в проекции надкраевой и верхней височной — гиральный тип накопления. В проекции последнего нельзя исключить наличие геморрагического компонента. Признаки объемного воздействия: выраженное сдавление бокового желудочка, смещение эпифиза на 6 мм, умеренная дислокация ствола мозга. Заключение: данные КТ не позволяют исключить объемное образование в глубоких отделах височной доли левого полушария (опухоль, абсцесс под вопросом) и наличия состояния после острого нарушения мозгового кровообращения (ОНМК) в верхних отделах височной доли.

06.03.1984 г. пациент консультирован нейрохирургом. Заключение: клиника объемного поражения лобно-височной локализации слева. Характер объемного поражения не ясен: опухоль, абсцесс под вопросом. Показан перевод в нейрохирургическое отделение.

20.03.1984 г. произведена операция удаления патологического очага размером 4,5 x 3 x 1,5 см³, с бугристой поверхностью, на разрезе серо-розового цвета, со спавшейся кистой (длинник 2,5 см). При микроскопическом исследовании: внутренняя стенка образования – некротизированная ткань, инфильтрированная нейтрофильными лейкоцитами; наружная – глиальная рубцовая ткань, равномерно инфильтрированная лимфоцитами и гистиоцитами, с очаговыми кровоизлияниями и периваскулярными инфильтратами. Признаков опухоли не найдено.

Динамическое исследование ЦСЖ и крови пациента в реакции связывания комплемента (РСК) на антитела к ВПГ-1, паротиту и кори выявило положительные титры к ВПГ-1 в ЦСЖ при отсутствии ответов в крови. Таким образом, установлена связь заболевания с ВПГ-1 (герпетический энцефалит). Дальнейшая судьба пациента не известна.

Пример 3. Консультирован пациент Щ., 58 лет, находившийся на лечении в одном из НИИ клинического профиля г. Москвы, куда он попал с подозрением на опухоль головного мозга. Заболел остро 14.10.1998 г., когда на фоне хорошего самочувствия появились речевые расстройства, неадекватное поведение, развился правосторонний гемипарез. Был госпитализирован в больницу, где при обследовании методами КТ и МРТ головного мозга в левой теменной и височной долях выявлено объемное образование с дислокационным синдромом. Из анамнеза – больной в течение ряда лет страдает атеросклеротическим кардиосклерозом, циррозом печени, гепатоспленомегалией, сахарным диабетом типа 2.

При поступлении состояние больного тяжелое. Температура тела в норме. Повышенного питания (ожирение IV степени), АД 150/100 мм рт. ст., пульс 64 удара в минуту, печень увеличена на 18 см. Неврологически: созна-

ние на уровне оглушения, сенсорно-моторная афазия, сглажена правая носогубная складка, девиация языка вправо, снижение глоточного рефлекса, поперхивание при глотании. Правосторонний гемипарез (3 балла), двусторонние стопные патологические рефлексy. Менингеальные знаки не определяются. На МРТ (рис. 2) в левом полушарии выявляется объемное образование неомогенной структуры, окруженное зоной перифокального отека с компрессией левого бокового желудочка и оральных отделов ствола (смещение срединных структур до 7 мм). В проекции подкорковых ядер слева и в варолиевом мосту мелкие кисты 0,2–0,3 см. Общие анализы крови, мочи, биохимические показатели (белок, билирубин, электролиты), показатели свертывания крови, сахар крови в норме.

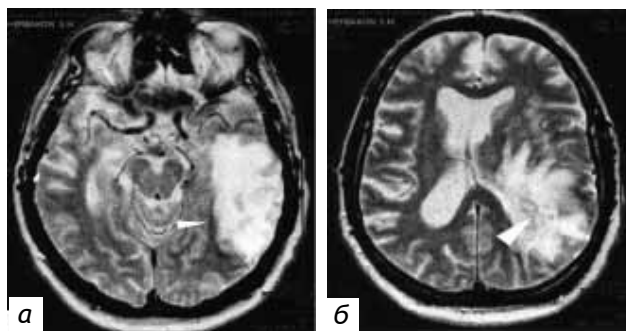


Рис. 2. МР-томограммы больного Щ., метод насыщения – восстановления: а – в левой височной доле виден обширный очаг неомогенной структуры с четкими контурами; б – структура патологической ткани неоднородна, в центре имеются мелкие кисты. На срезе прослеживается компрессия со смещением желудочковой системы и мозга, свидетельствующие о выраженной дислокации [6]

Анамнез, клиническая картина и результаты обследования вызвали предположение об опухолевом поражении головного мозга. 22.10.1998 г. произведена костно-пластическая трепанация с удалением предполагаемой опухоли. Несмотря на проводимую антибактериальную, противоопухолевую и гормональную терапию, через неделю после операции появились признаки интоксикации и менингеальная симптоматика. Возникла ликворея из послеоперационной раны, сначала в виде чистого ликвора, затем с примесью мозгового детрита. В люмбальном ликворе отмечено нарастание цитоза до 1 073 клеток/мл с преобладанием нейтрофилов. В посе-

ве ликвора обнаружен стрептококк. Клиническая картина свидетельствовала о присоединении гнойных осложнений. 06.11.1998 г. произведена ревизия раны.

На 13-е сут после хирургического вмешательства установлен морфологический диагноз – герпетический энцефалит. При морфологическом исследовании удаленной ткани мозга (срезы окрашивались гематоксилином и эозином) опухоли выявлено не было. Во всех фрагментах были обнаружены выраженные признаки воспаления с дистрофическими и некротическими изменениями ткани мозга разной величины и давности. На фоне массивной антибактериальной терапии проведено специфическое лечение (виролекс 15 мг/кг массы тела в сутки с интервалом 8 ч). Больной выписан в удовлетворительном состоянии на 35-е сут после первого хирургического вмешательства. При выписке сохранялись элементы моторной афазии и легкий парез в правой стопе [6].

Через 3 мес после выписки при нейропсихологическом исследовании у пациента выявлена артикуляционная и кинестетическая апраксия; дискалькулия; речевой дефект грубой степени выраженности [4].

Пример 4. Пациент С., 16 лет, ученик 10-го класса, житель Уральского региона, заболел остро 13.07.2000 г. с приступа неполной потери сознания, чувства удушья, затруднения речи. Длительность приступа около 5 мин, температура тела не повышалась. В этот же день госпитализирован в медсанчасть. При осмотре: состояние средней тяжести, в сознании, вялый, заторможен, речь нечеткая (дефект речи с рождения). В неврологическом статусе без очаговой симптоматики. Внутренние органы без отклонений. АД 120/60 мм рт. ст., пульс 60 ударов в минуту. При люмбальной пункции получена бесцветная прозрачная ЦСЖ, цитоз 6 : 3 (нейтрофилы – 2, лимфоциты – 4), белок 0,066 г/л, глюкоза 2,8 ммоль/л. КТ головного мозга: на серии томограмм суб- и супратенториальные структуры не смещены. Симметрично умеренно расширены передние рога боковых желудочков. В левой лобной доле определяется округлое четкое образование размером до 16 мм в диа-

метре. Заключение: старая киста левой лобной доли, впервые выявленный судорожный синдром. Назначен фенобарбитал 50 мг 2 раза в сутки.

04.08.2000 г. развился повторный эпизод нарушения сознания по типу большого судорожного эпилептического приступа с непроизвольным мочеиспусканием. Проведенная МРТ головного мозга подтвердила диагноз кисты левой лобной доли.

Пациент направлен на госпитализацию в отделение нейрохирургии, где диагноз был пересмотрен, диагностирована внутримозговая опухоль медиальных отделов левой лобной доли. 17.08.2000 г. произведена костно-пластическая трепанация с удалением опухоли. Гистологически опухоль определялась как фибриллярная астроцитома. Послеоперационный период протекал без осложнений. Новой неврологической симптоматики не отмечено. Выписан в удовлетворительном состоянии с диагнозом «фибрилярная астроцитома медиальных отделов левой лобной доли». Проведены курсы лучевой и химиотерапии.

В апреле 2002 г. на фоне отмены противосудорожной терапии у пациента вновь участились приступы потери сознания. При МРТ головного мозга 22.04.2002 г. определен продолженный рост внутримозговой опухоли левой лобной доли с выраженной зоной перифокального отека. С 18.06.2002 г. по 09.07.2002 г. находился на стационарном лечении в отделении нейрохирургии одной из клинических больниц г. Москвы, где 25.06.2002 г. произведено повторное удаление внутримозговой опухоли левой лобной доли. Послеоперационный период протекал без осложнений, рана зажила первичным натяжением. При гистологическом исследовании: ткань мозга с очагами некроза, местами поля астроцитомы. В удовлетворительном состоянии выписан домой.

Дома получал противосудорожную терапию (бензонал) до осени 2004 г. На фоне лечения приступы не беспокоили. С ноября 2004 г. лечащим врачом рекомендована отмена бензонала ввиду стабильности состояния и отсутствия припадков. На фоне отмены антиконвульсанта вновь появились судороги прежнего характера

по типу приступов удушья с частичной потерей сознания и анатрией.

В 2005 г. направлен в Москву для коррекции терапии и обследования. В сентябре 2005 г. консультирован в Институте нейрохирургии им. Н.Н. Бурденко РАМН, где на основании анализа нейровизуализационных изменений в динамике болезни, характера клинической картины и течения болезни появились сомнения в правомерности диагноза фибриллярной астроцитомы. 14.09.2005 г. проведена повторная ревизия препаратов ткани мозга, сохранившихся после резекции опухоли в 2002 г. Гистологическое описание: присланный материал представлен фрагментом ткани мозга с глиальной гиперплазией, реактивными астроцитами, новообразованными сосудами, периваскулярной и диффузной лимфоидной инфильтрацией, множественными микроочагами некрозов с обызвествлением (рис. 3, 4). Иммуногистохимическое исследование выявило положительную экспрессию глиофибрилярного кислого белка, макрофагального маркера CD68 в реактивных астроцитах, общего лейкоцитарного антигена в лимфоидных инфильтратах. Индекс мечения пролиферативного маркера Ki-67 низкий, менее 2%. Заключение: некротический энцефалит неясной этиологии.

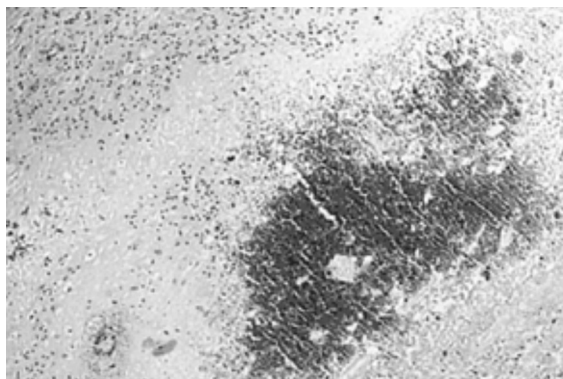


Рис. 3. Очаг обызвествления в центре некроза ткани мозга. Окраска гематоксилином и эозином. Ув. $\times 100$

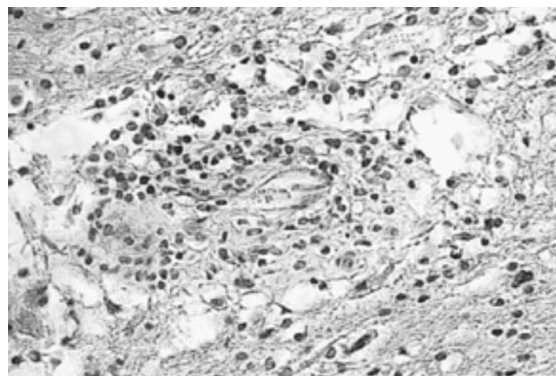


Рис. 4. Лимфоидный периваскулярный инфильтрат в ткани мозга. Окраска гематоксилином и эозином. Ув. $\times 200$

Поскольку наиболее частым видом энцефалита, протекающего с образованием некрозов ткани мозга, является ГЭ, вызываемый ВПГ-1 и гораздо реже ВПГ-2, решено провести исследование ЦСЖ и сыворотки крови для определения связи заболевания с ВПГ-1, -2. Исследование ЦСЖ методом полимеразной цепной реакции (ПЦР) на связь с ВПГ дало отрицательный ответ (Институт эпидемиологии МЗСР). Исследование антител к ВПГ-1, -2 в ЦСЖ также было отрицательным. Исследование антител к ВПГ-1, -2 в сыворотках крови выявило наличие положительного ответа в виде антител к иммуноглобулину (Ig) M, свидетельствующих о связи заболевания с ВПГ (исследование антител к ВПГ-1, -2 методом ИФА выявило титры в оптической плотности: IgM 0,496 (контрольный уровень (К.У.) 0,41); IgG₁ 1,326 (К.У. — 0,28); IgG₂ 1,44 (К.У. — 0,29)).

Учитывая возможную связь заболевания с ВПГ по серологическому тестированию крови (положительный IgM), было решено провести курс ацикловира. Пациент получал ацикловир по 0,5 г 2 раза в сутки внутривенно в течение 14 дней. Повторное исследование антител к ВПГ-1, -2 в сыворотках крови выявило сохранение слабого ответа IgM-антител.

За 8 лет заболевания у пациента не наблюдалось новой неврологической симптоматики и нет убедительного свидетельства прогрессирования изменений при нейровизуализации (рис. 5, 6). Последний контакт с пациентом был в августе 2008 г. В неврологическом статусе новых изменений не обнаружено. МРТ, проведен-

ная 26.09.2006 г., не выявила отрицательной динамики.

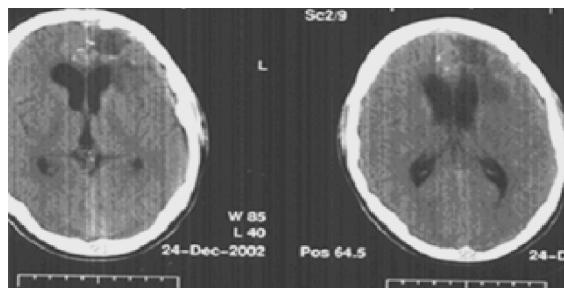


Рис. 5. Компьютерные томограммы головного мозга пациента С.

24.12.2002 г. Очаг пониженной плотности в левой лобной области

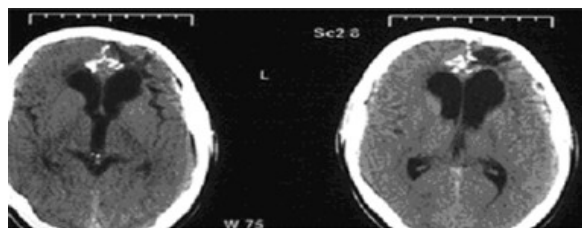


Рис. 6. Компьютерные томограммы головного мозга пациента С. 18.02.2005 г. Очаг пониженной плотности в левой лобной области

с участком обызвествления

Анализ приведенного случая не дает окончательной расшифровки генеза заболевания у пациента С., но обращает внимание на два важных момента. Первый — целесообразность биопсийного исследования объемного образования головного мозга, не сопровождающегося общемозговыми симптомами и не приводящего к дислокации и сдавлению жизненно важных центров. Второй, вытекающий из первого, — исследование биоптата на связь с возбудителем (иммуногистохимическое и вирусологическое) с целью определения характера процесса и исключения атипичного течения вирусного энцефалита, требующего проведения консервативного лечения [5].

Обсуждение

Представленные истории болезни свидетельствуют о трудностях проведения дифференциальной диагностики у пациентов с острыми вирусными энцефалитами, особенно в случаях их атипичного течения. Результаты обследования пациентов с ГЭ на большом клиниче-

ском материале указывают, что примерно у 10–15% больных возможны отклонения от типичного течения в виде атипичного опухолеподобного, инсультообразного или затяжного характера заболевания [11].

Обычное течение одного из наиболее частых и курабельных энцефалитов — герпетического — это острое начало заболевания с высокой лихорадкой, нарушениями сознания, судорожным синдромом, психическими и афатическими расстройствами, лимфоцитарным плеоцитозом в ЦСЖ и др. [2, 16, 19]. У двух представленных в настоящей работе больных (примеры 3, 4) повышения температуры тела в остром периоде не наблюдалось, а у пациента в примере 1 отмечались атипичные изменения клеток ЦСЖ, заставлявшие предполагать новообразование. Причем анализ ликвора был консультирован опытными цитологами, имеющими большой опыт в диагностике онкологических заболеваний (Институт нейрохирургии им. Н.Н. Бурденко РАМН).

О сложностях диагностики ГЭ и опухоли сообщается в немногочисленных отечественных [5–7] и зарубежных [11, 15] публикациях. Ниже приведено описание сложного случая диагностики энцефалита и глиальной опухоли головного мозга, опубликованное в отечественной литературе.

Сообщается о госпитализации пациентки, поступившей в клинику в коме (7 баллов по шкале Глазго), с нарушением дыхания и необходимостью искусственной вентиляции легких. С детства страдает головными болями, к которым позднее присоединились эпилептические приступы. В неврологическом статусе правосторонний гемипарез, двусторонние симптомы Бабинского. КТ головного мозга выявила значительное увеличение в размерах левого полушария с резким изменением структуры и выраженным масс-эффектом — сдавлением цистерн основания мозга, третьего и правого бокового желудочков. Дислокация срединных структур вправо до 15 мм. В конвексимальных отделах правой теменной доли — зона пониженной плотности с четкими контурами. Заключение: в первую очередь следует думать о злокачественной опухоли левого полушария. Однако отсутствие анамнеза не

позволяет исключить воспалительный генез заболевания — энцефалит. В диагностических целях произведена биопсия очага поражения. Гистологическое исследование не подтвердило диагноза опухоли. В отечной ткани мозга обнаружены периваскулярные инфильтраты из лимфоцитов и нейтрофилов. На фоне проводимого лечения состояние больной улучшилось, контрольная КТ головного мозга выявила уменьшение зоны пониженной плотности и положительную динамику изменений. Пациентка переведена для долечивания с диагнозом «острый некротический энцефалит». Авторы справедливо указывают на необходимость в подобных случаях проведения биопсии мозга [7].

Биопсия мозга десятилетиями считалась золотым стандартом диагностики ГЭ в ряде развитых зарубежных стран и широко применялась в США, Великобритании, Канаде и других в 1970—1990-х гг. [13], пока ей на смену не пришел неинвазивный метод исследования ЦСЖ с помощью ПЦР. Метод ПЦР является в настоящее время наиболее распространенным и результативным диагностическим тестом. В лучших лабораториях его специфичность в диагностике герпетических инфекций составляет около 100%, а чувствительность 75—95%. Он по праву считается самым быстрым, чувствительным, экономичным и наименее инвазивным методом, который нашел широкое применение в постановке диагноза и контроле за проводимым лечением. Исследование ДНК вирусов проводится в ЦСЖ, хотя в некоторых случаях применяется и исследование ДНК в сыворотке крови.

Из серологических (вирусологических) методов наиболее часто ИФА, который по однократному определению уровня специфического иммуноглобулина М позволяет поставить этиологический диагноз. Предпочтительным является определение иммуноглобулинов не только в сыворотке (сыворотках) крови, но и в ЦСЖ, поскольку в некоторых случаях выработка антител в ЦСЖ опережает их выработку в крови, а у части больных может определяться только в ЦСЖ. Оптимальным диагностическим тестом

является сочетание методов ПЦР и определения антител в ЦСЖ [3].

Литература

1. Деконенко Е.П., Мальцева Н.Н., Вавилов С.Б. и др. Герпетический энцефалит: клиничко-вирусологический аспект диагностики // Журн. неврологии и психиатрии им. С.С. Корсакова. 1989. Т. 89 (7). С. 31—36.
2. Деконенко Е.П. Лечение вирусных энцефалитов // Невролог. журн. 1998. Т. 3. № 6. С. 4—7.
3. Деконенко Е.П. Полиморфизм герпесвирусных поражений нервной системы // Рос. журн. кожн. и венерич. болезней. Прил. «Герпес». 2006. № 2. С. 4—12.
4. Деконенко Е.П., Рудометова Ю.Ю., Рудометов Ю.П. и др. Характер нейропсихологических изменений при герпетическом энцефалите // Невролог. журн. 2007. № 5. С. 15—21.
5. Деконенко Е.П., Панина Т.Н. Дилемма: опухоль головного мозга или хронический вялотекущий герпетический энцефалит лобной локализации? // Невролог. журн. 2008. № 1. С. 27—30.
6. Карамышев Р.А., Корыпаева И.В., Нефёдова Г.А. Случай хирургического лечения некротической формы герпетического энцефалита // Нейрохирургия. 2000. № 1—2. С. 42—47.
7. Качков И.А., Макаренко М.Ф., Котов С.В. и др. Клиничко-компьютерно-томографическая дифференциальная диагностика острого некротического энцефалита и глиальной опухоли головного мозга // Вестн. практ. неврологии. 1998. № 4. С. 158—160.
8. Burger P.C. Surgical pathological considerations in inflammatory and transmissible diseases of the Central nervous system // Amer. J. Surg. Pathol. 1987. V. 11. № 3. P. 38—46.
9. Counsell C.E., Taylor R., Whittle I.R. Focal necrotising herpes simplex encephalitis: a report of two cases with good clinical and neuropsychological outcomes // J. Neurol. Neurosurg. Psychiatr. 1994. V. 57 (9). P. 1115—1117.
10. Dennet C., Cleator G.M., Klapper P.E. HSV-1 and HSV-2 in Herpes Simplex Encephalitis: A Study of Sixty-Four Cases in the United Kingdom // J. Med. Virol. 1997. V. 53. P. 1—3.
11. Fodor P.A., Levin M.J., Weinberg A. et al. Atypical herpes simplex virus encephalitis diagnosed by PCR amplification of viral DNA from CSF // Neurology. 1998. V. 51. P. 554—559.
12. Johnson R.T. Acute encephalitis // Clin. Inf. Dis. 1996. V. 23. P. 219—226.
13. Johnson R.T. Viral Infections of the Nervous System. 2nd edition. Lipincott-Raven, 1998.
14. Kohl S. Herpes virus encephalitis in children // Pedr. Clin. N. Am. 1988. V. 35. P. 465—483.
15. Koskiemi M., Manninen V., Valeri A. et al. Acute encephalitis // Acta med. Scand. 1981. V. 209. № 1—2. P. 115—120.
16. Lewis H., Gibbon F.M. Management of viral meningitis and encephalitis // Curr. Paediatr. 2000. V. 10. P. 110—115.
17. Spuler A., Blaszyk H., Parisi J.E. et al. Herpes simplex encephalitis after brain surgery: case report and review of the literature // J. Neurol. Neurosurg. Psychiatr. 1999. V. 67 (2). P. 239—243.
18. Whitley R.J., Cobbs C.G., Alford C.A. Jr et al. Diseases that mimic herpes simplex encephalitis: diagnosis, presentation, and outcome // JAMA. 1989. V. 262. P. 234—239.
19. Whitley R.J., Kimberlin D.W. Viral encephalitis // Pediatr.

Материалы 5-й Межрегиональной научно-практической конференции «Актуальные вопросы неврологии»

Rev. 1999. V. 20. P. 192—198.