

Уважаемые коллеги!

В настоящее время единственно признанным способом остановки прогрессирования ретинопатии недоношенных, развития отслойки сетчатки и необратимой потери зрения при этом заболевании является коагуляция аваскулярных зон сетчатки. Имеющийся в распоряжении офтальмологов арсенал современного оборудования позволяет достаточно эффективно проводить адекватное лечение, строго соблюдая сроки и методику коагуляции. Однако каждый метод лечения имеет как свои преимущества, так и недостатки. Использование конкретной методики коагуляции зависит не только от оснащенности медицинского учреждения и квалификации офтальмологов, но и от индивидуальных особенностей течения ретинопатии недоношенных, общесоматического статуса ребенка, возможностей анестезиологического пособия.

В последнее время в нашей стране существенно расширился круг лечебных учреждений, где проводится лечение недоношенных детей с активной ретинопатией, улучшается оснащение современным медицинским оборудованием, в том числе лазерными установками, позволяющими коагулировать сетчатку не только через налобный бинокулярный офтальмоскоп, но и с помощью транссклеральных зондов.

Редколлегия

© А.М. РЕВТА

УДК 617.735-053.32-08:615.849.19

А.М. Ревта

ТРАНССКЛЕРАЛЬНАЯ ЛАЗЕРНАЯ КОАГУЛЯЦИЯ СЕТЧАТКИ ПРИ ПОРОГОВОЙ СТАДИИ РЕТИНОПАТИИ НЕДОНОШЕННЫХ

ГУЗ «Архангельская областная клиническая офтальмологическая больница», 163002, Архангельск

Одной из актуальных проблем современной детской офтальмологии является лечение ретинопатии недоношенных. Статья посвящена лечению активной прогрессирующей ретинопатии недоношенных. Подробно описаны все этапы транссклеральной лазерной коагуляции сетчатки в пороговой стадии данного заболевания. Детально изложена сама методика коагуляции, показания к коагуляции и послеоперационное лечение, а также опыт проведения анестезиологического пособия.

Ключевые слова: ретинопатия недоношенных, транссклеральная лазеркоагуляция сетчатки, аваскулярные зоны сетчатки, налобный бинокулярный офтальмоскоп

А.М. Revta

TRANS-SCLERAL LASER COAGULATION OF THE RETINA AT THE THRESHOLD STAGE OF RETINOPATHY IN PREMATURELY BORN BABIES

Arkhangelsk Regional Clinical Eye Hospital, 163002, Arkhamgelsk, Russian Federation

The treatment of retinopathy in prematurely born babies is a topical problem of modern pediatric ophthalmology. This paper is devoted to the management of active progressive retinopathy in prematurely born babies. The author presents a detailed description of all stages of trans-scleral laser coagulation of the retina in the threshold phase of the disease. The coagulation procedure is described in many detail in conjunction with indications for the application of this technique, methods of postoperative treatment, and anesthetic support.

Key words: retinopathy in prematurely born babies, trans-scleral laser coagulation of the retina, avascular retinal zones, head-mounted binocular ophthalmoscope

Транссклеральная лазеркоагуляция аваскулярных зон сетчатки у недоношенных детей является альтернативой транспупиллярной лазеркоагуляции и криопексии склеры. Данную методику отличает простота, сравнительно высокая эффективность и безопасность. При этом не требуется использование сложного до-

рогостоящего оборудования, исключается ятрогенное повреждение центральных отделов сетчатки.

Абсолютные показания для проведения транссклеральной лазеркоагуляции: локализация патологического процесса во II и III зонах глазного дна (II или III стадии РН с «плюс»-болезнью), и с протяженностью

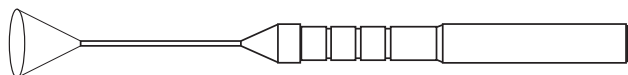


Рис. 1. Зонд для эндокоагуляции прямой.

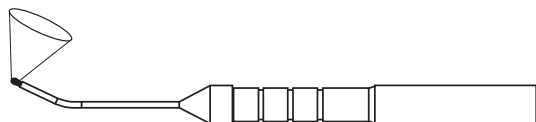

Рис. 2. Зонд для транссклеральной ретинопексии "Side-focus".

вала экстраретинальной пролиферативной ткани 5 непрерывно или 8 часовых меридианов суммарно.

Предоперационная подготовка. За 6 ч перед операцией ребенку дается грудное молоко, за 4 ч — искусственные смеси, за 2 ч — вода. При более длительном голодании требуется установить инфузию глюкозы в темпе физиологической потребности (4 мл/кг/ч).

Операция проводится под общей анестезией. В ходе операции обязателен мониторинг основных параметров жизнедеятельности: ЭКГ, АД, капнография, пульсоксиметрия, температурный контроль и мониторинг нейромышечного блока. Наркоз может быть как ингаляционный, так и внутривенный инфузионный. Препаратом выбора для ингаляционного наркоза является севофлюран, возможно использование фторотана. Обеспечение проходимости дыхательных путей осуществляется за счет интубационной трубки или ларенгиальной маски. Поддержание анестезии осуществляется кислородо-воздушной или кислородо-закисной смесью. Поддержание стабильных пока-

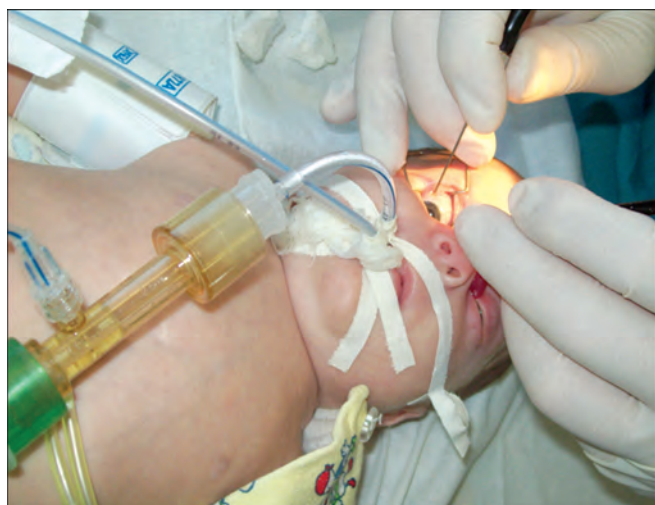

Рис. 3. Транссклеральная лазеркоагуляция сетчатки при помощи прямого эндозонда.

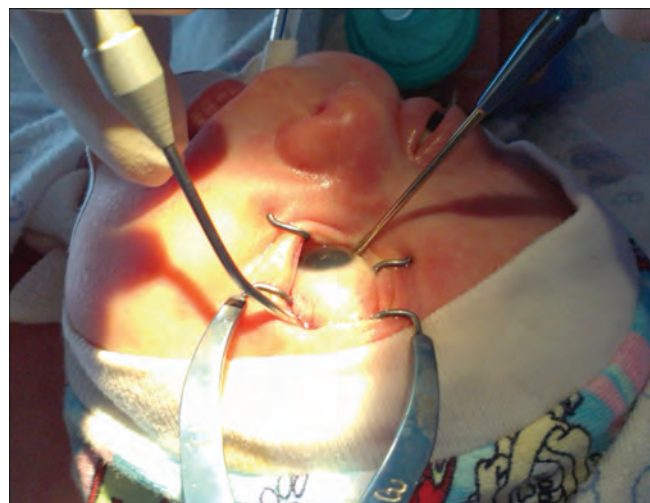


Рис. 4. Транссклеральная лазеркоагуляция сетчатки при помощи зонда "Side-focus".

зателей гемодинамики осуществляется за счет выбора оптимальных дозировок анестетиков, достаточной жидкостной нагрузки. Из анестетиков применяются тиопентал натрия, пропофол, дормикум (мидозолам), реже кетамин, из миорелаксантов предпочтительнее использование атракуриума. Адекватная седация, вентиляция и анальгезия приводит к сокращению количества осложнений.

Оборудование. 1. Налобный бинокулярный офтальмоскоп, линза +28—30 дптр.

2. Диодный лазер с длиной волны 810 нм (АЛОД-Алком) с комплектом зондов, присоединяющихся непосредственно к оптическому разъему лазерного аппарата:

— зонд для эндокоагуляции прямой (диаметр рабочей части 0,9 мм) (рис. 1);

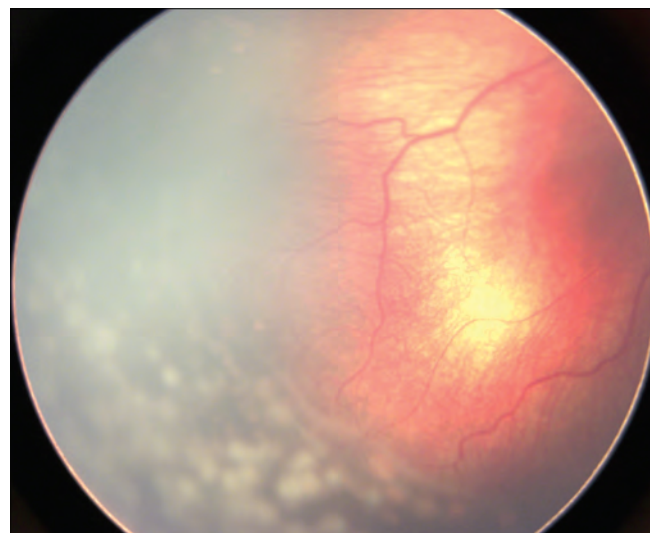


Рис. 5. Глазное дно после транссклеральной лазеркоагуляции сетчатки.

— зонд для транссклеральной ретинопексии «Side-focus» (диаметр рабочей части 2 мм), устройство зонда позволяет выходить излучению под углом 90° (рис. 2).

3. Векорасширители по Зауэру или Барракеру с размером опоры от 5 мм.

4. Мышечный крючок

Лазеркоагуляция аваскулярных зон сетчатки проводится под постоянным визуальным контролем с помощью налобного бинокулярного офтальмоскопа. Максимальный мидриаз достигается двукратными инстилляциями 0,1% раствора атропина за 30 и 15 мин до операции и инстилляцией 2,5% раствора ирифрина непосредственно перед операцией. При проведении манипуляции зонд необходимо плотно прижать к склере, при этом он должен располагаться строго перпендикулярно к поверхности склеры. Наиболее оптимально эти условия выполнимы при использовании прямого зонда для эндокоагуляции (рис. 3). При использовании зонда «Side-focus» излучение выходит под углом 90°, часть излучения теряется, особенно при смене положения зонда, что требует увеличения мощности, не менее чем на 0,1 Вт (рис. 4). В связи с этим, зонд «Side-focus» мы рекомендуем использовать для лазеркоагуляции наиболее центральных (удаленных от лимба) зон сетчатки (в области экватора, в проекции II зоны, в области вала пролиферативной ткани и перед валом в проекции сосудистых аркад). Большую площадь аваскулярных зон мы рекомендуем коагулировать с помощью прямого зонда.

Параметры коагуляции: мощность от 0,4 до 0,8 Вт (обычно 0,5—0,6 Вт), время экспозиции 0,2 с (200 мс). Пробные коагуляты наносят в наиболее удаленных от лимба участках, начиная с мощности излучения 0,4 Вт и постепенно увеличивая ее, добиваются появления коагулята 2-й степени по L'Esperance. При этом следует помнить, что при использовании диодного инфракрасного лазера излучение проникает глубже

в ткани и требуется время для проявления коагулята. Лазерные коагуляты наносятся по всей поверхности аваскулярных зон сетчатки. Идеальная плотность коагулятов — расположение один от другого на расстоянии одного диаметра коагулята (рис. 5).

В современных лазерных аппаратах присутствует функция непрерывной подачи энергии, что значительно сокращает время операции. Интервал в 1—2 с позволяет перемещать зонд без потери энергии.

Количество коагулятов зависит от площади аваскулярных зон сетчатки. При преимущественном расположении аваскулярных зон сетчатки на височной периферии в III зоне глазного дна наносится от 400 до 600 коагулятов. При большей протяженности патологических изменений коагуляты наносятся вкруговую в количестве 1000—1500.

Критическим является количество коагулятов более 1000. При этом возможны осложнения в виде выраженного травматического конъюнктивита (сочетание травматического и ожогового факторов), развития геморрагических осложнений (гифема, гемофтальм) и осложненной катаракты.

В послеоперационном периоде назначается местная противовоспалительная терапия: капли дексаметазона 0,1% 3—5 раз в день, антибиотики (флорсал 0,3%, тобрекс 0,3%, гентамицин 0,3%, левомицетин 0,25%) 3—5 раз в день в течение 10—14 дней. Возможно сочетание фиксированных комбинаций антибиотиков и дексаметазона.

Эффективность лазеркоагуляции оценивается через 7—10 дней. При прогрессировании процесса и неполной коагуляции аваскулярной сетчатки возможна повторная дополнительная лазеркоагуляция сетчатки.

Следует отметить, что при локализации патологического процесса в I зоне глазного дна с «плюс»-болезнью, данная методика (транссклеральная лазеркоагуляция сетчатки) неэффективна.

Поступила 01.07.13