

*Остроумов Е.Н.¹, Шумаков Д.В.¹ Голицын С.П.³, Котина Е.Д.², Гупало Е.М.³
Слободяник В.В.¹, Татиевская З.В.¹, Бабин А.В.²*

ТРАНСПЛАНТАЦИЯ СЕРДЦА ИЛИ РЕКОНСТРУКЦИЯ ЛЕВОГО ЖЕЛУДОЧКА У БОЛЬНОЙ ИШЕМИЧЕСКОЙ БОЛЕЗНЬЮ, ОСЛОЖНЕННОЙ СЕРДЕЧНОЙ НЕДОСТАТОЧНОСТЬЮ И ЭЛЕКТРИЧЕСКИМ ШТОРМОМ: РОЛЬ ТОМОСЦИНТИГРАФИИ С ФАЗОВЫМИ ИЗОБРАЖЕНИЯМИ

¹ФГУ "ФНЦ трансплантологии и искусственных органов им. академика В.И. Шумакова" Минздрава России, 123182, Москва, Россия;

²ГБОУ ВПО "Санкт-Петербургский государственный университет", 196105, Санкт-Петербург, Россия;

³ФБГУ "Российский кардиологический научно-производственный комплекс" Минздрава России, 121552, Москва, Россия

Для корреспонденции: *Остроумов Евгений Николаевич*, доктор мед. наук, профессор, врач-радиолог.

E-mail: oenmagadan@yandex.ru

Correspondence to: *Eugene Ostroumov*, MD, PhD, DSc, prof., radiologist. E-mail: oenmagadan@yandex.ru

♦ Лечение сердечной недостаточности ишемического генеза (ИСН) сегодня остается актуальной проблемой. Выводы авторитетных контролируемых и рандомизированных исследований, например таких, как STICH сегодня остаются неоднозначными. При отсутствии успеха современных терапевтических методов лечения ИСН становится неизбежным кардиохирургическое вмешательство, последним и радикальным этапом которого является трансплантация сердца.

Другим решением для больных с ИСН, формально подлежащих трансплантации сердца, может быть расширение традиционных методов кардиохирургии. Обсуждение роли ОФЭКТ в принятии решения о тактике лечения является целью данного исследования.

Для обсуждения такого решения вашему вниманию представляется случай, когда у больной с ИСН с имплантированным кардиовертером-дефибриллятором, продолжались ежедневные эпизоды желудочковой тахикардии (ЖТ) — электрический шторм (ЭШ). Больная получала антиаритмическую терапию, постоянную инфузию лидокаина внутривенно, что соответствует Status 1 по UNOS, и была госпитализирована в качестве реципиента на трансплантацию сердца. Однако результаты оценки миокарда методом ОФЭКТ, синхронизированной с ЭКГ с использованием фазовых изображений, привели к изменению решения на проведение органосохраняющей операции.

ОФЭКТ позволила:

- определить размеры и топографию трансмурального рубца — эта задача могла быть решена методом либо ОФЭКТ, либо МРТ. Но установленный ИКД был противопоказанием для выполнения МРТ. ОФЭКТ показала объем поражения 48%;
- оценить жизнеспособный миокард ЛЖ вне рубца — эта задача также могла быть решена методом либо ОФЭКТ, либо МРТ;
- определить топографию источников патологического ритма в желудочках — их визуализация была возможна с помощью фазовых изображений, которые мы получили при оценке результатов gated SPECT.

Больной выполнили превентивную постановку ВАБК, резекцию аневризмы ЛЖ, эндовентрикулопластику по Дору. В последующие месяцы наблюдений программных сбываний ИКД не произошло. Наблюдали стабильный синусовый ритм при стандартной ЭС и терапии амиодароном. КСО ЛЖ по данным ОФЭКТ снизился с 215 до 103 мл, а ФВ ЛЖ выросла с 23 до 34%. Шестиминутная пошаговая проба (6-минутный тест) составила 460 м.

Использование ОФЭКТ, синхронизированной с ЭКГ с использованием фазовых изображений, позволяет принять адекватное решение, что при выборе тактики лечения больных с ИСН, для которых выводы авторитетных контролируемых и рандомизированных исследований сегодня остаются неоднозначными.

Ключевые слова: ишемическая болезнь сердца; трансплантация; сердечная недостаточность; томосцинтиграфия

*Ostroumov E.N.¹, Shumakov D.V.¹, Golitsyn S.P.³, Kotina E.D.², Gupalo E.M.³,
Slobodiyani V.V.¹, Tatiyevskaya Z.V.¹, Babin A.V.²*

THE TRANSPLANTATION OF HEART OF RECONSTRUCTION OF LEFT VENTRICLE IN FEMALE PATIENT WITH ISCHEMIC HEART DISEASE COMPLICATED BY CARDIAC INSUFFICIENCY AND ELECTRIC STORM: THE ROLE OF TOMOSCINTIGRAPHY WITH PHASE IMAGES

¹The V.I. Shumakov federal research center of transplantology and artificial organs, Moscow, Russia;

²The St. Petersburg state university, St. Petersburg, Russia;

³The Russian cardiologic R&D production complex of Minzdrav of Russia, 121552, Moscow, Russia

♦ Nowadays, the treatment of cardiac insufficiency of ischemic genesis still is an actual problem. The conclusions of competent controlled and randomized studies such as for example STICH are still ambiguous. In case of absence of success of modern therapeutic methods of treatment of cardiac insufficiency of ischemic genesis the cardiosurgery interference becomes an inevitable occurrence. Its last and radical stage is transplantation of heart.

Another choice for patients with cardiac insufficiency of ischemic genesis formally liable to transplantation of heart can be extension of of traditional methods of cardiosurgery. The discussion of role of single-photon emission computed tomography in decision making concerning tactics of treatment is the purpose of study.

To discuss such kind of decision a specific case is proposed to attention of reader. The female patient with cardiac insufficiency of ischemic genesis with implanted cardioverter defibrillator suffered from continuing everyday episodes of ventricular tachycardia - electric storm. The patient received anti-arrhythmia therapy, permanent intravenous infusion of lidocaine that correspond Status 1 according UNOS. Then patient was hospitalized as a recipient for transplantation of heart. However, the

results of evaluation of myocardium applying technique of single-photon emission computed tomography synchronized with ECG and using phase images resulted in changing decision about carrying out of organ-preserving operation.

The application of single-photon emission computed tomography made it possible to determine size and topography of transmural scar. This task could be achieved either by technique of single-photon emission computed tomography or by MRI. But implanted cardioverter defibrillator was a contra-indication to MRI. The single-photon emission computed tomography revealed volume of affection equal to 48%. The task to evaluate viable myocardium outside scar also could be achieved either by technique of single-photon emission computed tomography or by MRI. The task to determine topography of sources of pathological rhythm in ventricles could be implemented through visualization using phase images obtained under evaluation of results of gated SPECT. The preventive installation of intra-aortic balloon counterpulsation, resection of aneurysm of left ventricle and endoventricular plastic by Dor was applied to patient. The follow-up months of monitoring detected no program triggering of implanted cardioverter defibrillator. The stable sinus rhythm was observed under standard extra systole and therapy with amiodarone. According data of single-photon emission computed tomography end-systolic volume of left ventricle decreased from 215 to 103 ml and ejection fraction of left ventricle increased from 23% to 34%. The six minute stepwise probe (6 minutes test) made up to 460 m.

The application of single-photon emission computed tomography synchronized with ECG and using phase images makes it possible to make an adequate decision in choosing tactics of treatment of patients with implanted cardioverter defibrillator for whom conclusions of competent controlled and randomized studies still are ambiguous.

Keywords: ischemic heart disease; transplantation; cardiac insufficiency; tomoscintigraphy

Лечение ишемической болезни сердца (ИБС), осложненной сердечной недостаточностью (СН), остается актуальной проблемой. При отсутствии успеха современных терапевтических методов лечения ИБС с СН становится неизбежным кардиохирургическое вмешательство, последним и радикальным этапом которого является трансплантация сердца.

Одна из главных проблем увеличения числа трансплантаций сердца — недостаток донорских органов. Для решения этой проблемы, с одной стороны, предпринимаются эффективные организационные меры [1], с другой — изучается возможность расширения критериев использования донорского сердца [2].

Другим решением для больных ИБС с СН, формально подлежащих трансплантации сердца, может быть расширение традиционных методов кардиохирургии. Для обсуждения такого решения вашему вниманию представляется случай, когда у больной с ишемической сердечной недостаточностью (ИСН) с имплантированным кардиовертером-дефибриллятором (ИКД) продолжались ежедневные, повторяющиеся несколько раз в сутки эпизоды желудочковой тахикардии (ЖТ) и фибрилляции желудочков (ФЖ) — электрический шторм (ЭШ). Больная получала антиаритмическую терапию (амиодарон, β -блокаторы), инфузию лидокаина внутривенно, что соответствует Status 1 по UNOS, и была госпитализирована в центр трансплантологии в качестве потенциального реципиента для трансплантации сердца. Однако после оценки методом сцинтиграфии размеров рубцового поражения и состояния миокарда, оставшегося жизнеспособным, было принято решение о выполнении органосохраняющей операции.

Б о л ь н а я С., 65 лет, с диагнозом ИБС. Атеросклероз аорты, брахиоцефальных и коронарных артерий. Постинфарктный кардиосклероз (инфаркт миокарда (ИМ) передней локализации в 2002 г., повторный ИМ передней локализации 05.07.2012). Аневризма левого желудочка (ЛЖ). Состояние после чрескожной транслуминальной коронарной ангиопластики (ЧТКА) со стентированием передней нисходящей артерии (ПНА) (стент Promus Element 2,75×38 мм). Состояние после ЧТКА со стентированием правой коронарной артерии (ПКА) (Promus Element 2,50×12 мм и 2,75×24 мм). Нарушение ритма сердца: пароксизмальная ЖТ. Имплантация двухкамерного ИКД "Maximo 11 DR D284 DRG". Гипертоническая болезнь III стадии, достигнутые целевые значения артериального давления (АД). IV уровень риска, недостаточность кровообращения (НК) 2А степени, II функциональный класс (ФК) (по NYHA). Поступила с жалобами на одышку при незначительной физической нагрузке, приступы сердцебиения,

купируемые разрядами дефибриллятора, резкую слабость.

Анамнез заболевания: в 2002 г. без предшествовавшего ангинозного анамнеза перенесла ИМ передней локализации. Летом 2012 г. перенесла повторный ИМ передней стенки, осложненный возникновением ЖТ, ритм был восстановлен разрядом дефибриллятора. Аневризма ЛЖ. Тогда же была выполнена операция стентирования ПНА (1 стент) и ПКА (2 стента). С начала октября 2012 г. у больной появились эпизоды сердцебиения, документированные на ЭКГ как пароксизмы ЖТ, длящиеся от нескольких минут до нескольких часов, сопровождаемые пресинкопальными состояниями, нарастающим одышкой. Больная находилась на лечении в РКНПК, где в связи с рецидивирующими пароксизмами ЖТ был имплантирован ИКД. С февраля 2013 г. вновь стали возникать эпизоды сердцебиения, купируемые ИКД (рис. 1). По этому поводу была госпитализирована в РКНПК, где при обследовании выявлено снижение фракции выброса левого желудочка (ФВ ЛЖ) до 25—30%, недостаточность митрального клапана 2—3 степени. Повторная коронарография новых изменений коронарного русла не выявила. Эпизоды ЖТ и ФЖ, купируемые разрядами ИКД (см. рис. 1), приобрели непрерывно рецидивирующее течение. Медикаментозная антиаритмическая терапия включала постоянный прием амиодарона, максимально переносимые дозы β -блокаторов, предприняты попытки подключения к терапии препаратов IV класса (дифенин), что, однако, не имело успеха. На фоне постоянной терапии амиодароном предпринимали попытки замены режима стимуляции.

С учетом неэффективности антиаритмической терапии и продолжающихся разрядов ИКД больная переведена в НЦТИО для решения вопроса о хирургическом лечении.

Из анамнеза жизни: туберкулез, гепатит, венерические заболевания отрицает. Вредные привычки отрицает. Аллергоanamнез: на гепатромбин, сульфаниламиды, венгер, де-нол-сыпь, омнипак-сыпь, повышение уровня трансаминаз.

При поступлении: состояние тяжелое. Телосложение нормостеническое. Кожные покровы и видимые слизистые оболочки обычной окраски и влажности, чистые, теплые. Периферических отеков нет. В легких дыхание везикулярное, проводится во все отделы. Тоны сердца приглушены, ритм правильный, частота сердечных сокращений (ЧСС) 62 уд/мин. Пульс удовлетворительного наполнения и напряжения, одинаковый на обеих лучевых артериях. АД 110/70 мм рт. ст. Живот не вздут, мягкий, при пальпации безболезненный. Печень по краю реберной дуги. Симптом поколачивания по поясничной

области отрицательный с обеих сторон. Мочеиспускание свободное, безболезненное.

На ЭКГ (рис. 2) электростимуляция предсердий (артифициальный ритм, навязанный ИКД), ЧСС 70 уд/мин, рубцовое поражение миокарда переднеперегородочной области с признаками аневризмы.

ЭхоКГ: аорта (Ао) 3,6 см, левое предсердие (ЛП) 4,6 см (4,3×6,4 см), правый желудочек (ПЖ) 2,8 см, межжелудочковая перегородка (МЖП) 0,7 см, задняя стенка (ЗСт) 1,1 см, левый желудочек (ЛЖ): конечный диастолический размер (КДР) 5,8 см, конечный систолический размер (КСР) 4,3 см, конечный диастолический объем (КДО) 163 мл, конечный систолический объем (КСО) 82 мл, ударный объем (УО) 81 мл, фракция изгнания (ФИ) 48%. По формуле площадь—длина КДО 268 мл, КСО 180 мл, УО 88 мл, ФИ 32%. Жидкости в полости перикарда нет. Акинезия переднего, перегородочного сегментов на уровне средней трети, дискинезия всех верхушечных сегментов. Аортальный клапан — створки уплотнены, пиковый градиент 7 мм рт. ст., регургитация 0—I степени. Митральный клапан — створки уплотнены, регургитация I+ степени, трикуспидальный клапан без особенностей, регургитация I степени. Давление в легочной артерии (ЛА) 36 мм рт. ст. систолическое.

Коронароангиография: тип кровоснабжения правый. Ствол левой коронарной артерии (ЛКА) не изменен. Передняя межжелудочковая ветвь (ПМЖВ) — стент в проксимальной трети проходим, далее без гемодинамически значимых стенозов. Огибающая ветвь (ОВ) — стеноз 2—3 степени на границе проксимальной и средней трети. ПКА — стент в проксимальной трети проходим, далее без гемодинамически значимых стенозов. На рентгеноконтрастной вентрикулограмме передне-верхушечная аневризма ЛЖ.

Оценка центральной гемодинамики: АД 105/54 мм рт. ст., ЧСС 70 уд/мин. Давление в легочной артерии (ДЛА) 17/9/5 мм рт. ст. Давление заклинивания легочных капилляров (ДЗЛК) 5 мм рт. ст. Давление в правом предсердии (ДПП) 3 мм рт. ст., сердечный индекс (СИ) 2,01 л/мин/м², транспульмональный градиент (ТПГ) 4 мм рт. ст.

В качестве реципиента для трансплантации сердца больная находится на антиаритмической терапии — постоянной инфузии лидокаина внутривенно, что соответствует Status I по UNOS.

Синхронизированная с ЭКГ однофотонная эмиссионная компьютерная томосцинтиграфия (ОФЭКТ): на томосцинтиграммах визуализируется миокард увеличенного ЛЖ (КДО 290 мл) с зоной отсутствия перфузии на верхушке с распространением по передней стенке. Умеренное снижение перфузии задней стенки. Акинез в зонах нарушения перфузии. Боковая и задняя стенки сохранены и функционируют. ФВ ЛЖ 24%. Картина передневерхушечной фиброзно-мышечной аневризмы ЛЖ. Объем поражения миокарда до 61% (рис. 3 на 3-й полосе обложки).

Результаты ОФЭКТ (см. рис. 3) позволяли кардиохирургам планировать объем вмешательства. Они дали возможность визуализировать не только топографию и размеры трансмурального рубца, подлежащего резекции, но и размеры оставшегося миокарда.

Кроме того, при анализе фазовых изображений ЛЖ обнаружены множественные разрозненные очаги патологической асинхронии внутри аневризмы. Гетерогенные особенности этих очагов у больной с ЭШ позволяли рассматривать их как вероятные источники желудочковой аритмии. Такая возможность была показана нами ранее с помощью таких же фазовых изображений для

топической диагностики синдрома Вольфа—Паркинсона—Уайта и источников патологических ритмов в желудочках [3].

На рис. 4 (на 3-й полосе обложки; пункт I — до резекции аневризмы) очаги асинхронии указаны стрелками на изображении в).

Такое расположение очагов патологической асинхронии давало основание надеяться на то, что источники ЖТ будут удалены при резекции аневризмы.

По результатам проведенных инструментальных исследований, оценки клинического состояния, анамнеза заболевания пациентке была показана операция трансплантации сердца. Однако миокард задней и боковой стенок, находящихся вне аневризмы, был сохранен и функционировал (см. рис. 3, 4), а резекция аневризмы могла избавить больную от источников ЖТ. Поэтому было решено выполнить резекцию аневризмы с использованием системы механической поддержки кровообращения (внутриаортальная баллонная контрпульсация — ВАБК) в связи с высоким риском операции.

В мае 2013 г. больной произведена превентивная постановка системы ВАБК, резекция аневризмы ЛЖ, эндовентрикулопластика по Дору в условиях искусственного кровообращения (ИК).

В раннем послеоперационном периоде отмечены явления СН, потребовавшие применения катехоламинов, работы ВАБК 1:1, сосудистая недостаточность, требовавшая введения вазопрессоров. На фоне терапии состояние пациентки стабилизировалось. На 5-е сутки после операции она была переведена из отделения реанимации в хирургическое отделение. В отделении проведена терапия: антибактериальная (сульперазон, микофлюкан), гастропротекторная (квamatел), противовоспалительная (вольтарен), витаминами группы В. Больная получала ацетилсалициловую кислоту, бисопролол, фурагин; проведен курс ранней реабилитации (аэрозольтерапия, массаж грудной клетки). После операции рана зажила первичным натяжением без признаков септического воспаления. Рецидивов ЖТ не отмечали.

В относительно удовлетворительном состоянии больная С. выписана под наблюдение кардиолога с рекомендацией долечивания в стационаре кардиологического профиля по месту жительства.

При выписке: ЭКГ: ритм синусовый, ЧСС 93 уд/мин, интервалы P—Q 0,16, QRS 0,15, Q—T 0,40.

ЭхоКГ: визуализация из положения лежа на спине. ЛП размером 4,5×6,2 см, ПЖ 2,3 см, ЛЖ: на уровне средней трети КДР 6,0 см, КСР 5,0 см, КДО 177 мл, КСО 116 мл, УО 61 мл, ФВ 40%. Заплата в области верхушки. Жидкости в полости перикарда нет. Акинезия верхушечных сегментов. Аортальный клапан без особенностей. Митральный клапан — краевое уплотнение створок, регургитация в ЛП 2+ степени. Трикуспидальный клапан — створки тонкие, регургитация 0—I степени. Давление в ЛА 28 мм рт. ст.

ОФЭКТ: по сравнению с результатами от 09.04.2013 значительное уменьшение полости ЛЖ (КДО с 290 до 198 мл), ФВ ЛЖ 24%. Очаги патологической асинхронии внутри аневризмы исчезли. Тем не менее два фокуса патологической асинхронности, расположенные в переднебоковой стенке, еще присутствовали (см. рис. 4, исследование II, изображение в).

В июле 2013 г., несмотря на продолжение терапии амиодароном, вновь возникли 4 пароксизма ЖТ, купированные ИКД. Пациентке была выполнена радиочастотная абляция (РЧА) участка в передней стенке ЛЖ с задержкой электрической активации, выявленного в ходе электрофизиологического картирования.

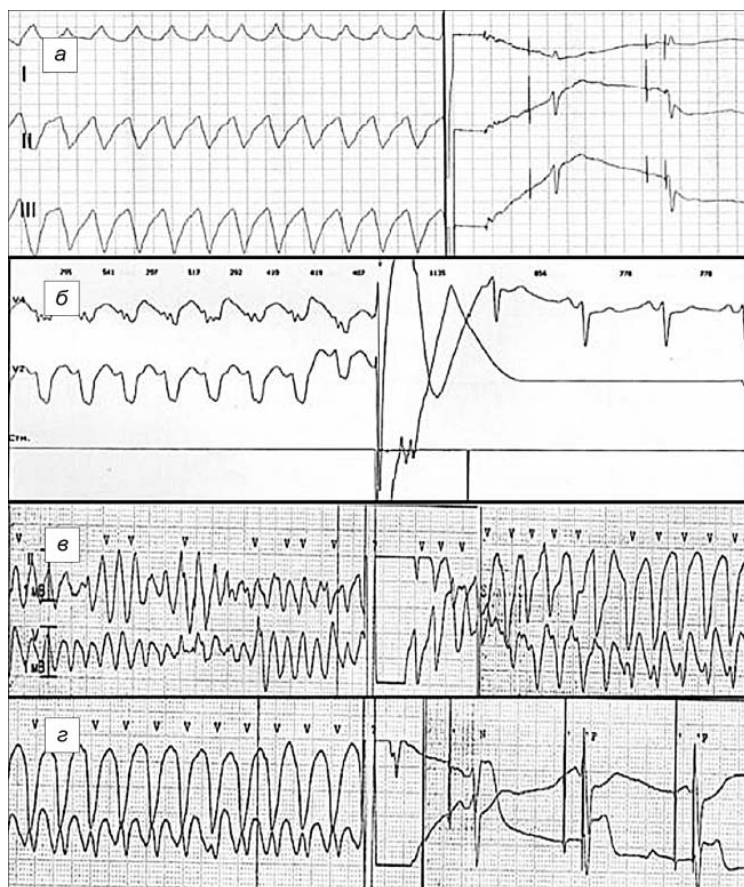

Рис. 1. ЭКГ с эпизодом мономорфной ЖТ.

а, б — примеры успешного лечения ЖТ разрядом ИКД; *в, г* — продолжающаяся запись: разряд ИКД трансформировал ФЖ в трепетание желудочков, купированное разрядом ИКД.

В последующие 5 мес наблюдения разряды ИКД не возникали, у пациентки регистрировался стабильный синусовый ритм с ЧСС 90 уд/мин, в качестве антиаритмического лечения продолжалась терапия амиодароном и бисопрололом. Повторная ОФЭКТ показала, что два ранее наблюдаемых фокуса патологической асинхронии в переднебоковой стенке сохраняли ту же топографию, но изменили свои временные характеристики (см. рис. 4, исследование III, изменения временных характеристик от исследования II к исследованию III указаны стрелками на изображениях *в* и *г*).

Спустя 10 мес при следующем обследовании разряды ИКД не возникали.

ЭхоКГ: Ао 2,9 см, ЛП 4,3×6,0 см, ПЖ 2,5 см, правое предсердие (ПП) 4,5×6,0 см, МЖП 1,15 см, ЗСт 1,1 см, ЛЖ: КДР 6,6 см, КСР 4,8 см, КДО 225 мл, КСО 109 мл, УО 116 мл, ФВ 50%. По формуле площадь—длина КДО 230 мл, КСО 125 мл, УО 105 мл, ФВ 45%. Диффузный гипокинез и парадоксальное движение МЖП. Аортальный клапан уплотнен, пиковый градиент 10 мм рт. ст., регургитация 0—I степени. Митральный клапан — регургитация 0—I степени. Трикуспидальный клапан без особенностей. Давление в ЛА 28 мм рт. ст.

Проведен тест 6-минутной ходьбы. Толерантность к физической нагрузке соответствует I функциональному классу (ФК) по NYHA (460 м).

В соответствии с докладом Целевой группы ACCF/АНА/АСР/HFSA/ISHLT по ведению больных в поздних стадиях СН и сердечной трансплантации рецидивирующая симптоматическая желудочковая аритмия, рефрактерная ко всем видам терапии, включая ИКД, является абсолютным показанием к транс-

плантации сердца [4]. Эти выводы согласуются с результатами субисследования MADIT-II, в котором у пациентов, страдавших ЭШ, риск внезапной сердечной смерти (ВСС) оказался в 7,4 раза выше, чем у больных без ЭШ [5].

В том же докладе Целевой группы подчеркивается, что при выборе между трансплантацией сердца, медикаментозным лечением и различными типами хирургического вмешательства должны быть использованы результаты тестирования для тщательной оценки и выявления потенциальных причин обратимой (или необратимой) СН. Поэтому в случае ИБС с СН оценка жизнеспособного миокарда, включая использование разных методов его изображения, оценку целостности клеточных мембран и сократительного резерва с помощью ОФЭКТ, синхронизированной с ЭКГ, может иметь решающее значение для выбора тактики лечения.

В последних рекомендациях по реваскуляризации миокарда также отмечено, что у больных с хронической ИБС с СН при выборе тактики лечения целесообразно руководствоваться неинвазивной оценкой жизнеспособности миокарда [6].

Однако эти рекомендации противоречат выводу последнего рандомизированного контролируемого исследования STICH (Surgical Treatment for Ischemic Heart Failure), в котором проверялась гипотеза о том, что у пациентов с ИБС и СН проведение коронарного шунтирования (КШ), дополненное хирургической реконструкцией ЛЖ, приведет к лучшим отдаленным клиническим результатам, чем только традиционное КШ. Авторы STICH отметили, что результаты реконструкции ЛЖ не зависят от жизнеспособности миокарда и не отличаются от результатов реваскуляризации, выполненной без реконструкции ЛЖ [7].

У врача, пользующегося в повседневной клинической работе данными, полученными в клинических исследованиях, и знающего силу доказательной медицины, возникает вопрос: "Кому верить?"

В исследовании STICH, включившем в общей сложности 1221 больного с хронической ИСН, приняли участие 99 исследовательских центров из 22 стран. Между тем обследовали на наличие жизнеспособного миокарда только 601 пациента. Решение о том, кого надо направлять на оценку жизнеспособности, а кого — нет, принималось по усмотрению врача. Главным критерием STICH при отборе больных ИБС с СН на дополнительную к аортокоронарному шунтированию (АШК) хирургическую реконструкцию ЛЖ было наличие доминирующей акинезии или дискинезии, взбухание передней стенки ЛЖ.

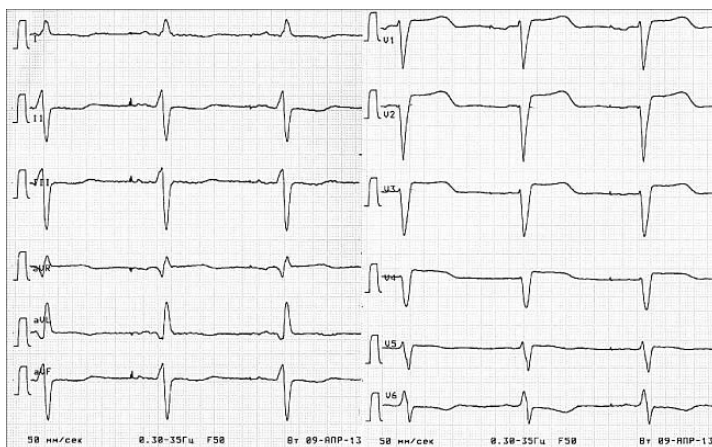


Рис. 2. ЭКГ больной С.

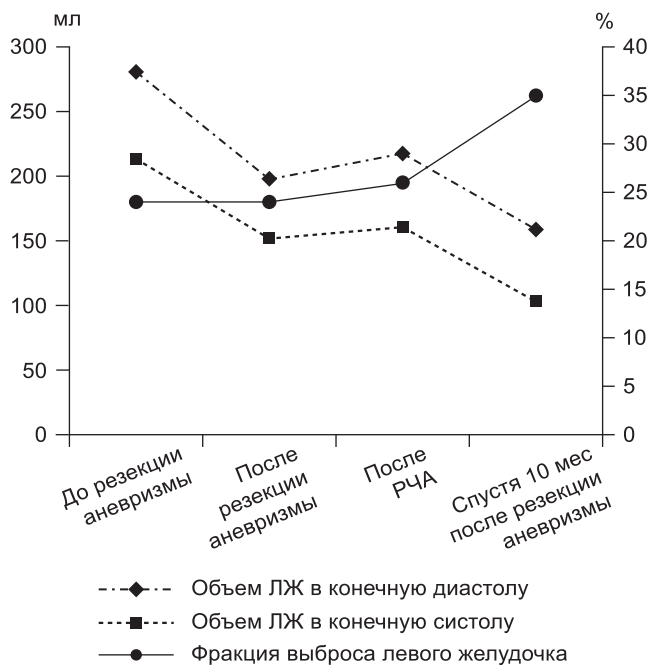


Рис. 5. Изменения объемов и ФВ ЛЖ по результатам ОФЭКТ.

Подобные показания к хирургической реконструкции ЛЖ (РЛЖ) вызвали протест у самых известных специалистов по такому методу лечения [8, 9]. Поскольку критериев оценки размеров рубца в STICH не было предусмотрено, оппоненты протестовали против того, что реваскуляризация может влиять на очаги кардиосклероза, когда речь идет о рубце, занимающем 40% или более площади желудочка. В самом деле, заставить сокращаться трансмуральные рубцы пока еще никто не сумел.

Vincent Dog, чьим именем назван наиболее используемый способ РЛЖ у больных хронической ИБС с СН, подчеркивает, что РЛЖ никогда не была предложена в качестве техники, необходимой для ограничения передневерхушечных выбуханий. РЛЖ предназначается только больным с наличием очагового трансмурального кардиосклероза передней стенки размером не менее 30—35% площади стенки желудочка [10].

Не могли обойти стороной результаты STICH и авторы рекомендаций по реваскуляризации миокарда Европейского общества кардиологов. "Целесообразность данного вмешательства необходимо оценивать индивидуально на основании симптомов (проявления сердечной недостаточности должны быть более выраженными, чем стенокардия), измерения объемов ЛЖ, степени распространенности рубцовых изменений в миокарде. Операция должна проводиться только опытными специалистами" [6].

Если в опыте Vincent Dog мало кто сомневается, то кто из отечественных специалистов согласится с тем, что он не опытен? Какой же это документ доказательной медицины, если он приводит нас к индивидуальной оценке, основанной на личном опыте? В чем его доказательность? Что делать врачу, пользующемуся в повседневной клинической работе результатами STICH?

Формально наша больная была внесена в лист ожидания трансплантации сердца. Однако результаты оценки миокарда методом ОФЭКТ, синхронизированной с ЭКГ, с использованием фазовых изображений позволили изменить принятое решение на проведение органосохраняющей операции. Какую информацию привнесла ОФЭКТ для изменения тактики в нашем случае?

По мнению оппонентов STICH, для выбора тактики хирургического лечения в данном случае было необходимо:

- определить размеры и топографию трансмурального рубца — эта задача могла быть решена методом либо ОФЭКТ, либо МРТ [8]. Однако установленный ИКД исключал возможность выполнения МРТ. ОФЭКТ показала объем поражения 48%;

- оценить жизнеспособный миокард ЛЖ вне рубца [10]. Протяженность сохранного миокарда в стенках ЛЖ представлена на рис. 3 (см. на 3-й полосе обложки).

Соответственно требованию оппонентов STICH использование ОФЭКТ, синхронизированной с ЭКГ, позволило нам описать не только размеры, топографию и глубину очагового повреждения миокарда в зоне аневризмы, но и оценить размеры и состояние миокарда, оставшегося без значимых очаговых изменений [8—11].

Дополнение результатов ОФЭКТ фазовыми изображениями позволило обнаружить множественные разрозненные очаги патологической асинхронии внутри аневризмы, которые у больной с ЭШ могли быть вероятными источниками желудочковой аритмии. Этот последний критерий был важен в нашем случае, поскольку именно резистивный к лечению ЭШ был главным аргументом в пользу трансплантации сердца.

Устранение постоянных приступов желудочковой аритмии после резекции аневризмы, а также полное их исчезновение после РЧА, выполненной спустя 2 мес после реконструкции ЛЖ в связи с повторным срабатыванием ИКД, подтвердили наше предположение. В последующие 5 мес программных срабатываний ИКД не произошло. Более того, через 10 мес после резекции аневризмы размеры полости ЛЖ уменьшились вдвое, что сопровождалось ростом ФВ ЛЖ и возросшей функциональной активности у нашей пациентки (рис. 5).

Поскольку наш опыт работы с фазовыми изображениями превышает более 20 лет [3], он соответствует ранее цитированным рекомендациям [6]. К тому же подобный случай уже был описан нами ранее [13]. Однако особенность данного случая состоит в том, что впервые визуально представлены очаги асинхронии, отражающие топографию предсокращения при ЭШ до резекции аневризмы, после ее резекции и после успешной РЧА, методом визуализации собственно миокарда, перфузионной ОФЭКТ [13].

В целом рассмотрение этого случая характеризует противоречия между разными документами доказательной медицины, направленными на решение пусть только одной, но крайне важной, проблемы. Это проблема выбора тактики лечения больных с ИСН [4, 6—11].

Мы были вынуждены руководствоваться не верой в результаты этого исследования, а знаниями патофизиологии, высказанными Vincent Dog и его единомышленниками при обсуждении результатов STICH [8]. Эти знания и использование соответствующих им методов визуализации миокарда позволили успешно выполнить органосохраняющую операцию.

Наш случай свидетельствует о том, что при выборе тактики лечения конкретного больного с ИСН важно критически подходить к результатам даже самых авторитетных контролируемых рандомизированных исследований.

ЛИТЕРАТУРА

1. Готье С.В., Хомяков С.М. Обоснование рационального числа центров трансплантации и донорских баз в Российской Федерации, их географии и номенклатуры. *Вестник трансплантологии и искусственных органов*. 2013; 15(4): 5—15.
2. Попцов В.Н., Спирина Е.А., Пчельников В.В. и др. Периоперационный период при трансплантации сердца с выраженной гипертрофией миокарда левого желудочка. *Вестник трансплантологии и искусственных органов*. 2012; 14(2): 6—14.

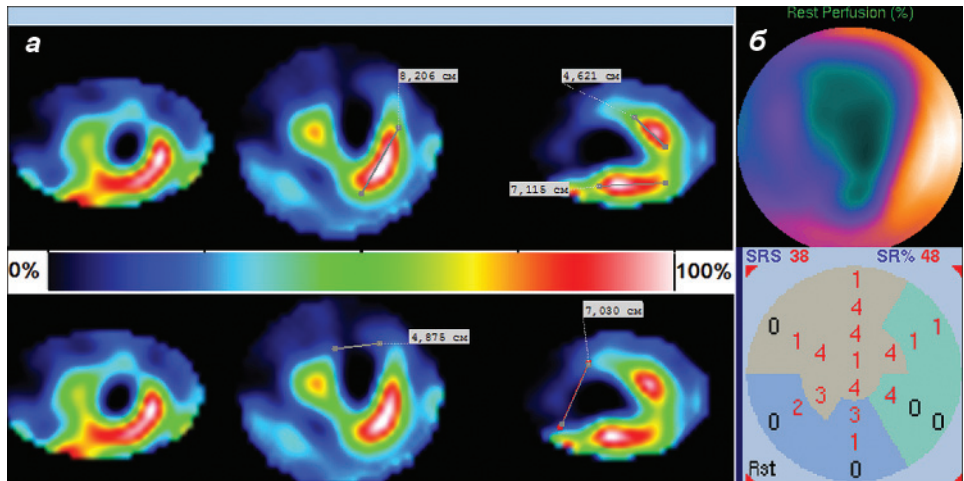
3. Остроумов Е.Н., Сергиенко В.Б., Голицын С.П. и др. Применение фазовых изображений в радионуклидной вентрикулографии для топической диагностики синдрома Вольфа—Паркинсона—Уайта и источников патологических ритмов в желудочках. *Кардиология*. 1990; 2: 12—6.
4. Francis G.S., Greenberg B.H., Hsu D.T. et al. ACCF/AHA/ACP/HFSA/ISHLT 2010 clinical competence statement on management of patients with advanced heart failure and cardiac transplant. *Circulation*. 2010; 122: 644—72.
5. Sesselberg H.W., Moss A.J., McNitt S. et al. MADIT-II Research Group. Ventricular arrhythmia storms in postinfarction patients with implantable defibrillators for primary prevention indications: a MADIT-II substudy. *Heart Rhythm*. 2007; 4: 1395—402.
6. The Task Force on Myocardial Revascularization of the European Society of Cardiology (ESC) and the European Association for Cardio-Thoracic Surgery (EACTS) Developed with the special contribution of the European Association for Percutaneous Cardiovascular Interventions (EAPCI) Guidelines on myocardial revascularization. *Eur. J. Cardiothorac. Surg.* 2010; 38: 1—52.
7. Jones R.H., Velazquez E.J., Michler R.E. et al. Coronary bypass surgery with or without surgical ventricular reconstruction. *N. Engl. J. Med.* 2009; 360: 1705—17.
8. Dor V., Civaia F., Alexandrescu C. et al. Favorable effects of left ventricular reconstruction in patients excluded from the Surgical Treatments for Ischemic Heart Failure (STICH) trial. *J. Thorac. Cardiovasc. Surg.* 2011; 141: 905—16.
9. Buckberg G.D. Outcomes of left ventricular reconstruction when established parameters are followed, and subsequent questions. *Eur. J. Cardio-Thorac. Surg.* 2012; 42: 393—7.
10. Buckberg G.D., Athanasuleas C.L. Decision making in ischemic cardiomyopathy: is the Cleveland clinic model valid? *J. Thorac. Cardiovasc. Surg.* 2010; 140: 1203—5.
11. Сайфуллина Г.Б., Садыков А.Р., Ибатуллин М.М., Остроумов Е.Н., Панасюк М.В. Роль ЭКГ-синхронизированной однофотонной эмиссионной компьютерной томографии в определении объема хирургического лечения больных ишемической болезнью сердца с постинфарктным кардиосклерозом, осложненной систолической дисфункцией левого желудочка. *Грудная и сердечно-сосудистая хирургия*. 2014; 1: 32—40.
12. Шумаков В.И., Остроумов Е.Н. *Радионуклидные методы диагностики в клинике ишемической болезни и трансплантации сердца*. М.: Дрофа; 2003.
13. Chen C., Li D., Miao C. et al. LV dyssynchrony as assessed by phase analysis of gated SPECT myocardial perfusion imaging in patients with Wolff—Parkinson—White syndrome. *Eur. J. Nucl. Med. Mol. Imag.* 2012; 39: 1191—8.
1. Got'e S.V., Khomyakov S.M. Justification of the rational number of the centers of transplantation in the Russian Federation, their geography and nomenclatures. *Vestnik transplantologii i iskusstvennykh organov*. 2013; 15(4): 5—15. (in Russian)
2. Poptsov V.N., Spirina E.A., Pchelnikov V.V. et al. Perioperative period following heart transplantation with severe left ventricular hypertrophy. *Vestnik transplantologii i iskusstvennykh organov*. 2012; 14(2): 6—14. (in Russian)
3. Ostroumov E.N., Sergienko V.B., Golitsyn S.P. et al. The use of the phase images in radionuclide ventriculography for topical diagnosis Wolff—Parkinson—White and sources of pathological rhythms in the ventricles. *Kardiologiya*. 1990; 2: 12—6. (in Russian)
4. Francis G.S., Greenberg B.H., Hsu D.T. et al. ACCF/AHA/ACP/HFSA/ISHLT 2010 clinical competence statement on management of patients with advanced heart failure and cardiac transplant. *Circulation*. 2010; 122: 644—72.
5. Sesselberg H.W., Moss A.J., McNitt S. et al. MADIT-II Research Group. Ventricular arrhythmia storms in postinfarction patients with implantable defibrillators for primary prevention indications: a MADIT-II substudy. *Heart Rhythm*. 2007; 4: 1395—402.
6. The Task Force on Myocardial Revascularization of the European Society of Cardiology (ESC) and the European Association for Cardio-Thoracic Surgery (EACTS) Developed with the special contribution of the European Association for Percutaneous Cardiovascular Interventions (EAPCI) Guidelines on myocardial revascularization. *Eur. J. Cardiothorac. Surg.* 2010; 38: 1—52.
7. Jones R.H., Velazquez E.J., Michler R.E. et al. Coronary bypass surgery with or without surgical ventricular reconstruction. *N. Engl. J. Med.* 2009; 360: 1705—17.
8. Dor V., Civaia F., Alexandrescu C. et al. Favorable effects of left ventricular reconstruction in patients excluded from the Surgical Treatments for Ischemic Heart Failure (STICH) trial. *J. Thorac. Cardiovasc. Surg.* 2011; 141: 905—16.
9. Buckberg G.D. Outcomes of left ventricular reconstruction when established parameters are followed, and subsequent questions. *Eur. J. Cardio-Thorac. Surg.* 2012; 42: 393—7.
10. Buckberg G.D., Athanasuleas C.L. Decision making in ischemic cardiomyopathy: is the Cleveland clinic model valid? *J. Thorac. Cardiovasc. Surg.* 2010; 140: 1203—5.
11. Sayfullina G.B., Sadykov A.R., Ibatullin M.M., Ostroumov E.N., Panasyuk M.V. The role of the ecg-gated single-photon emission computed tomography in determination of the extent of surgery in ischemic heart disease patients with postinfarction cardiosclerosis, complicated with left ventricular dysfunction. *Grudnaya i serdechno-sosudistaya khirurgiya*. 2014; 1: 32—40. (in Russian)
12. Shumakov V.I., Ostroumov E.N. *Radionuclide Diagnosis in Clinical Coronary Artery Disease and Heart Transplantation. [Radionuklidnye metody diagnostiki v klinike ishemicheskoy bolezni i transplantatsii serdtsa]*. Moscow: Drofa; 2003. (in Russian)
13. Chen C., Li D., Miao C. et al. LV dyssynchrony as assessed by phase analysis of gated SPECT myocardial perfusion imaging in patients with Wolff—Parkinson—White syndrome. *Eur. J. Nucl. Med. Mol. Imag.* 2012; 39: 1191—8.

REFERENCES

Поступила 30.05.14
Received 30.05.14



К статье Е.Н. Остроумова
и соавт.



▲ Рис. 3. Оценка размеров жизнеспособного миокарда и очагового кардиосклероза.

a — срединные срезы изображений миокарда в трех стандартных проекциях. Протяженность сохранного миокарда в стенках ЛЖ (в см). Оставшийся миокард боковой стенки — 8,2 см, задней — 7,1 см, базальные отделы передней стенки — 4,6 см; *b* — размеры очагового кардиосклероза по пятибалльной шкале score 38, или 48%.

◀ Рис. 4. Изображения миокарда на ОФЭКТ.

Последовательно представлены исследования: I — изображения до резекции аневризмы, II — после резекции аневризмы, III — после РЧА. В каждом исследовании в форме “бычьего глаза” показаны: *a* — изображения перфузии ЛЖ, *b* — изображения движения стенки ЛЖ, *в* — фазовые изображения, *г* — гистограмма фазового изображения. Под ним — ЭКГ, соответствующая гистограмме фазового изображения.

К статье Г.М. Савельевой и соавт.

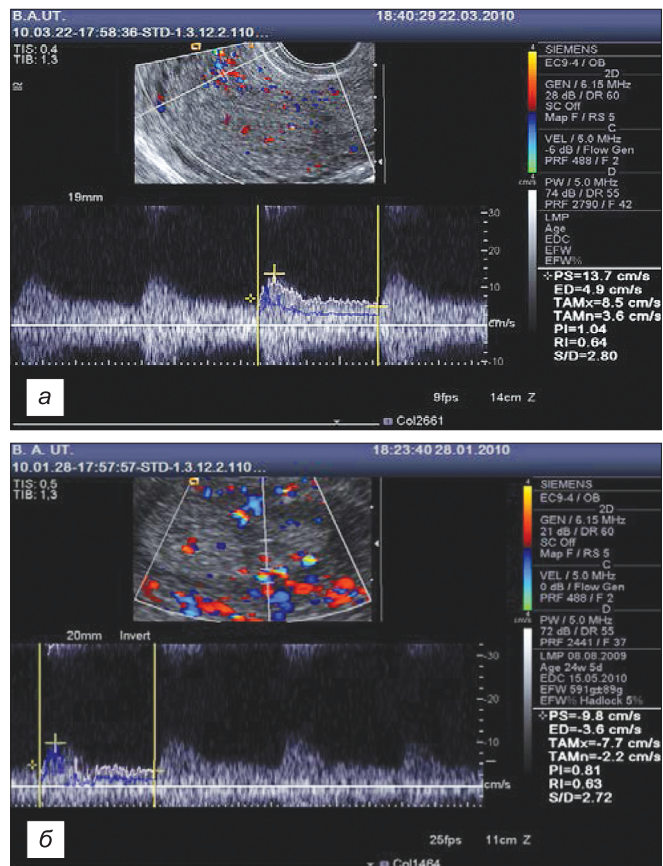
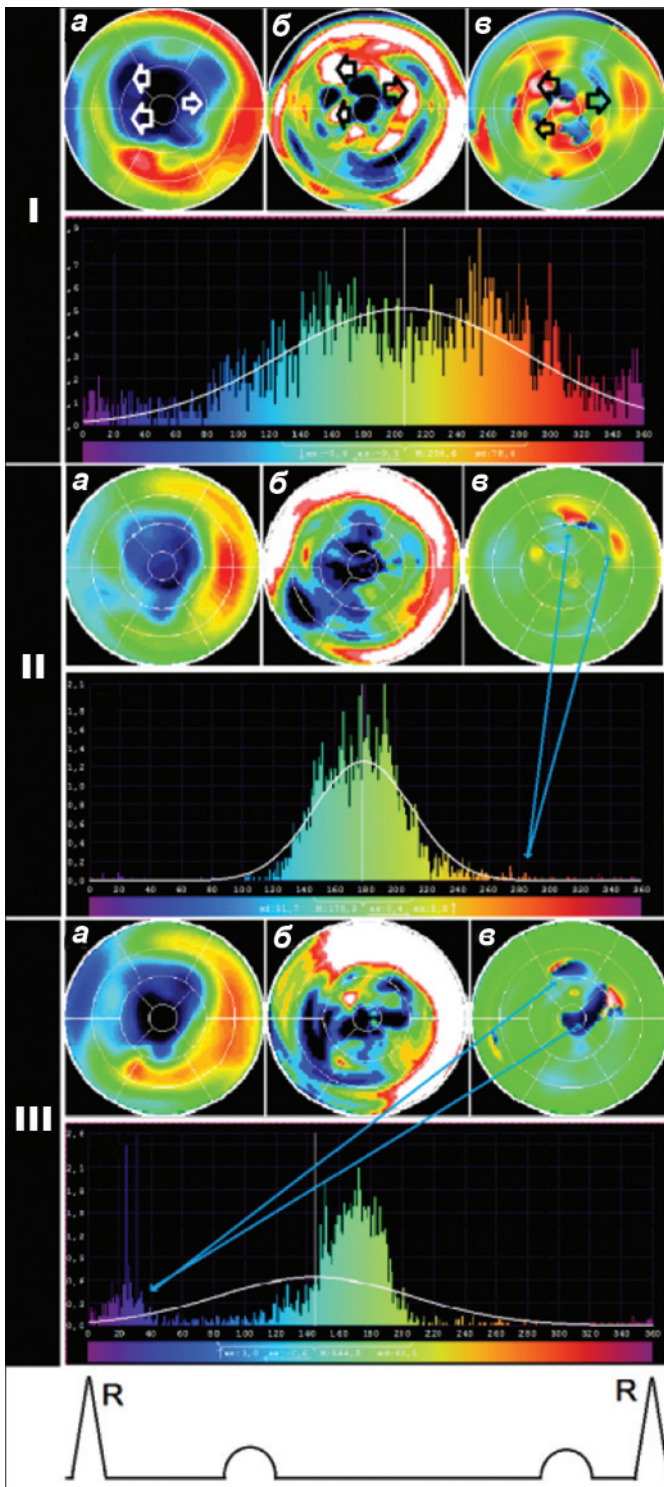


Рис. 5. Внутримышечная перфузия до (*a*) и после (*b*) ПП.