

# Трансанальная эндоскопическая хирургия в лечении опухолей прямой кишки

КИТ О. И., ГЕВОРКЯН Ю. А., СОЛДАТКИНА Н. В., ГРЕЧКИН Ф. Н., ХАРАГЕЗОВ Д. А.

## Тезисы:

**Актуальность.** Для лечения доброкачественных и злокачественных опухолей прямой кишки применяется эндоскопическая электроэксцизия через колоноскоп, трансанальное удаление опухолей, а также и их трансабдоминальное удаление. Эти методы имеют как определенные преимущества и показания, так и ограничения и недостатки. Приоритеты современной онкологии в разработке органосохраняющих методов лечения привели к появлению метода трансанальной эндоскопической хирургии. Полный визуальный контроль и микрохирургическая техника обеспечивают возможность прецизионного удаления опухолей п-блоком с адекватными латеральными границами, с возможностью иссечения на всю толщину стенки кишки.

**Цель работы.** Оценить результаты трансанального эндоскопического удаления опухолей прямой кишки.

**Материалы и методы.** 46 больных, оперированных методом трансанальной эндоскопической хирургии по поводу аденом и начальных форм рака прямой кишки. Опухоли располагались на расстоянии от 3 до 13 см от зубчатой линии, их размер был от 1,2 до 5 см, у 85% опухолей было широкое основание. Полностенному удалению подвергались полипы прямой кишки (65%), удаление опухоли вместе с подлежащей мезоректальной клетчаткой осуществлялось при полипах с признаками малигнизации, начальном раке прямой кишки (35%). Послеоперационное патоморфологическое исследование у 15% больных в аденомах прямой кишки выявило участки аденокарциномы in situ.

**Результаты:** Послеоперационные осложнения развились у 3 больных (6,5%). В 2 случаях возникла фебрильная температурная реакция. В 1 случае наблюдалось кишечное кровотечение, остановленное консервативными мероприятиями. Больные находятся под наблюдением от 3 месяцев до 2 лет. За время наблюдения рецидив опухоли прямой кишки выявлен у 2 больных (4,3%) через 10–14 месяцев после операции. Трансанальное эндохирургическое вмешательство на прямой кишке не оказало существенного влияния на функцию прямой кишки.

**Заключение.** Описанные возможности позволяют рекомендовать данный метод к широкому внедрению в хирургическую практику. На основании полученных результатов можно заключить, что трансанальное эндоскопическое удаление опухолей вполне может стать методом выбора у больных с начальными формами рака прямой кишки.

**Ключевые слова:** опухоли прямой кишки, трансанальная эндоскопическая микрохирургия

## Контактная информация:

**Кит Олег Иванович**, Федеральное государственное бюджетное учреждение «Ростовский научно-исследовательский онкологический институт» Министерства здравоохранения Российской Федерации

**Геворкян Юрий Артушевич**, Федеральное государственное бюджетное учреждение «Ростовский научно-исследовательский онкологический институт» Министерства здравоохранения Российской Федерации

**Солдаткина Наталья Васильевна**, Федеральное государственное бюджетное учреждение «Ростовский научно-исследовательский онкологический институт» Министерства здравоохранения Российской Федерации

**Гречкин Федор Николаевич**, Федеральное государственное бюджетное учреждение «Ростовский научно-исследовательский онкологический институт» Министерства здравоохранения Российской Федерации

**Харагезов Дмитрий Акимович**, Федеральное государственное бюджетное учреждение «Ростовский научно-исследовательский онкологический институт» Министерства здравоохранения Российской Федерации

Snv-rnioi@yandex.ru, +7–918–545–3004 (Солдаткина Наталья Васильевна)

Kit O. I., Gevorkyan Y. A., Soldatkina N. V., Grechkin F. N., Kharagezov D. A.

Среди всех заболеваний прямой кишки самыми распространенными являются доброкачественные и злокачественные опухоли, причем их частота имеет тенденцию к росту. Так, в настоящее время в России частота аденоматозных полипов и ворсинчатых опухолей прямой кишки составляет 10–15% от всех заболеваний прямой кишки, а рака прямой кишки — 45% среди всех опухолей кишечника. Актуальность вопроса доброкачественных опухолей прямой кишки обусловлена не только большой частотой распространения, но и высокой частотой их малигнизации. Проведенными фундаментальными

и клиническими исследованиями установлено, что большинство злокачественных опухолей прямой кишки возникает в аденоматозных полипах и ворсинчатых опухолях (Одарюк Т. С. и соавт., 2005). В 10,6% удаленных аденомах прямой кишки и в 27% удаленных ворсинчатых опухолей послеоперационное патоморфологическое исследование обнаруживает очаги малигнизации (Черниковский И. Л., 2008).

В недалеком прошлом для лечения опухолей прямой кишки используется эндоскопическая электроэксцизия через колоноскоп, метод трансанального удаления

Таблица 1. Преимущества и недостатки основных методов лечения опухолей прямой кишки

Методы	Преимущества	Недостатки
Эндоскопическая электроэксцизия через колоноскоп	1. Небольшое число осложнений 2. Хорошие функциональные результаты 3. Возможность выполнения манипуляций в амбулаторном режиме 4. Метод является конечным при удалении небольших аденом. (Яицкий Н. А. и соавт., 2004; Черниковский И. Л., 2008; Шельгин Ю. А. и соавт., 2013)	1. Возможности метода ограничены при аденомах нижеампулярного отдела прямой кишки и анального канала 2. Метод не рекомендуется при больших аденомах (более 3 см в диаметре), особенно на широком основании, стелющихся и малигнизированных (Сорокин Е. В., 2004; Захараш М. П., 2006; Шельгин Ю. А. и соавт., 2011, 2013; Swanstrom L. L. et al., 1997)
Трансанальное удаление опухолей	Органосохраняющий характер вмешательства (Шельгин Ю. А. и соавт., 2013)	1. Метод ограничен опухолями вблизи аноректальной линии 1. Относительно большое число осложнений – 14,9%, 3. высокая частота рецидивов – 12–41,6% (Воробьев Г. И. и соавт., 2005; Васильев С. В. и соавт., 2007; Черниковский И. Л., 2008)
Трансабдоминальные хирургические вмешательства	Максимальный радикализм оперативного вмешательства, минимальное число рецидивов (Одарюк Т. С. и соавт., 2005; Кит О. И., 2013)	1. Необходимость лапароскопии или лапаротомии, 2. Более высокая травматичность, 3. Худшие функциональные результаты, снижение качества жизни больного. (Temple L. K. et al., 2005; Wallner C. et al., 2008)

опухолей и трансабдоминальное вмешательство при невозможности их малоинвазивного удаления. Эти методы имеют как свои показания и преимущества, так и недостатки (табл. 1).

Основным преимуществом эндоскопической электроэксцизии через колоноскоп и метода трансанального удаления опухолей прямой кишки является органосохраняющий характер вмешательства. При невозможности малоинвазивного удаления опухолей применяются трансабдоминальные вмешательства.

Несмотря на большую травматичность и худшие функциональные результаты, трансабдоминальные вмешательства являются стандартом хирургического лечения злокачественных опухолей прямой кишки. При этом частично или полностью удаляется прямая кишка, зачастую — вместе с запирательным аппаратом. Основными видами таких вмешательств являются передняя резекция, брюшно-анальная резекция и брюшно-промежностная экстирпация прямой кишки (Ptok H. et al., 2007; De Graaf E. J. et al., 2009). Совершенствование техники оперативных вмешательств, внедрение сшивающих аппаратов создали возможность выполнения низких передних резекций прямой кишки тем больным, которым ранее выполнялись брюшно-промежностные экстирпации, что позволило 40% больных избежать формирования постоянной колостомы (Одарюк Т. С. и соавт., 2005; Кит О. И., 2013). Внедрение низких передних резекций прямой кишки является бесспорным достижением онкохирургии, однако, удаление части прямой кишки с расстройством или утратой ее функции снижает функциональные результаты лечения (Temple L. K. et al., 2005; Wallner C. et al., 2008).

Органосохраняющие операции на прямой кишке позволяют избежать этих проблем, и приобретают особую актуальность в связи с тем, что начальные стадии рака прямой кишки не являются большой редкостью. Проведенные исследования показали, что результаты местного удаления начальных форм рака прямой кишки (Tis-1N0M0) сопоставимы с таковыми при брюшно-промежностных экстирпациях прямой кишки (Шель-

гин Ю. А. и соавт., 2011; Baatrup G. et al., 2009; Bach S. P. et al. 2009; You Y. N. et al. 2007) и позволяют снизить число осложнений (Lee W. et al., 2003; Ptok H. et al., 2007; You Y. N. et al. 2007; De Graaf E. J. et al., 2009).

Приоритеты современной онкологии в разработке органосохраняющих методов лечения привели к разработке метода трансанальной эндоскопической хирургии профессором Buess G. и соавт. в 1983 г. (Buess G. et al., 1983). Усовершенствованный операционный ректоскоп со стереоскопической оптикой, обеспечивающий хороший обзор операционного поля, и микрохирургические инструменты позволили авторам успешно удалять новообразования ниже- и среднеампулярного отделов прямой кишки вместе с подслизистым слоем.

Дальнейшее применение метода показало, что полный визуальный контроль и микрохирургическая техника обеспечивают возможность прецизионного удаления опухолей любого отдела прямой кишки п-блоком, с адекватными латеральными границами по окружности стенки кишки, с возможностью иссечения на уровне подслизистого слоя, в пределах мышечного, а также на всю толщину стенки кишки (Buess G. et al., 1988; Ptok H. et al., 2007; You Y. N. et al. 2007; De Graaf E. J. et al., 2009).

Указанные преимущества делают метод трансанальной эндоскопической хирургии исключительным при полипах на широком основании, ворсинчатых опухолях и малигнизированных аденомах прямой кишки (Воробьев Г. И. и соавт., 2005; Bretagnol F. et al., 2007; Lin G. L. et al., 2007). Это объясняется не только тем, что трансанальная эндоскопическая техника позволяет обеспечить радикальность оперативного вмешательства (удаление опухоли в окружении здоровых тканей), адекватность (удаление близлежащих тканей должно свести к минимуму риски возникновения осложнений) и функциональность (сохранение или восстановление функции органа после операции). В этих ситуациях нет альтернативы органосохраняющего лечения, поскольку электроэксцизия таких опухолей через колоноскоп и трансанальное удаление затруднено и часто приводит

**Таблица 2. Число послеоперационных осложнений при трансанальной эндоскопической микрохирургии**

Авторы	Год	Число осложнений
Duek Simon D. et al.	2008	5,6%
Иотаутас В. и соавт.	2010	1,9%
Пироговский В.Ю. и соавт.	2011	4,2%
Barendse R.M. al.	2011	2%
Morino, M. et al.	2011	9%
Шельгин Ю.А. и соавт.	2013	2,5%
Serra-Aracil X. et al.	2014	8,1%

к неудовлетворительным результатам (Dickinson A. J. et al., 1993; Swanstrom L. L. et al., 1997).

Преимуществами метода трансанальной эндохирургии является низкое число рецидивов после удаления полипов прямой кишки (около 8%) (Vorobiev G. I. et al., 2006; Bretagnol F. et al., 2007) и небольшое число послеоперационных осложнений (табл. 2).

Значимым преимуществом трансанальной эндоскопической хирургии является сохранение функционального состояния прямой кишки и ее запирающего аппарата, что позволяет сохранить качество жизни больного (Сорокин Е. В., 2004).

Возможность полноценного иссечения опухолей прямой кишки, располагающихся ниже уровня тазовой брюшины, с частью прилегающей мезоректальной клетчатки, позволила использовать метод трансанальной эндоскопической хирургии в органосохраняющем лечении начальных форм рака прямой кишки (Юдин И. В., 2007; Buess G. et al., 1991; Mentges B. et al., 1997).

После трансанальной эндоскопической резекции прямой кишки по поводу начальных форм рака частота рецидивов, естественно, выше, чем после стандартного оперативного вмешательства и может достигать 15,4% (табл. 3). Еще выше частота рецидивов при лимфо-венозной инвазии опухоли и глубокой инфильтрации подслизистого слоя стенки кишки (Stipa F. et al., 2006; Ptok H. et al., 2007; Vaatrup G. et al., 2009; Bach S. P. et al. 2009; De Graaf E. J. et al., 2009).

С целью снижения частоты рецидивов после трансанального эндохирургического удаления опухоли прямой кишки с эффектом проводится лучевую терапию, что позволило получить хорошие функциональные результаты,

небольшое число осложнений и низкую частоту рецидивов (Черниковский И. Л., 2008).

Метод трансанальной эндохирургии очень быстро зарекомендовал себя за рубежом как самостоятельный и эффективный способ лечения эпителиальных новообразований прямой кишки (Buess G. et al., 1988; Steele R. J. et al., 1996; Lezoche E. et al., 2007). В России применение метода трансанальной эндоскопической хирургии началось гораздо позже. Однако в последние годы увеличилось число сообщений об успешном применении метода трансанальной эндохирургии в лечении опухолей прямой кишки (Денисенко В. Л., 2011; Пироговский В. Ю. и соавт., 2011; Шельгин Ю. А. и соавт., 2011, 2013).

Метод трансанальной эндоскопической хирургии опухолей прямой кишки внедрен и в повседневную практику клиники ФГБУ «Ростовский научно-исследовательский онкологический институт» Минздрава РФ.

С 2012 г. методом трансанальной эндоскопической хирургии прооперировано 46 больных (22 мужчин и 24 женщины) в возрасте от 43 до 64 лет по поводу аденом и начальных форм рака прямой кишки.

Помимо стандартного клинично-лабораторного и инструментального обследования, больным выполнялось трансректальное ультразвуковое исследование, МРТ органов брюшной полости и малого таза для уточнения характера местного распространения опухоли прямой кишки и состояния регионарных лимфоузлов. Всем больным проводилось морфологическое исследование биопсийного материала.

Для трансанального эндоскопического удаления злокачественных опухолей прямой кишки пациентов отбирали по следующим критериям:

- 1) глубина инвазии стенки кишки опухолью не глубже мышечного слоя, при отсутствии признаков поражения параректальных лимфатических узлов, по данным эндоректального ультразвукового исследования и МРТ — Tis-2N0M0;
- 2) высокая степень дифференцировки опухоли — G1-G2;
- 3) локализация опухоли до 13 см от зубчатой линии;
- 4) диаметр опухоли не более 5 см;
- 5) экзофитный рост опухоли;

У больных, включенных в исследование, доброкачественные и злокачественные опухоли прямой кишки располагались на расстоянии от 3 до 13 см ( $8,6 \pm 3,5$  см) от зубчатой линии, их размер колебался от 1,2 до 5 см ( $2,5 \pm 1,6$  см), в 85% наблюдений опухоли располагались на широком основании. Опухоль локализовалась на задней стенке прямой кишки у 60% больных, на пе-

**Таблица 3. Частота рецидивов опухолей прямой кишки при различных методах хирургического лечения:**

Методы лечения	Аденомы	Рак
Трансанальная эндоскопическая операция	1,2–2,1% (Иотаутас В. и соавт., 2010; Пироговский В. Ю., 2011) 7,6–8% (Vorobiev G. I. et al., 2006; Bretagnol F. et al., 2007)	pTis-T 2N0M0 3,9% – 15,4% (Lee W. et al., 2003; Lin G. I. et al., 2006; Lezoche E. et al., 2007; Maslekar S. et al., 2007)
Резекция или экстирпация прямой кишки с тотальной мезоректумэктомией		pT 1N0M0–1,4% pT 2N0M0–5,6–6,5% (Ptok H. et al., 2007; Пироговский В. Ю., 2011)

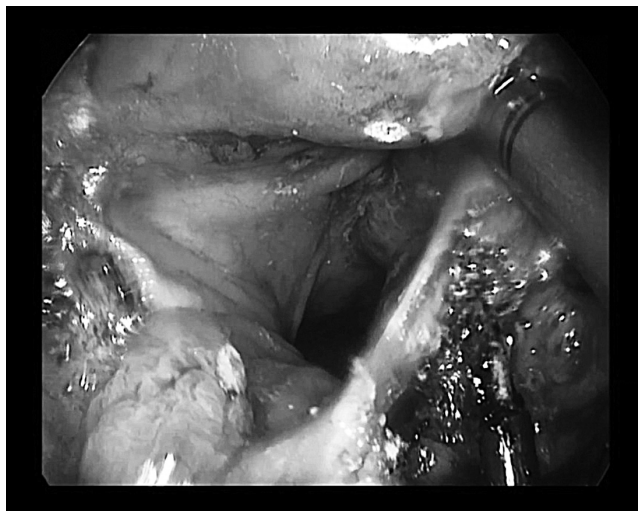

Рисунок 1. Иссечение стенки прямой кишки с опухолью

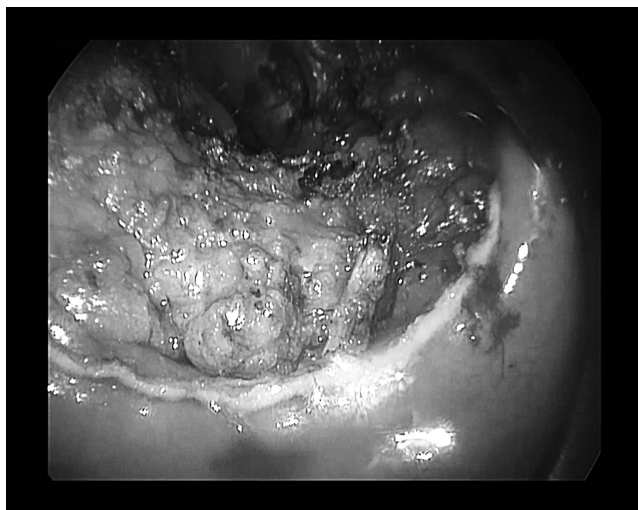


Рисунок 2. Вид прямой кишки после удаления препарата

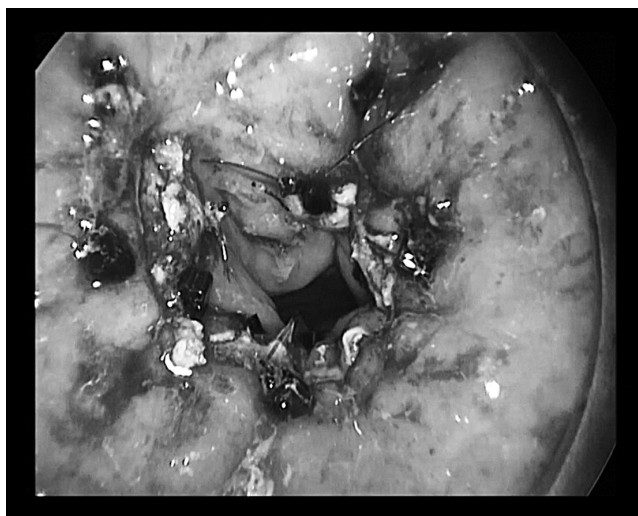

Рисунок 3. Дефект прямой кишки ушит в поперечном направлении

редней стенке — у 30% больных, на боковых стенках — у 10% больных.

Локализация опухоли по окружности кишечной стенки имела значение в расположении больного на операционном столе. Для обеспечения адекватной экспозиции при выполнении эндоскопических манипуляций использовали следующие способы укладки больного: на спине с разведенными в стороны ногами при расположении опухоли на задней стенке прямой кишки; в положении на животе при локализации опухоли на передней стенке прямой кишки; на стороне поражения при локализации опухоли на боковых стенках прямой кишки.

Трансанальное эндоскопическое удаление опухолей прямой кишки проводили с помощью специального операционного ректоскопа производства фирмы KarlStorz (Германия), адаптированного к стандартной лапароскопической стойке, с использованием приспособлений для его фиксации, инсуффлятора для нагнетания углекислого газа в прямую кишку и набора инструментов для эндоскопических манипуляций (высокочастотный электрокоагулятор, коагуляционные ножницы «Harmonic», зажимы для тканей, ножницы). Использование эндоскопического микроскопа позволяет достичь 5-и кратного увеличения изображения на широкоформатном экране и высокой степени его детализации. Манипуляции длинными параллельно расположенными инструментами осуществляются в условиях ограниченного пространства, что делает этот вид оперативного вмешательства технически достаточно сложным.

Иссечение стенки прямой кишки с опухолью производилось под визуальным контролем. Операцию начинали с маркировки границы иссечения стенки прямой кишки с опухолью электрокоагулятором, отступая от края доброкачественной опухоли не менее 5 мм, а при малигнизированных полипах и раннем раке прямой кишки — не менее 10 мм. В последующем производили иссечение участка стенки прямой кишки с опухолью в пределах здоровых тканей, рассекая всю толщу стенки прямой кишки коагуляционными ножницами «Harmonic». При этом зажимом захватывали стенку кишки с опухолью и приподнимали ее (рис.1).

От характера самой опухоли зависел выбор глубины иссечения стенки прямой кишки. Полностенному удалению подвергались полипы прямой кишки (65%). Полностенное удаление опухоли вместе с подлежащей мезоректальной клетчаткой осуществлялось при полипах с признаками малигнизации, начальном раке прямой кишки (35%). Считаем принципиальным полностью удалять стенку прямой кишки даже при аденомах в связи с достаточно высокой частотой выявления в них признаков малигнизации при послеоперационном патоморфологическом исследовании [8]. Вид прямой кишки после удаления препарата представлен на рисунке 2.

После удаления опухоли раневой дефект обрабатывали бетедином. Ушивание дефекта стенки прямой кишки производили в поперечном направлении узловым однорядным швом (Polisorb, Monocryl 2/0), который фиксировали по краям с использованием клиппатора Larга TY (рис.3).

Длительность оперативного вмешательства составила в среднем  $75 \pm 28$  мин. Интраоперационная кровопотеря составила  $36 \pm 31$  мл. Интраоперационных осложнений не наблюдалось. В послеоперационном периоде

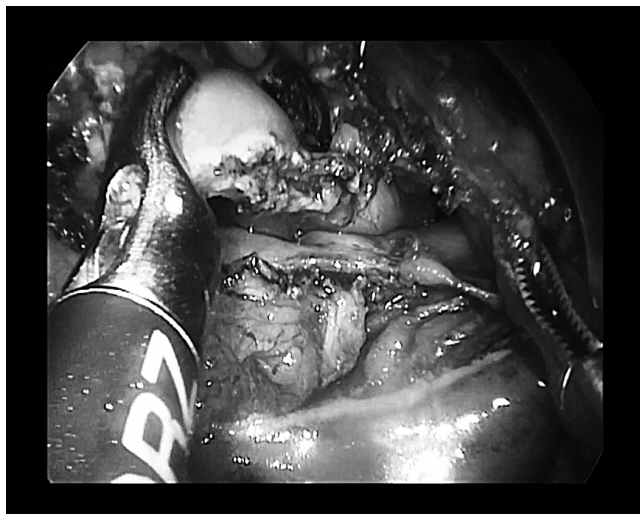

Рисунок 4. Проникающее отверстие в свободную брюшную полость

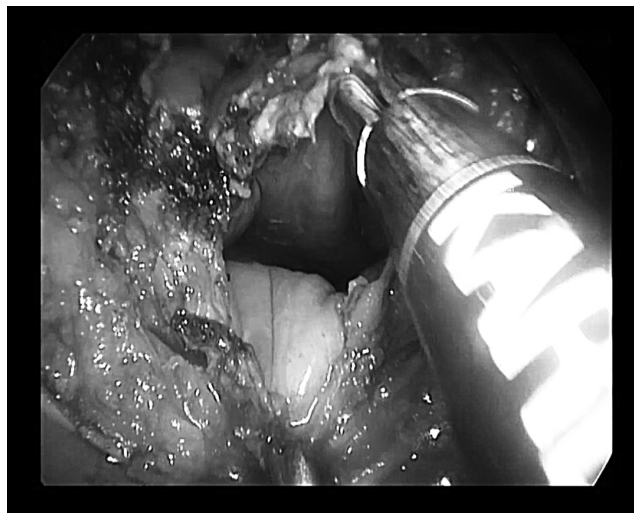


Рисунок 5. Через отверстие визуализируется тазовая брюшина и серозная оболочка прямой кишки

больные придерживались бесшлаковой диеты в течение 5–6 суток. Антибиотикопрофилактика проводилась только интраоперационно.

Послеоперационное патоморфологическое исследование у 15% больных, оперированных по поводу аденом прямой кишки, выявило участки аденокарциномы *in situ*, что подтвердило целесообразность полнослойного удаления стенки прямой кишки. У больных, оперированных по поводу начальных форм рака прямой кишки, гистологически уточнена глубина распространения и степень зрелости опухоли, у 85% больных она соответствовала pT1G1–2, у 15% — pT2G1–2.

Из интраоперационных осложнений можно отметить проникновение в свободную брюшную полость у 2 больных при трансанальной эндоскопической резекции прямой кишки по поводу доброкачественной опухоли. У 1 больного ворсинчатая опухоль располагалась от 5 до 13 см от зубчатой линии, по задней стенке прямой кишки. Диаметр отверстия при этом был 4 см (рис.4–5).

Нами рассматривались следующие варианты выхода из развившейся ситуации: низкая передняя резекция прямой кишки, либо ушивание дефекта стенки кишки. В литературе дискутируется и вопрос наложения превентивной колостомы при проникновении в свободную брюшную полость. Нами было решено ушить дефект прямой кишки. Учитывая отсутствие натяжения и хороший герметизм линии шва, превентивная колостома не накладывалась. Послеоперационный период протекал без осложнений.

У 2 больной ворсинчатая опухоль 4x3 см располагалась на 12 см от аноректальной линии по передней стенке прямой кишки. При резекции стенки прямой кишки образовалось проникающее отверстие в свободную брюшную полость диаметром 1,5x1 см, которое было ушито также без выведения превентивной колостомы. Послеоперационный период протекал без осложнений.

В послеоперационном периоде осложнения развились у 3 больных (6,5%). В 2 случаях возникла фебриль-

ная температурная реакция, которая была купирована в течение 4–5 дней на фоне антибактериальной терапии. В 1 случае наблюдалось кишечное кровотечение на 2 сутки послеоперационного периода, остановленное консервативными мероприятиями.

Пребывание больных в стационаре не превышало 9 дней.

Больные находятся под наблюдением от 3 месяцев до 2 лет. За время наблюдения рецидив опухоли прямой кишки выявлен у 2 больных (4,3%). При этом, у 1 больного возник рецидив ворсинчатой опухоли прямой кишки через 14 месяцев после операции. У 1 больного рецидив рака прямой кишки выявлен через 10 месяцев после операции.

У больных трансанальное эндохирургическое вмешательство на прямой кишке не оказало существенного влияния на функцию прямой кишки.

Итак, полученный в ФГБУ «РНИОИ» МЗ РФ опыт позволил подтвердить литературные данные и наработать перспективные подходы к применению метода трансанального эндоскопического удаления опухолей. Установлено, что трансанальное эндоскопическое удаление доброкачественных и начальных форм злокачественных опухолей прямой кишки является современным высокоэффективным методом лечения, обеспечивающим, благодаря применению высокоточных хирургических инструментов, прецизионную технику вмешательства, позволяющую удалить опухоль радикально в пределах любого слоя стенки прямой кишки и прилежащей мезоректальной клетчатки, с сохранением функции прямой кишки после операции. Описанные возможности позволяют рекомендовать данный метод к широкому внедрению в хирургическую практику. На основании полученных результатов можно заключить, что трансанальное эндоскопическое удаление опухолей вполне может стать методом выбора у больных с начальными формами рака прямой кишки.

Литература

1. Васильев С. В., Попов Д. Е., Черниковский И. Л., Григорян В. В. Использование методики трансанальной эндоскопической микрохирургии в лечении новообразований прямой кишки // Вестник хирургии им. И. И. Грекова. № 5. 2007. С.65–68.
2. Воробьев Г. И., Царьков П. В., Сорокин Е. В. Малоинвазивное лечение опухолей нижнеампулярного отдела прямой кишки. Актуальные проблемы колопроктологии. Научная конференция с межд. участием 2–4 февраля 2005 г., тезисы докладов. Под ред. акад. РАМН, проф. Г. И. Воробьева, проф. И. Л. Халифа. Москва, 2005. С.188–190.
3. Денисенко В. Л. Первый опыт применения трансанальной эндоскопической микрохирургии при лечении опухолей прямой кишки // Новости хирургии. Т. 19. № 2. 2011. С.128–131.
4. Захараш М. П. Состояние колопроктологической помощи в Украине, ее проблемы и перспективы. Матеріали ІІ з їзду колопроктологі в Україні з міжн. участю 1–2 листопада 2006 р., «Медицина», Львів, 2006. С.21–22.
5. Иотаутас В., Пошкус Е., Жеромскас П. и др. Лечение опухолей прямой кишки посредством трансанальной эндоскопической микрохирургии: шестилетний опыт в Литве // Новости хирургии. № 1. Т. 18. 2010. С. 67–74.
6. Кит О. И. Проблема колоректального рака в начале XXI века: достижения и перспективы // Российский журнал Гастроэнтерологии, Гепатологии, Колопроктологии. 2013. Т. 23. № 3. С.65–71.
7. Одарюк Т. С., Воробьев Г. И., Шельгин Ю. А. Хирургия рака прямой кишки. ООО «Дедалус», Москва. 2005. с. 21.
8. Пироговский В. Ю., Сорокин Б. В., Задорожний С. П. и др. Применение трансанальной эндоскопической микрохирургии в лечении больных опухолями прямой кишки // Онкология. № 3. Т. 13. 2011. С.239–242.
9. Сорокин Е. В. Трансанальное эндохирургическое удаление доброкачественных эпителиальных опухолей прямой кишки: Автореф. дис. ... канд. мед. наук. М., 2004. 26с.
10. Черниковский И. Л. Современные возможности хирургического лечения доброкачественных новообразований прямой кишки с использованием методики трансанальной эндоскопической микрохирургии: Дис. ... канд. мед. наук. СПб., 2008. 179с.
11. Шельгин Ю. А., Кашников В. Н., Еропкин П. В., Пересада И. В. Органосохраняющие методы лечения ранних форм рака прямой кишки // Клиническая онкология. 2011. Специальный выпуск I.
12. Шельгин Ю. А., Ачкасов С. И., Веселов В. В. и др. Современные принципы лечения крупных аденом прямой кишки // Онкология. № 2. 2013. С.32–37.
13. Юдин И. В. Использование минимальноинвазивных технологий для трансанального удаления опухолей прямой кишки: Автореф. дис. ... канд. мед. наук. Рязань, 2007. 24 с.
14. Яицкий Н. А., Седов В. М., Васильев С. В. Опухоли толстой кишки. «МЕДпресс-информ». Москва. 2004. с. 250–252.
15. Baatrup G., Breum B., Qvist N. et al. Transanal endoscopic microsurgery in 143 consecutive patients with rectal adenocarcinoma: results from a Danish multicenter study // Colorectal Dis., 11 (3). 2009. P.270–275.
16. Bach S. P., Hill J., Monson J. R. T. et al. A predictive model for local recurrence after transanal endoscopic microsurgery for rectal cancer // British. J. Surgery. № 96. 2009. P.280–290.
17. Barendse R. M., Fockens P., Bemelman W. A. et al. The significant rectal neoplasm and mucosectomy by transanal endoscopic microsurgery // Br. J. Surg. 2011; 98: 1342–1344.
18. Bretagnol F., Merrie A., George B. et al. Local excision of rectal tumours by transanal endoscopic microsurgery // Br. J. Surg. 2007. 94 (5). P.627–633.
19. Buess G., Theiss R., Hutterer F. et al. Die transanale endoskopische Rectumoperation — Erprobung einer neuen Methode im Tierversuch // Leber Magen Darm. 1983. № 13. P.73–77.
20. Buess G., Kipfmuller K., Hack D. et al. Technique of microsurgery // Surg. Endosc. 1988. № 2. P.71.
21. Buess G., Kipfmuller K., Ibald R. et al. Clinical results of transanal endoscopic microsurgery // Surg. Enclose. 1988. № 2. P.245.
22. Buess G., Mentges B., Mawhecke K. et al. Minimal invasive surgery in the local treatment of rectal cancer // Int. J. Colorectal Dis. 1991. № 6. P.77.
23. De Graaf E. J., Doornebosch P. G., Tollenaar R. A. et al. Transanal endoscopic microsurgery versus total mesorectal excision of T1 rectal adenocarcinomas with curative intention // Eur. J. Surg. Oncol. 2009. 35 (12). P.1280–1285.
24. Dickinson A. J., Savage A. P., Mortensen N. J., Kettlewell M. G. Long-term survival after endoscopic transanal resection of rectal tumours // Br. J. Surg. 1993. № 80. P.1401–1404.
25. Duek Simon D., Issa Nidal, Hershko Dan D. et al. Outcome of Transanal Endoscopic Microsurgery and Adjuvant Radiotherapy in Patients with T2 Rectal Cancer // Dis. Colon. Rectum. 2008. № 51. P.379–384.
26. Lee W., Lee D., Choi S. et al. Transanal endoscopic microsurgery and radical surgery for T1 and T2 rectal cancer // Surg. Endosc. 2003. № 17. P.1283–1287.
27. Lin G. L., Lau P. Y., Qiu H. Z., Yip A. W. Local resection for early rectal tumours: comparative study of transanal endoscopic microsurgery (TEM) versus posterior transsphincteric approach (Mason's operation) // Asian. J. Surg. Oct. 2007. № 29 (4). P.227–232.
28. Lezoche E., Baldarelli M., De Sanctis A. et al. Early rectal cancer: definition and management // Dig. Dis. 2007. № 25 (1). P.76–79.
29. Maslekar S., Pillinger S. H., Sharma A. Cost analysis of transanal endoscopic microsurgery for rectal tumors // Colorectal Dis. 2007. № 9 (3). P.229–234.
30. Mentges B., Buess G., Effinger G. et al. Indications and results of local treatment of rectal cancer // Br. J. Surg. 1997. № 84. P.348–351.

31. Morino, M., Allaix M. E., Caldart M. et al. Risk factors for recurrence after transanal endoscopic microsurgery for rectal malignant neoplasm // *Surg. Endosc.* 2011. Nov 7; 25 (11). P.3683–90.
32. Ptok H., Marusch F., Meyer F. et al. Oncological Outcome of Local vs Radical Resection of Low-Risk pT1 Rectal Cancer // *Arch. Surg.* 2007. № 142 (7). P.649–654.
33. Serra-Aracil X., Caro-Tarrago A., Mora-López L. et al. Transanal endoscopic surgery with total wall excision is required with rectal adenomas due to the high frequency of adenocarcinoma // *Dis Colon Rectum.* 2014. Jul. 57 (7). P.823–829.
34. Steele R. J., Hershman M. J., Mortensen N. J. et al. Transanal endoscopic microsurgery-initial experience from three centres in the United Kingdom // *Br. J. Surg.* 1996. № 83. P.207–210.
35. Stipa F., Burza A., Lucandri G. et al. Outcomes for early rectal cancer managed with transanal endoscopic microsurgery. A5-year follow-up study // *Surg. Endosc.* 2006. № 20. P.541–545.
36. Swanstrom L. L., Smiley P., Zeiko J., Cagle L. Video endoscopic transanal rectal tumor excision // *Am. Surg.* 1997. № 173. P.383–385.
37. Temple L. K., Bacik J., Savatta S. G. et al. The development of a validated instrument to evaluate bowel function after sphincter-preserving surgery for rectal cancer // *Dis. Colon. Rectum.* 2005. № 48. P.1353–1365.
38. Vorobiev G. I., Tsarkov P. V., Sorokin E. V. Gasless transanal endoscopic surgery for rectal adenomas and early carcinomas // *Tech. Coloproctol.* 2006. № 10 (4). P.277–281.
39. Wallner C., Lange M. M., Bonsing B. A. et al. Causes of fecal and urinary incontinence after total mesorectal excision for rectal cancer based on cadaveric surgery: a study from the Cooperative Clinical Investigators of the Dutch total mesorectal excision trial // *J. Clin. Oncol.* 2008. № 26. P.4466–4472.
40. You Y. N., Baxter N. N., Stewart A. et al. Is the increasing rate of local excision for stage I rectal cancer in the United States justified?: a nationwide cohort study from the National Cancer Database // *Ann. Surg.* 2007. № 245 (5). P.726–733.