

А.Г. БЕРЕЖНОЙ, Е.В. ДЯБКИН, Ф.П. КАПСАРГИН, А.А. ЗАЛЕВСКИЙ

## ТОПОГРАФО-АНАТОМИЧЕСКОЕ ОБОСНОВАНИЕ ИСПОЛЬЗОВАНИЯ ОПЕРАТИВНОГО ДОСТУПА К ПОЧКЕ

ГБОУ ВПО «Красноярский государственный медицинский университет им. проф. В.Ф. Войно-Ясенецкого»,  
Российская Федерация

**Цель.** Изучить топографо-анатомические особенности строения XII ребра для разработки оперативного доступа к почке.

**Материал и методы.** Исследования проведены на 30 трупах, относящихся ко второму периоду зрелого возраста. Распределение по полу: 18 мужчин и 12 женщин. Отработку методики и изучение параметров оперативного доступа к почке с продольным рассечением XII ребра проводили по методу А. Ю. Созон-Ярошевича, дополненному А. Г. Мирзамухамедовым. Для оценки доступа использовались следующие параметры: глубина и ширина раны, угол наклона оси операционного действия, угол операционного действия по длине раны, угол операционного действия по ширине раны.

**Результаты.** Средняя глубина раны составила  $6,49 \pm 0,11$  см. Наименьшая глубина раны составила 4,5 см, а наибольшая – 7,8 см. Средняя ширина раны равнялась  $7,44 \pm 0,12$  см: наименьшая – 6,0 см, а наибольшая – 9,0 см. Среднее значение угла наклона оси операционного действия составило  $87 \pm 0,4^\circ$ . В наших исследованиях углы операционного действия от  $86,8^\circ$  до  $90^\circ$  встречались в 77%, а от  $80^\circ$  до  $86,8^\circ$  в 23% случаев. Среднее значение угла операционного действия по длине раны составило  $95 \pm 1,0^\circ$ , такие величины регистрировались в половине случаев. Средний угол операционного действия по ширине раны равнялся  $61 \pm 1,2^\circ$ . Результаты исследований показали, что пространственные отношения в ране характеризуются, прежде всего, углом операционного действия, определенным как по длине, так и по ширине раны.

**Заключение.** Исследование параметров оперативного доступа к почке с продольным рассечением XII ребра подтверждает его топографо-анатомическую целесообразность. Доступ следует применять у пациентов со сложными формами мочекаменной болезни, требующими открытого оперативного лечения.

*Ключевые слова:* оперативный доступ, почка, топографо-анатомические параметры

**Objectives.** To identify topographic and anatomical peculiarities of the XII rib structure in order to develop a new operational access to the kidney.

**Methods.** The investigation was carried out on 30 corpses referred to the second period of the adulthood. It included 18 males and 12 females. Refinement of the technique and studying the parameters of operational access to the kidney with a longitudinal incision of the XII rib was performed by the method of A.Yu. Sozon-Yarashevich supplemented by A.G. Mirzamuhamedov. To assess the approach one used the following parameters: the depth and width of the wound, the inclination angle of the operation action axis, the operating inclination angle along the wound length, the operating angle of the wound width.

**Results.** The average depth of the wound made up  $6,49 \pm 0,11$  cm. The minimum depth of the wound was 4,5 cm, and the highest – 7,8 cm. The average width of the wounds was equal to  $7,44 \pm 0,12$  cm: the lowest – to 6,0 cm, and the highest – 9,0 cm. The average value of the inclination angle of the operation action axis made up  $87^\circ \pm 0,4$ . In our studies the angles of the operational actions from  $86,8^\circ$  to  $90^\circ$  occurred in 77% and from  $80^\circ$  to  $86,8^\circ$  - in 23% of cases. The average value of the operating angle of the wound length was  $95^\circ \pm 1,0$  and these values were recorded in half of cases. The average angle of operation according to the width of the wounds was equal to  $61^\circ \pm 1,2$ . The research results showed that the spatial relationships in the wound are characterized above all by the angle of the operating action determined both according to the length and the width of the wound.

**Conclusions.** The investigation of the parameters of the operational access to the kidney with a longitudinal incision of the XII rib confirms its topographic and anatomical appropriateness. This operational access should be used in patients with complicated forms of urolithiasis requiring the open surgery.

*Keywords:* operational access, kidney, topographic and anatomical parameters

Novosti Khirurgii. 2012; Vol 20 (4): 75-80

Topographic and anatomic basis of a surgical access to kidney

A.G. Berezhnoy, E.V. Dyabkin, F.P. Kapsargin, A.A. Zalevskiy

### Введение

Строение органов и систем человека во взаимозависимости, взаимообусловленности и взаимовлиянии с учетом форм изменчивости в норме и при патологии уже не первое десятилетие привлекают внимание ученых [1, 2, 3].

Особенности топографо-анатомических взаимоотношений различных структур организма являются определяющим условием для решения одной из важнейших задач клинической медицины – разработки новых и усовершенствовании уже существующих способов хирургического доступа к тому или иному органу [4].

Используемые в настоящее время оперативные поясничные доступы к почке, при которых происходит рассечение волокон наружной косой, внутренней косой и поперечной мышц живота, а также повреждение находящихся в этой области XI межреберного, подреберного, подвздошно-подчревного и подвздошно-пахового нервов, не отвечают основному принципу хирургии — выполнению операции *in situ* [5].

Операции на почках с применением люмботомных доступов сопровождаются значительным количеством нежелательных последствий, таких, как потеря чувствительности кожных покровов, болезненные невромы, парезы и параличи мускулатуры передней брюшной стенки, пролапс денервированных тканей, грыжевые выпячивания поясничной области и неполноценный брюшной пресс, что резко снижает трудоспособность и качество жизни пациента [6].

Внедрение новых технологий в урологию коренным образом изменило подход к выбору оперативного метода. Методом выбора стали малоинвазивные вмешательства: дистанционная ударно-волновая литотрипсия, перкутанная нефролитолапаксия, лапароскопические операции и операции из мини-доступа [7, 8, 9].

Однако традиционные (открытые) оперативные вмешательства не утратили своей значимости. Ряд авторов считают, что от 5 до 25% пациентам, страдающим мочекаменной болезнью, показано выполнение открытых оперативных вмешательств [9, 10, 11].

**Цель** работы: изучить топографо-анатомические особенности строения XII ребра для разработки оперативного доступа к почке.

### Материал и методы

Программа исследования включала изучение трупного материала лиц обоего пола. Всего исследовано 30 трупов. По возрасту они относились ко второму периоду зрелого возраста. По полу распределение было следующим: 18 мужчин и 12 женщин.

Для обеспечения достоверности результатов объекты исследования выбирались случайным образом. Критериями исключения из исследования являлись: наличие грыжи и другие анатомические изменения, препятствующие проведению изучаемого доступа, наличие дистопии почки, наличие короткого XII ребра, не выступающего за наружный край разгибателя спины.

Отработку методики и изучение параме-

тров оперативного доступа к почке с продольным рассечением XII ребра проводили по методу А. Ю. Созон-Ярошевича, предложенному в 1954 году [12] и дополненному А. Г. Мирзамухамедовым в 1974 году [13]. Этот метод позволяет объективно оценивать параметры раны оперативных доступов.

Для отработки методики оперативного доступа объект исследования укладывали на противоположный бок с валиком, подложенным под нижние ребра.

Разрезом 12-14 см перпендикулярно к средней части XII ребра рассекали кожу, подкожно-жировой слой, поверхностную фасцию по ходу волокон широчайшей мышцы спины, кнаружи от разгибателя спины (рис. 1).

Волокна широчайшей мышцы спины разводили тупым путем.

После чего обнажали боковые дуги X, XI, XII ребер и второй слой мышц поясничной области. Выделяли XII ребро. К верхнему краю ребра фиксированы межреберные мышцы, к нижнему краю мышцы поясничной области, при этом наружная и внутренняя поверхности XII ребра оставались свободными от мышц (рис. 2).

У конца XII ребра мембранозные части наружной косой, внутренней косой и поперечной мышц живота также разделяли по ходу волокон. Ребро рассекали циркулярной фрезой строго по продольной оси от конца до наружного края разгибателя спины (рис. 3).

Далее речным расширителем с шарнирными скобами нижний фрагмент ребра вместе с мышцами и фасциями, фиксированными к нему, отводили книзу. При этом происходит поднадкостничный перелом нижнего фрагмента ребра у края разгибателя спины и смещение под углом, открытым наружу.

После расслоения собственной клетчатки забрюшинного пространства, паранефральной клетчатки лоханка и мочеточник становятся доступными для выполнения оперативного приема (рис. 4).

После выполнения необходимых манипуляций рану лоханки зашивали кетгутом. Под XII ребром в нижней точке операционной раны выбирали место для установки страховочного дренажа или нефростомы.

Операционную рану ушивали после идеального сопоставления и фиксации циркулярными швами фрагментов XII ребра. Иглу проводили строго по краям ребра, благодаря чему исключается повреждение близлежащих сосудисто-нервных пучков и плеврального синуса (рис. 5, 6).

На волокна широчайшей мышцы спины и

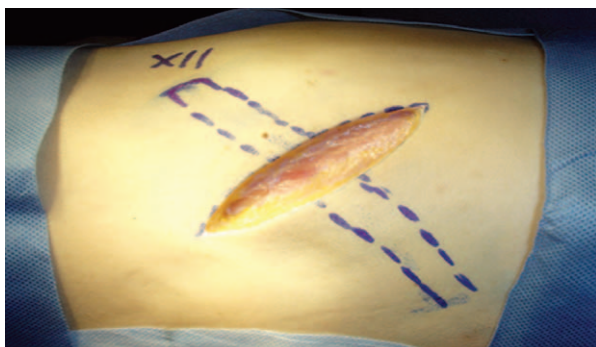


Рис. 1. Рассечение кожи, подкожно-жирового слоя, поверхностной фасции по ходу волокон широчайшей мышцы спины

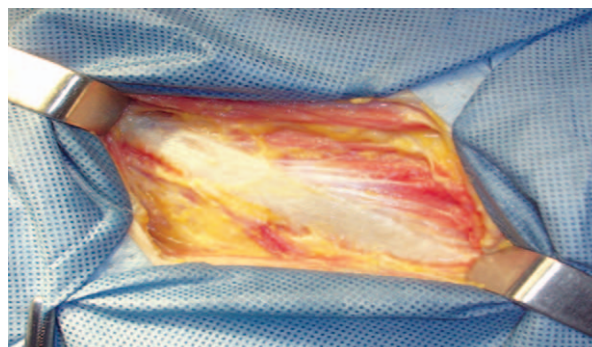


Рис. 2. На дне раны свободная от мышц поверхность XII ребра

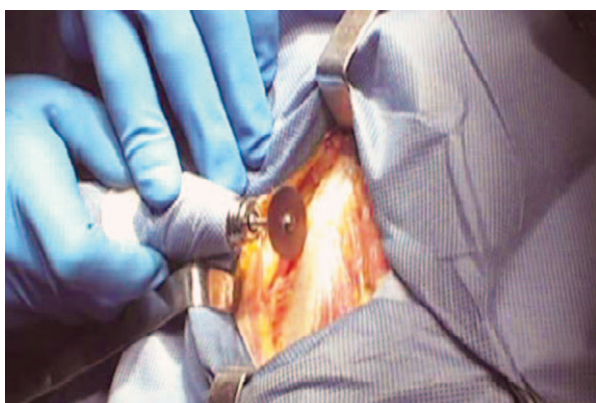

Рис. 3. Рассечение XII ребра электрической фрезой

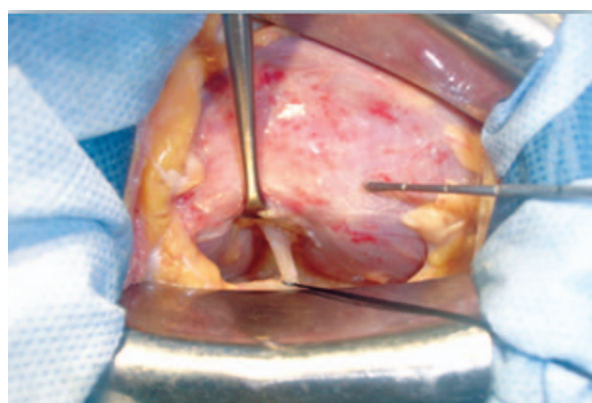


Рис. 4. Лоханка и мочеточник выделены на протяжении, необходимом для выполнения оперативного приема

фасции накладывали отдельные узловые швы. Кожную рану ушивали с выведением трубчатого дренажа.

Для оценки пригодности доступа использовались следующие параметры: глубина раны, ширина раны, угол наклона оси операционного действия, угол операционного действия по длине раны, угол операционного действия по ширине раны.

Полученные результаты обрабатывали,

используя методы вариационной статистики. По каждому признаку вычисляли среднее арифметическое и его ошибку, среднее квадратическое отклонение. Нормальность распределения полученных результатов проверяли, используя критерии Шапиро-Уилкса и Пирсона. После подтверждения гипотезы о том, что распределение изучаемых признаков не отличается от нормального, достоверность различий рассчитывали, используя параметри-

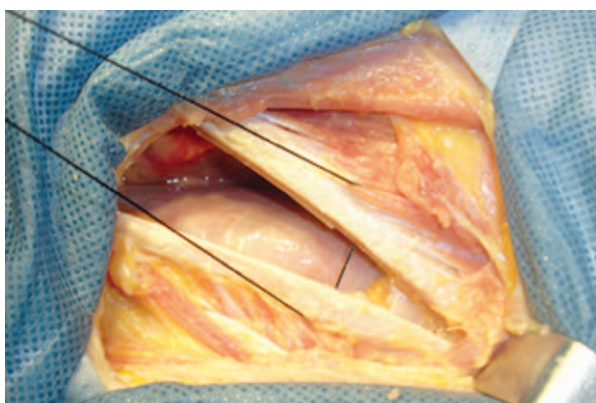


Рис. 5. Шивание фрагментов XII ребра

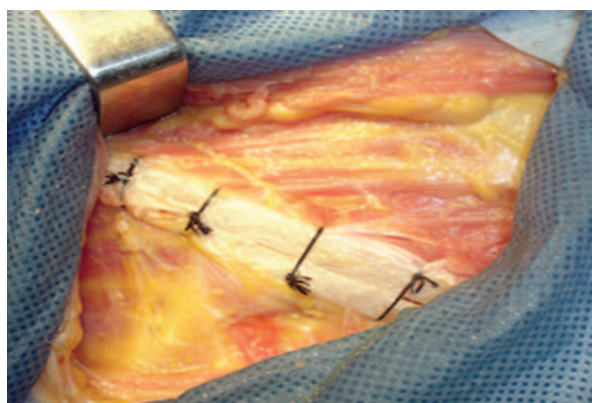


Рис. 6. Вид раны после фиксации костных фрагментов XII ребра

ческий t-критерий Стьюдента. Различия признавались достоверными при уровне значимости менее 0,05.

Обработка данных проведена на персональном компьютере с использованием программы Microsoft Excel-2007 и пакета «SPSS Statistics».

### Результаты и обсуждение

Средняя глубина раны составила  $6,49 \pm 0,11$  см. В таблице 1 приведены показатели глубины операционной раны в зависимости от пола и стороны исследования.

При такой глубине раны возможны свободные хирургические манипуляции, не требующие специального инструмента. Наименьшая глубина раны составила 4,5 см, а наибольшая – 7,8 см. Однако такие показатели регистрировались редко: в одном и двух наблюдениях соответственно. В десяти наблюдениях глубина операционной раны находилась в пределах от 6,2 до 6,7 см (рис. 7).

Причем глубина раны у мужчин и женщин достоверно не различалась ( $p > 0,05$ ). Также не было выявлено достоверных различий по данному параметру в зависимости от стороны оперативного доступа.

В таблице 2 представлены данные о поперечном размере операционной раны в зависимости от пола и стороны исследования.

Средняя ширина раны равнялась  $7,44 \pm 0,12$  см: наименьшая – 6,0 см, а наибольшая – 9,0 см. Чаше (в 10 и 9 наблюдениях соответственно) встречалась ширина раны 6,5-7,0 см и 7,0-7,5 см. Ширина раны менее 6,5 см и более 7,5

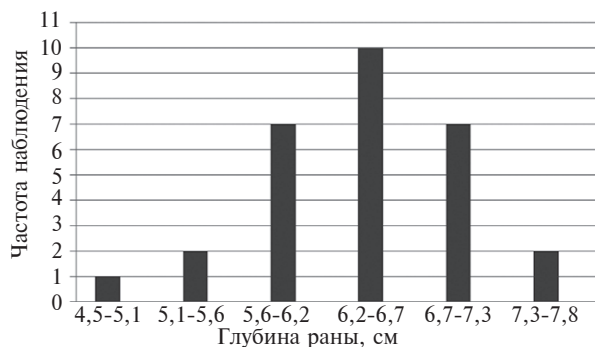


Рис. 7. Частота встречаемости операционных ран различной глубины

см регистрировалась реже.

Следует отметить, что достоверных различий по ширине операционной раны у трупов мужчин и женщин выявлено не было ( $p > 0,05$ ). Также достоверно не различались аналогичные параметры при сравнении правой и левой сторон оперативного доступа.

Полученные значения соответствуют условиям хорошего оперативного доступа.

В таблице 3 представлены данные о среднем угле наклона оси операционного действия (УНООД) в зависимости от пола и стороны исследования.

Как видно из таблицы 3, различия угла наклона оси операционного действия в зависимости от пола не выявлены. Аналогичные результаты получены при анализе данного параметра в зависимости от стороны вмешательства. Среднее значение угла наклона оси операционного действия составило  $87 \pm 0,4^\circ$ . Оптимальным условием для работы хирурга считается угол  $75-90^\circ$ . В наших исследовани-

Таблица 1

#### Показатели глубины операционной раны ( $M \pm m$ )

Глубина операционной раны, см	Глубина операционной раны у трупов мужчин, см	Глубина операционной раны у трупов женщин, см	Глубина операционной раны с правой стороны, см	Глубина операционной раны с левой стороны, см
$6,49 \pm 0,11$	$6,5 \pm 0,15$	$6,6 \pm 0,17$	$6,6 \pm 0,13$	$6,3 \pm 0,21$

Таблица 2

#### Показатели поперечных размеров операционной раны ( $M \pm m$ )

Ширина операционной раны	Ширина операционной раны у трупов мужчин	Ширина операционной раны у трупов женщин	Ширина операционной раны с правой стороны	Ширина операционной раны с левой стороны
$7,44 \pm 0,12$ см	$7,5 \pm 0,14$ см	$7,3 \pm 0,2$ см	$7,3 \pm 0,18$ см	$7,6 \pm 0,18$ см

Таблица 3

#### Зависимость угла наклона оси операционного действия от пола и стороны вмешательства ( $M \pm m$ )

УНООД	УНООД у трупов мужчин	УНООД у трупов женщин	УНООД с правой стороны	УНООД с левой стороны
$87 \pm 0,4^\circ$	$87 \pm 0,5^\circ$	$87 \pm 1,0^\circ$	$87 \pm 0,7^\circ$	$88 \pm 0,4^\circ$

Таблица 4

## Величина угла операционного действия по длине раны (M±m)

УОД по длине раны	УОД по длине раны у трупов мужчин	УОД по длине раны у трупов женщин	УОД по длине раны с правой стороны	УОД по длине раны с левой стороны
95±1,0°	95±1,3°	95±1,2°	94±1,2°	96±1,8°

Таблица 5

## Величина угла операционного действия по ширине раны (M±m)

УОД по ширине раны	УОД по ширине раны у трупов мужчин	УОД по ширине раны у трупов женщин	УОД по ширине раны с правой стороны	УОД по ширине раны с левой стороны
61±1,2°	62±1,5°	59±2,4°	59±1,6°	64±1,9°

ях углы операционного действия от 86,8° до 90° встречались в 77%, а от 80° до 86,8° в 23% случаев.

Минимальная величина угла операционного действия (УОД) по длине раны равнялась 84,0°, максимальная – 114,0°. Наиболее часто определялись углы величиной 93,0-98,0°, в 46,7% случаев.

Среднее значение угла операционного действия по длине раны составило 95±1,0° и такие величины регистрировались в половине случаев. Наиболее оптимальные условия для доступа были получены в 70% случаев при величине угла более 93°. Остальные 30% составили углы в 84-93°, что также обеспечивало достаточно благоприятные условия для проведения операций (таблица 4).

Средний угол операционного действия по ширине раны равнялся 61±1,2°. В таблице 5 приведено распределение угла операционного действия по ширине раны в зависимости от пола и стороны исследования.

Минимальный угол операционного действия по ширине раны равнялся 48,0°, он выявлен в одном наблюдении. Максимальный угол равнялся 86,0°. Величина угла операционного действия не имела половых различий, однако были выявлены некоторые различия в зависимости от стороны вмешательства. Средние значения угла операционного действия по ширине раны слева были достоверно выше,

чем аналогичный параметр справа (p<0,05).

Наиболее часто встречались углы в интервале от 54,3° до 60,6° (в 43% случаев). Самые маленькие углы от 48° до 54,3° встречались лишь в 20% случаев. Эти углы также можно считать обеспечивающими благоприятные условия для оперативного вмешательства на почке (рис. 8).

Результаты исследований показали, что пространственные отношения в ране характеризуются, прежде всего, углом операционного действия, определенным как по длине, так и по ширине раны. При доступе к почечной лоханке через рассеченное по продольной оси XII ребро угол операционного действия по длине раны всегда больше, чем по ширине раны, но это не затрудняет проведение операции, так как почка – подвижный орган. В ситуации, когда невозможно провести манипуляцию по ширине раны, почку можно повернуть в другую плоскость и завершить оперативные действия по длине раны.

### Заключение

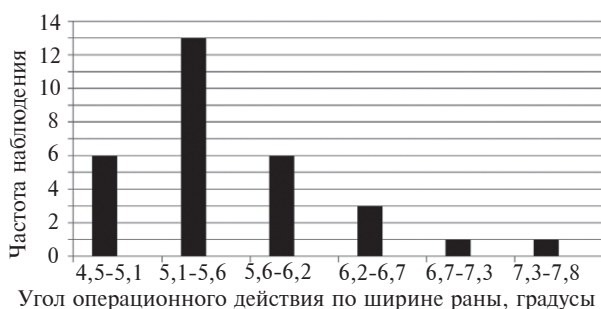
Исследование параметров оперативного доступа к почке с продольным рассечением XII ребра подтверждает его топографо-анатомическую целесообразность: глубина раны составляет 6,49±0,11 см, угол наклона оси операционного действия – 87,4±0,42°, угол операционного действия по длине раны – 95,13±1,0°, угол операционного действия по ширине раны – 60,93±1,21°.

Данный оперативный доступ следует применять у пациентов со сложными формами мочекаменной болезни, требующими открытого оперативного лечения.

### ЛИТЕРАТУРА

- Ибатуллин И. А. Клиническая анатомия и поликлиническая хирургия / И. А. Ибатуллин // Казан. мед. журн. – 2006. – № 5. – С. 395–397.
- Кернесюк Н. Л. Оперативная хирургия и топо-

Рис. 8. Частота распределения угла операционного действия по ширине раны



графическая анатомия как наука и фундаментально-прикладная дисциплина / Н. Л. Кернесюк // *Вопр. реконструкт. и пласт. хирургии.* – 2007. – № 3-4. – С. 160–161.

3. Фомин Н. Ф. Атлас «Топографическая анатомия распилов через замороженное тело человека» – вершина научных достижений Н. И. Пирогова / Н. Ф. Фомин // *Вопр. реконструкт. и пласт. хирургии.* – 2009. – № 2. – С. 38–43.

4. Большаков О. П. Место и роль топографической и клинической анатомии в современной системе высшего образования / О. П. Большаков // *Морфология.* – 2008. – № 1. – С. 7–19.

5. Пытель Ю. А. Медикаментозная полиурия при оперативном лечении больных нефролитиазом / Ю. А. Пытель, Л. М. Рапопорт, В. И. Руденко // *Урология и нефрология.* – 1998. – № 5. – С. 6–9.

6. Дгебуадзе М. А. Морфофункциональный анализ локальных особенностей сосудистого русла почки / М. А. Дгебуадзе, Д. Д. Кордзана // *Морфология.* – 2008. – № 2. – С. 39.

7. Agrawal M. S. Management of multiple/staghorn kidney stones: Open surgery versus PCNL (with or without ESWL) / M. S. Agrawal, S. K. Singh, H. Singh // *Indian J Urol.* – 2009. – Vol. 25, N 2. – P. 284–285.

8. Parmar M. S. Kidney stones / M. S. Parmar // *BMJ.* – 2004. – Vol. 328. – P. 1420–1424.

9. Лопаткин Н. А. Коралловидный нефролитиаз / Н. А. Лопаткин, Э. К. Яненко // *Урология и нефрология.* – 1994. – № 1. – С. 12–16.

10. Bichler K. H. Indications for open stone removal of urinary calculi / K. H. Bichler, S. Lahme, W. L. Strohmaier // *Urol Int.* – 1997. – Vol. 59, N 2. – P. 102–104.

11. Toussaint N. D. Calculating glomerular filtration rate in a young man with a large muscle mass / N. D. Toussaint, J. W. Agar, V. D'Intini // *Med J Aust.* – 2006. – Vol. 185, N 4. – P. 221–222.

12. Созон-Ярошевич А. Ю. Анатомо-клинические обоснования хирургических доступов к внутренним органам / А. Ю. Созон-Ярошевич. – М., 1954. – 180 с.

13. Мирзамухамедов А. Г. Выбор щадящих оперативных доступов к почке и верхнему отделу мочеточника / А. Г. Мирзамухамедов. – Ташкент: Медицина УзССР, 1974. – 186 с.

#### Адрес для корреспонденции

660022, Российская Федерация,  
г. Красноярск, ул. Партизана Железняка, д. 1,  
ГБОУ ВПО «Красноярский государственный  
медицинский университет имени  
проф. В.Ф. Войно-Ясенецкого»,  
тел. моб.: +7 391 228-08-76,  
e-mail: dyabkyn@mail.ru,  
Дябкин Евгений Владимирович

#### Сведения об авторах

Бережной А.Г., к.м.н., ассистент кафедры урологии, андрологии и сексологии ГБОУ ВПО «Красноярский государственный медицинский университет имени проф. В.Ф. Войно-Ясенецкого».

Дябкин Е.В., к.м.н., ассистент кафедры общей хирургии ГБОУ ВПО «Красноярский государственный медицинский университет имени проф. В.Ф. Войно-Ясенецкого».

Капсаргин Ф.П., д.м.н., зав. кафедрой урологии, андрологии и сексологии ГБОУ ВПО «Красноярский государственный медицинский университет имени проф. В.Ф. Войно-Ясенецкого».

Залевский А.А., д.м.н., профессор кафедры оперативной хирургии и топографической анатомии ГБОУ ВПО «Красноярский государственный медицинский университет имени проф. В.Ф. Войно-Ясенецкого».

*Поступила 9.05.2012 г.*