

ТЕРМОГРАФИЯ В ИССЛЕДОВАНИЯХ ЗАВИСИМОСТИ ПОВЕРХНОСТНОГО КРОВОТОКА ОТ ФУНКЦИОНАЛЬНОГО СОСТОЯНИЯ ВНУТРЕННИХ ОРГАНОВ

*Канд. физ.-мат. наук ОЛЕФИР Г. И.,
инж. КУКЛИЦКАЯ А. Г., студ. ВОЛЧЕК Д. В.*

Белорусский национальный технический университет

В рамках белорусской модели социально ориентированной экономики обеспечение социальных стандартов в сфере здравоохранения является приоритетным направлением. Для определения необходимого минимума, последовательности и экстренности бесплатных инструментальных и клиничко-биологических диагностических исследований необходима разработка методов предварительной экспресс-диагностики функционального состояния каждого конкретного пациента. В НИЛ оптико-электронного приборостроения БНТУ разрабатываются такие методы экспресс-диагностики, и основаны они на исследовании термографической картины в рефлексогенных зонах Захарьина – Геда (зонах ЗГ) [1].

Термографический анализ на базе регистрации собственного инфракрасного излучения поверхности организма человека используется при диагностике ряда заболеваний, характеризующихся нарушением теплового баланса. Инфракрасная термография неинвазивна, бесконтактна, необременительна и абсолютно безвредна. Это единственный пассивный инструментальный метод анализа, оперативно (на получение термограммы затрачивается не более 10–20 мин) отражающий функциональное состояние организма, позволяющий не только выявлять доминирующую патологию и ее влияние на другие органы и системы, но и обеспечивать мониторинг процесса лечения и контроль наступления ремиссии и излеченности.

Цель настоящей работы – экспериментальное определение термографических критериев наличия патологии легких, сердца и печени, необходимые для разработки методов экспресс-диагностики функционального состояния организма человека.

Регистрация поверхностной тепловой картины производилась автоматизированными термографическими комплексами, разработанными в НИЛ ОЭП БНТУ. Проанализированы термограммы пациентов Минского городского клинического онкологического диспансера, полученные при выполнении совместных НИР в 1994–2002 гг., и проведены экспериментальные когортные исследования добровольцев с верифицированной патологией легких, сердца и печени. Базу экспериментальных данных составили термограммы более 200 чел.

Авторами предложен биофизический механизм образования зон ЗГ, базирующийся на резистивном подходе к расчету параметров участков кровеносной системы. Термонейтральное, гипо- или гипертермичное состояние зон ЗГ объясняется особенностями коллатерального кровотока в анастомозирующих париетальной (снабжающей кровью дерматом в зоне ЗГ) и висцеральной (снабжающей кровью внутренний орган) артериях [2].

1. Зоны ЗГ термонейтральны (гипо- или гипертермии нет). Коллатеральный кровоток отсутствует. Перфузия капилляров внутреннего органа и соответствующего дерматома полностью уравнивается вазодилатацией висцеральной и париетальной артерий. Характерно для здорового организма, а также при наличии ремиссии и излеченности.

2. В зоне ЗГ отмечается гипотермия. Кровь из париетальной артерии через анастомоз перетекает к органу. Возможны три варианта такой ситуации. В первом варианте увеличение перфузии капилляров органа, связанное с его гипертрофией, сочетается с нормальными сердечным выбросом и вазодилатацией артерий. Характерно для спортсменов, занимающихся циклическими видами спорта, когда гипертро-

фия миокарда достигает патологического уровня и сопрягается с пролапсом клапана (симптом «спортивное сердце»), а также для лиц, занимающихся тяжелым физическим трудом. При неизменной перфузии капилляров кровотока через анастомоз может возникнуть из-за резкого уменьшения сердечного выброса и вазоконстрикции обеих артерий. Такое может быть при обострении ишемической болезни сердца. Купирование болевого синдрома препаратами-спазмолитиками усиливает гипотермию. Третий механизм имеет место при полной или частичной резекции органа, длительное время находившегося в патологическом состоянии. Связанная с этим перевязка магистральной висцеральной артерии и резкое увеличение сопротивления терминального отдела сформировавшейся коллатерали вызывают соответственно спазм париетальной артерии [3].

3. В зоне ЗГ возникает гипертермия. Имеет место коллатеральное перетекание крови из региона висцеральной артерии в регион париетальной артерии. Наблюдается при стабильном сердечном выбросе и уменьшении числа перфузируемых капилляров в органе. Последнее вызывается повреждениями ткани органа вследствие перенесенных инфекций, воспалительных процессов, индукции при лучевой терапии, некротизации при инфаркте, а также при опухолевом перерождении и метастатическом поражении.

На рис. 1 представлены термограммы паци-

ентов МГКОД с гипо- и гипертермичным состоянием зоны ЗГ легких (правая половина передней поверхности шеи с переходом на надключичную область). Гипотермия отмечается в зоне ЗГ при частичной резекции органа (правосторонняя лобэктомия легких, рис. 1а), гипертермия – при обширном метастатическом поражении ткани органа (рис. 1б). На этом же рисунке отмечается разогрев в зоне ЗГ печени (совпадает с анатомической проекцией) у обоих пациентов как реакция на химиотерапию. В зонах ЗГ и для сравнения в симметричных областях маркерами отмечена температура в градусах Цельсия.

На рис. 2 представлены термограммы пациентов МГКОД с сопутствующей патологией сердечно-сосудистой системы. Нарушение микрогемодикуляции миокарда (последствия микроинфаркта, рис. 2а) вызывает гипертермию в зоне ЗГ сердца (верхняя часть левой половины грудной клетки). Симптом «спортивное сердце» (рис. 2б) сопровождается глубокой гипотермией в зоне ЗГ.

Экспериментальные исследования поверхностного теплового баланса спортсменов высокой квалификации подтвердили наличие зависимости поверхностного кровотока от функционального состояния внутренних органов. Из шести обследованных студентов у двух, занимавшихся циклическими видами спорта (мастер спорта по плаванию и кандидат в мастера спорта по гребле академической), ранее установлен симптом «спортивное сердце».

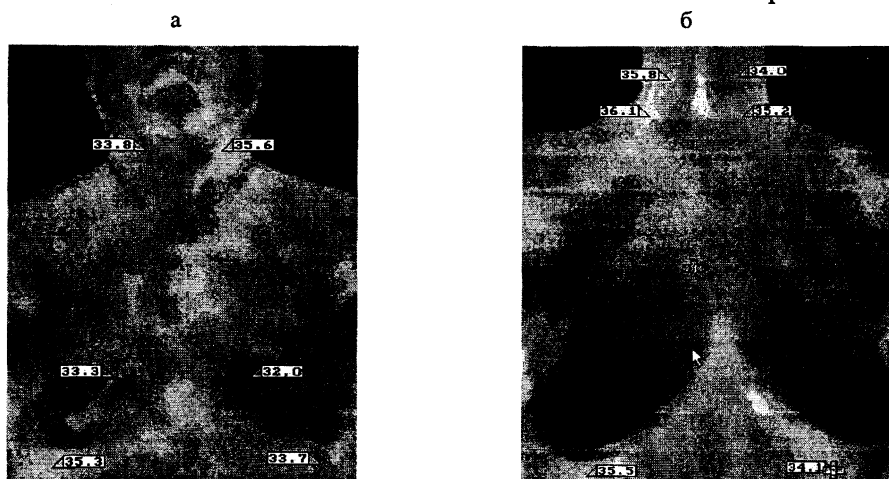


Рис. 1. а – пациент с оперированным периферическим раком верхней доли правого легкого после сеанса химиотерапии. Прогноз благоприятный; б – пациентка с неоперабельным раком тонкого кишечника и метастазами в легких, после двух сеансов полихимиотерапии. Прогноз неблагоприятный

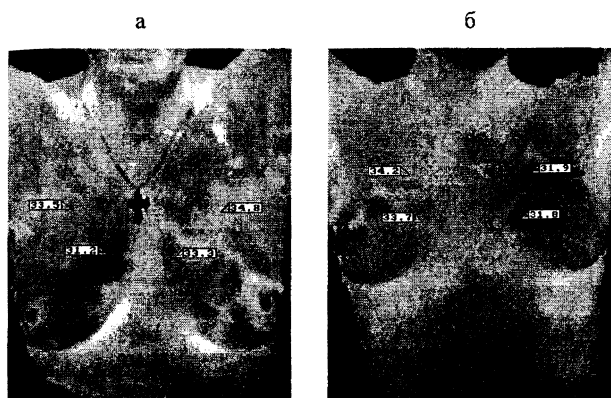


Рис. 2. а – пациентка с ишемической болезнью сердца, перенесшая микроинфаркт; б – пациентка с симптомом «спортивное сердце», мастер спорта по гребле академической

На рис. 3 представлены термограммы сестер-близнецов М. и И., мастеров спорта по плаванию. М. (рис. 3а) здорова, зона ЗГ сердца термонейтральна. У И. (рис. 3б) диагностирован симптом «спортивное сердце», в зоне ЗГ сердца отмечается выраженная гипотермия.

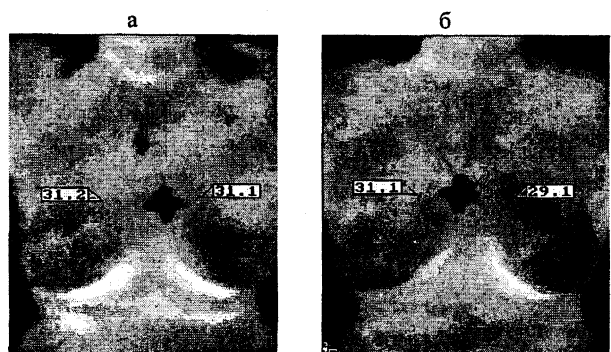


Рис. 3. Мастера спорта по плаванию: а – без патологии; б – симптом «спортивное сердце»

На рис. 4 представлены термограммы, отражающие особенности поверхностного теплового баланса у спортсмена с симптомом «спортивное сердце» без физических нагрузок (рис. 4а) и после умеренной физической нагрузки (рис. 4б).

Умеренные физические нагрузки, вызывающие рост сердечного выброса и вазодилатацию артерий, уменьшают уровень гипотермии в рефлексогенной зоне – поверхностная

тепловая картина становится более симметричной.

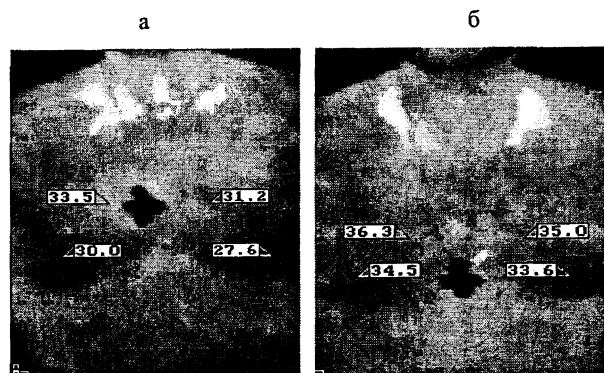


Рис. 4. Кандидат в мастера спорта по гребле академической. Симптом «спортивное сердце»

ВЫВОДЫ

Экспериментальные термографические исследования поверхностного теплового баланса тела человека показали, что существует выраженная зависимость поверхностного кровотока от функционального состояния внутренних органов.

1. При наличии патологии внутренних органов в соответствующих рефлексогенных зонах на поверхности тела человека (зонах Захарьина – Геда) отмечается гипо- или гипертермия.

2. Термонейтральность рефлексогенных зон имеет место при отсутствии патологии внутренних органов, а также является признаком наступления ремиссии или излеченности.

ЛИТЕРАТУРА

1. Физиология человека / Под ред. Р. Шмидта, Г. Тевса. – М.: Мир, 1996. – Т. 2.
2. Гуминский, А. М. Исследование биофизического механизма коллатерального кровоснабжения через межсистемные анастомозы / А. М. Гуминский, А. Г. Куклицкая, Г. И. Олефир // Наука – образованию, производству, экономике. – Минск: Технопринт, 2003. – Т. 1. – С. 145–148.
3. Долго-Сабуров, Б. А. Очерки функциональной анатомии кровеносных сосудов / Б. А. Долго-Сабуров. – Л.: Медгиз, 1961.

Поступила 6.06.2005