

Терапия диффузной алопеции с использованием внутрикожного введения витаминов группы В и комплекса Цистин В6

С.Б. Ткаченко¹, О.Ю. Олисова¹, Е. Ю. Пащенко¹, З.К. Бучаева²

¹Лаборатория по изучению репаративных процессов в коже, кафедра кожных и венерических болезней (зав. — проф. О. Ю. Олисова) лечебного факультета ГБОУ ВПО Первый МГМУ им. И.М. Сеченова Минздрава России, Москва; ²ГУ Республиканский лечебно-консультативный центр косметологии Минздрава Республики Дагестан, Махачкала, Россия

В статье изучались характер и степень влияния внутрикожного введения витаминов группы В и комплекса Цистин В6 у больных диффузной алопецией на динамику морфофункциональных изменений в коже волосистой части головы с помощью неинвазивных методов диагностики (лазерная конфокальная микроскопия, лазерная доплеровская флоуметрия). Установлено, что, инъекционное введение витаминов группы В в кожу волосистой части головы и комплекс Цистин В6 улучшает кровообращение, способствует восстановлению естественного цикла роста волос, снижает скорость выпадения волос.

Ключевые слова: диффузная алопеция, витамины группы В, комплекс Цистин В6, лазерная конфокальная микроскопия, лазерная доплеровская флоуметрия

INTRADERMAL INJECTION OF VITAMIN B COMPLEX AND CYSTIN B6: THERAPY FOR DIFFUSE ALOPECIA

S.B. Tkachenko¹, O.Yu.Olisova¹, E.Yu.Pashchenko¹; Z.K. Buchaeva²

¹I.M.Setchenov First Moscow State Medical University, Moscow, Russia; ²Medical-Advisory centre of cosmetology Republic of Dagestan, Makhachkala, Russia

The effect of intradermal injection of group B vitamins and cystin B6 complex on the time course of morphofunctional changes in the scalp was studied in patients with diffuse alopecia by noninvasive diagnostic methods (laser confocal microscopy, laser Doppler flowmetry). Injections of vitamins B complex and of cystin B6 into the skin of the scalp resulted in improvement of circulation, promoted recovery of the natural hair growth cycle, and inhibited hair loss.

Key words: diffuse alopecia, vitamins B, laser confocal microscopy, laser Doppler flowmetry

Выпадение волос является одной из актуальных проблем в дерматологии. Это обусловлено широкой распространенностью заболевания, разнообразием провоцирующих факторов, трудностью дифференциальной диагностики, недостаточной эффективностью проводимой терапии и социальной значимостью для конкретного пациента [1]. Диффузная алопеция часто встречается в практике дерматолога и врачей других специальностей, что делает ее значимой междисциплинарной проблемой.

Причины диффузного выпадения волос достаточно многообразны. В их числе недостаточное поступление с пищей необходимых ингредиентов (цинк, железо, белок, незаменимые жирные кислоты и др.) [2—4], заболевания эндокринной системы [5, 6], органов пищеварения [7], стрессы [8], острые и хронические инфекционные заболевания, прием лекарственных препаратов (антикоагулянты, β-адреноблокаторы, ретиноиды и др.) [9], послеродовой период и отмена гормональных контрацептивов [10, 11].

В структуре всех заболеваний волос диффузная алопеция составляет более 80%, т. е. является наиболее частой причиной потери волос, поражающей 30—40% людей в возрасте до 50 лет, однако причины этого заболевания полностью не выяснены, поскольку проис-

ходящие изменения весьма неоднородны в этиологическом, патологическом и гистологическом планах [12].

Волосной фолликул, а следовательно и волос — в своем развитии претерпевают несколько стадий:

Анаген (стадия роста) инициируется сигналами, которые стимулируют образование нового волосного фолликула, поддерживают его нисходящий рост на определенную глубину, формируют новую волосную луковицу и активизируют рост новых волос. Это наиболее длительный этап, составляющий более 90% продолжительности волосного цикла. По данным разных авторов, он составляет от 2 до 6 лет. Длина волос зависит от длительности периода роста, в то время как окружность зависит от размера луковицы [13]. В течение анагена принято выделять шесть стадий, включающих различные события на пути развития фолликула и роста волос.

Катаген (стадия регрессии волосного фолликула) представляет собой короткий период от нескольких дней до 2—3 нед, в течение которого происходит инволюция луковицы и переменной части фолликула. В течение этого периода митотическая деятельность в луковице прекращается, матрикс распадается и формируется клубочковидная структура в основании волоса. Переменная часть фолликула

Сведения об авторах:

Ткаченко Сергей Борисович — член-корреспондент РАМН, доктор мед. наук, профессор; Олисова Ольга Юрьевна — доктор мед. наук, профессор; Пащенко Екатерина Юрьевна — аспирант (dr-ekaterina@mail.ru); Бучаева Зумруд Камилловна — аспирант.

сокращается, поскольку ее клетки умирают. Дermalный сосочек становится компактным; его клетки кажутся бездействующими и мигрируют к концу фолликула на уровне выпуклости (bulge).

Телоген (стадия покоя) имеет продолжительность от 1—3 мес, в течение которого роста новых волос не происходит. Переменная часть фолликула (транзитный фолликул) отсутствует, и имеющиеся волосы, или сохраняются с атрофированной луковицей в пределах фолликула, или выпадают.

За исключением первых нескольких циклов, у человека каждый фолликул следует своим собственным биологическим часам. Таким образом, хотя они и начинают расти одновременно, синхронность через какое-то время утрачивается. Со временем стадии жизненного цикла волос организуются по типу "мозаики" относительно времени [12, 13].

Механизм развития выпадения волос обусловлен преждевременным вступлением значительного числа волосяных фолликулов в фазу телогена или несвоевременным переходом в фазу анагена фолликулов, потерявших волосы в конце нормальной фазы телогена [1].

Причинные факторы, воздействующие на волосы, находящиеся в фазе анагена, в период высокой метаболической активности, сокращают ее и способствуют быстрому переходу волос в стадию телогена. В результате этого к уже имеющемуся количеству волос, находящихся в стадии телогена, прибавляется дополнительное количество, что приводит к их обильному выпадению. Изменение соотношения телогеновых и анагеновых волос вызвано нарушением процессов деления и дифференциации кератиноцитов, изменением метаболических процессов, находящихся в ростковой зоне волосяной луковицы [14].

Уменьшение в размере самого дермального сосочка является прямым следствием снижения количества составляющих его клеток, определенная часть которых расходуется на возмещение клеток соединительнотканной сумки, потерянных при поступательных вертикальных перемещениях волосяного фолликула в фазах катагена и/или раннего анагена. В результате такой клеточной миграции фолликулярная миниатюризация приобретает прогрессирующий непрерывный характер и развивается с гораздо большей скоростью, так как укорочена фаза анагена [12].

Регулировать цикл зрелого волосяного фолликула, у которого отмечается уменьшение васкуляризации при вступлении в фазу катагена и восстановление васкуляризации на раннем этапе анагена, способен фактор роста сосудистого эндотелия (VEGF). Этот фактор синтезируется различными клетками, включая кератиноциты и фибробласты. Доказано, что VEGF является фактором роста в отношении культур клеток кожного сосочка и волосяного фолликула. В зрелых волосяных фолликулах VEGF обнаруживается во внутреннем и наружном эпителиальных влагищах корня волоса и кожном сосочке. Таким образом, VEGF — молекула, играющая ключевую роль в обеспечении адекватного капиллярного кровотока в кожных сосочках и стимулирующая рост волос [7].

Патогенез диффузной алопеции сложен и до сих пор остается малоизученным.

Известно, что различного рода токсические воздействия или нарушение обмена веществ и витаминов влияют на рост волос, что приводит к их истончению [14].

В исследованиях, проведенных у больных диффузной алопецией, выявлены расстройства микроциркуляции в пределах кожи волосистой части головы, которые характеризуются снижением гемотрансфузии за счет повышения активности нейrogenного и эндотелиально-зависимого компонентов тонуса сосудов на фоне сохранения активности пассивных компонентов [15, 16].

Кроме того, было доказано нарушение микроэлементного обмена у больных алопецией. Коррекция такого нарушения является важной и необходимой составляющей в лечении алопеций, так как микроэлементы представляют собой интегральную часть структуры волос [15, 16].

Традиционно для лечения алопеции используют витамины: С, группы В (В₁, В₂, В₆, В₁₂), А, Е, РР, препараты для улучшения микроциркуляции, микроэлементы (препараты меди, цинка, железа), при этом особая роль отводится витаминам группы В, которые выполняют различные функции:

— витамин В₂ (рибофлавин) облегчает поглощение кислорода клетками кожи, ногтей и волос, способствует ускорению в организме превращения витамина В₆ (пиридоксин) в его активную форму;

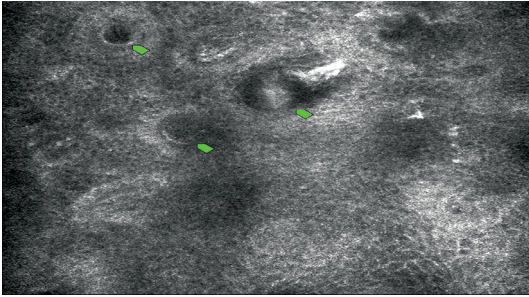
— витамин В₆ (пиридоксин) увеличивает выработку красных кровяных телец, что способствует хорошей циркуляции крови в коже головы;

— В_с (фолиевая кислота) оказывает существенное влияние на рост волос, необходима для продуцирования новых клеток;

— витамин В₁₂ (цианокобаламин) помогает доставлять кислород в кожу головы и восстанавливает поврежденные луковицы, предотвращая выпадение волос.

Имеются многочисленные публикации, указывающие на высокую эффективность лечения диффузной алопеции методами локального воздействия на кожу волосистой части головы. Это различные физиотерапевтические методы (дарсонвализация, микротоки, токи высокой частоты, низкочастотная лазертерапия и др.) [17—19], шампуни и лосьоны, улучшающие микроциркуляцию (миноксидил, перцовая настойка, аминексил и др.) [4, 20]. В настоящее время в зарубежной практике для лечения диффузной алопеции используются радиочастотная терапия и препараты на основе полидезоксирибонуклеотидов [21, 22].

Недавно в распоряжении врачей дерматологов и косметологов появился комплекс Цистин В6, состоящий из лосьона и шампуня, разработанный для лечения диффузной алопеции. В состав комплекса входят предшественники витамина В6 и цистин. Они играют важную роль в формировании кератина, основного компонента волоса, который повышает его эластичность, защищает волосяной фолликул и стимулирует рост волос. Кроме того, комплекс содержит пиритион цинка — ингибитор фермента 5-альфа редуктазы, который замедляет выпадение волос, улучшает их питание и стимулирует рост новых волос.



CSLM-изображение сетчатого слоя. Стрелками указаны волосяные фолликулы.

Цель настоящего исследования заключалась в изучении характера и степени влияния внутрикожного введения витаминов группы В и комплекса Цистин В6 у больных диффузной алопецией на динамику морфофункциональных изменений в коже волосистой части головы с помощью неинвазивных методов диагностики.

Исследование включало следующие этапы:

1-й этап — рандомизация больных в зависимости от возраста и сопутствующей патологии;

2-й этап — клинико-лабораторное обследование больных до лечения и через 6—8 нед на фоне терапии, в том числе с применением неинвазивных методов диагностики — конфокальной лазерной сканирующей микроскопии (CSLM), лазерной доплеровской флоуметрии;

3-й этап — оценка эффективности проводимой терапии;

4-й этап — оценка длительности ремиссии.

Под нашим наблюдением находились 32 больные в возрасте от 20 до 60 лет с жалобами на диффузное выпадение волос. Были сформированы 2 группы — основная и контрольная, по 16 женщин в каждой. Все пациентки получали комплексную терапию. Больным основной группы наряду с комплексной терапией назначали витамины группы В и комплекс Цистин В6 (лосьон и шампунь).

Среди сопутствующей патологии отмечены нарушения функции органов эндокринной системы, кровообращения сосудов шейного отдела позвоночника.

Все больные дали информированное согласие на участие в исследовании.

Критерии исключения из исследования: положительные серологические реакции на наличие сифилитической инфекции; тяжелое течение или неопластический характер сопутствующих соматических заболеваний без адекватной медикаментозной коррекции; андрогенная или очаговая алопеция; обнаружение патогенных грибов с очагов волосистой части головы; ухудшение состояния пациента на фоне проводимой терапии (аллергическая реакция).

В качестве комплексной терапии в обеих группах использовали медикаментозные препараты (витамины А, Е, микроэлементы, сосудистые и седативные препараты). В основной группе пациентам инъекционно вводили витамины группы В в кожу волосистой части головы 1 раз в 7 дней. Длительность терапии составляла в среднем 8—12 нед. Кроме того, всем

Показатели нейрогенного, миогенного, эндотелиально-зависимого компонента тонуса сосудов

Фактор контроля микро-динамики	Группа	Кожа волосистой части головы больных диффузной алопецией	
		до лечения	после лечения
Нейрогенный тонус сосудов, перф. ед	Основная	25,420 ± 2,481*	9,568 ± 4,654*
	Контрольная		15,11 ± 4,987*
Миогенный тонус сосудов, перф. ед	Основная	15,12 ± 3,601*	10,432 ± 4,398*
	Контрольная		11,648 ± 4,437*
Эндотелиально-зависимый компонент тонуса сосудов, перф. ед	Основная	38,21 ± 19,607*	17,756 ± 4,896*
	Контрольная		21,821 ± 4,983*

Примечание. * $p < 0,05$ — статистическая значимость различий по сравнению с нормой.

больным основной группы применяли комплекс Цистин В6 (лосьон и шампунь). Лосьон Цистин В6 наносили по 2 мл (14 нажатий) на всю волосистую часть головы, нежно массируя, 1 раз в день вечером в течение 6 нед, затем также по 2 мл 3 раза в неделю еще 6 нед. Шампунь использовали 3 раза в неделю в течение 12 нед, оставляя его на несколько минут на голове и потом тщательно смывая.

Эффективность терапии оценивали с помощью опроса больных (уменьшение интенсивности выпадения волос, их ломкость), а также неинвазивных методов исследования (лазерная конфокальная микроскопия, лазерная доплеровская флоуметрия) до лечения и по окончании терапии.

В работе использовали конфокальный лазерный микроскоп Vivascope 1500 ("Lucid Inc.", США). Оценку морфологической структуры кожи выполняли в 2 этапа: качественный анализ — оценивали яркость изображения слоев эпидермиса, наличие дополнительных включений, дерматоглифику, форму и яркость изображения клеток кожи волосистой части головы, общую архитектуру отдельных слоев эпидермиса, форму дермальных сосочков, состояние капилляров в сосочковом слое дермы; морфометрический анализ — измеряли количество дермальных сосочков в одном поле обзора, минимальную глубину расположения капилляров с видимым кровотоком в сосочковом слое дермы и диаметр просвета капилляров в сосочковой дерме на этой глубине, диаметр стержня волоса и волосяного фолликула.

Исследования микроциркуляции кожи волосистой части головы проводили методом лазерной доплеровской флоуметрии с использованием гелий-неонового флоуметра ЛАКК-01 (НПП "Лазма", Москва) с программой для автоматизированной обработки полученных данных.

Основным критерием эффективности терапии являлось уменьшение интенсивности выпадения волос: значительное улучшение — на 80%, улучшение — на 50%, незначительное улучшение — на 20%.

В результате проведенной терапии у всех больных основной группы отмечен положительный терапевтический эффект: у 11 (68,75%) достигнуто значительное улучшение, у 3 (18,75%) — улучшение, у 2 (12,5%) — незначительное улучшение.

Положительный эффект в контрольной группе также наблюдали у всех пациенток: у 4 (25%) — достигнуто значительное улучшение, у 6 (37,5%) — отмечалось улучшение, у 6 (37,5%) — незначительное улучшение.

По данным конфокальной лазерной сканирующей микроскопии у большинства пациенток с диффузной алопецией до начала лечения наблюдалась следующая патогистологическая картина: в эпидермисе отмечались выраженные изменения процессов кератинизации, единичные сосочки дермы в поле зрения, вытянутые петли заметно суженных капилляров в дерме, в сетчатом слое дезорганизация коллагеновых, ретикулиновых волокон с образованием инфильтрации вокруг волосяных фолликулов (см. рисунок).

В области наибольшего выпадения волос на 6-й неделе лечения по результатам патогистологического исследования кожи с помощью конфокальной микроскопии у большинства пациенток отмечено восстановление процесса кератинизации, увеличение количества сосочков дермы, ориентация петель капилляров параллельно и перпендикулярно поверхности кожи, умеренное расширение капилляров в дерме, с восстановлением кровотока, сконцентрированием ретикулиновых волокон вокруг кровеносных сосудов, утолщение корня волоса.

По данным лазерной доплеровской флоуметрии до лечения выявлено снижение эффективности микроциркуляции за счет увеличения доли активных вазомоций, нейрогенного и эндотелиально-зависимого компонента тонуса сосудов микрососудистого русла на фоне сохранения активности пассивных компонентов. Это говорит об отсутствии застойных явлений в микрососудистом русле и нормальном оттоке крови в венозное русло, что подтверждает расстройства регуляторных процессов в системе микроциркуляции.

После проведенной терапии, у больных основной и контрольной группы наблюдалась нормализация показателей лазерной доплеровской флоуметрии, улучшился кровоток в капиллярах, понизился изначально повышенный нейрогенный и эндотелиально-зависимый тонус сосудов (см. таблицу).

Методы конфокальной микроскопии и лазерной доплеровской флоуметрии дают возможность получить объективные доказательства эффективности проводимой терапии. Результаты исследования позволяют говорить о том, что местное непосредственное инъекционное введение в кожу волосистой части головы витаминов группы В улучшает кровообращение, способствует восстановлению естественного цикла роста волос, снижает скорость выпадения волос.

Таким образом, с учетом высокой эффективности можно предположить, что инъекционное введение в кожу волосистой части головы витаминов группы В и комплекс Цистин В6 являются достойным дополнением к комплексной терапии диффузной алопеции. Широкое внедрение витаминов группы В и комплекса Цистин В6 в терапию данного заболевания будет способствовать повышению эффективности лечения и качества жизни больных.

1. *Адаскевич В. П., Мяделец О. Д., Тихоновская И. В.* Алопеция. М.: Медицинская книга; Н. Новгород: НГМА, 2000.
2. *Аль-Хадж Хасан Халед.* Оптимизация терапии диффузной алопеции с учетом нарушений микроциркуляции и обмена микроэлементов: Автореф. дис. ... канд. мед. наук. М.; 2010.
3. *Аравийская Е.Р., Михеев Г.Н., Мошколова И.А., Соколовский Е.В.* Облысение. Дифференциальный диагноз; методы терапии. Серия "Библиотека врача-дерматовенеролога". *Соколовский Е.В., ред.* Вып. 7. СПб.: СОТИС; 2003.
4. *Верхогляд И.В.* Опыт применения препаратов "Фолтенефарма" против выпадения волос. Экспериментальная и клиническая дерматокосметология. 2008; 4: 7—9.
5. *Галлямова Ю.А., Верхогляд И.В., Аль-Хадж Хасан Халед, Амбарян Д.А.* Нарушения микрогемодинамики кожи волосистой части головы у больных диффузной алопецией. Российский журнал кожных и венерических болезней. 2010; 3: 52—4.
6. *Десяренко Н.И.* Лечение волос: лучшие средства и методы. Минск: Современная школа; 2008.
7. *Един А.С.* Диффузная телогеновая алопеция у женщин: ведущие этиопатогенетические факторы, дифференциальная диагностика и низкоинтенсивная лазеротерапия: Автореф. дис. ... канд. мед. наук. СПб.; 2010.
8. *Мазитова Л.* Влияние эндокринных, метаболических и химических факторов на выпадение волос и их структуру у женщин. *Les Nouvelles Esthetiques.* Русское изд. 2002; 1: 40—2.
9. *Ткачев В.П.* Использование низкоинтенсивного лазерного излучения при алопеции. Журнал по прикладной эстетике. 2009; 5: 152—8.
10. *Ткачев В.П.* Клинико-патологическая характеристика метаболических нарушений при андрогенетической алопеции у женщин фертильного возраста: Автореф. дис. ... канд. мед. наук. СПб.; 2009.
11. *Avram M.R., Leonard R.T.Jr., Epstein E.S., Williams J.L., Bauman A.J.* The current role of laser/light sources in the treatment of male and female pattern hair loss. *J. Cosmet. Laser Ther.* 2007; 9(1): 27—8.
12. *Bernstein E.F.* Hair growth induced by diode laser treatment. *Dermatol. Surg.* 2005; 31(5): 584—6.
13. *Cavallini M.* Il polidesossiribonucleotide (PDRN) nell'eutrofismo del capello. Congresso internazionale di medicina estetica. Milan. 2004: 38.
14. *Dawber R., Van Neste D.* Hair and Scalp Disorders, Common Presenting Signs, Differential Diagnosis and Treatment. London: Martin Dunitz; 1995.
15. *El Fekih N., Kamoun H., Faza'a B., El Ati J., Zouari B., Kamoun M.R., Gaigi S.* Evaluation of the role of dietary intake in the occurrence of alopecia. *Rev. Med. Liege.* 2010; 65(2): 98—102.
16. *Fischer T.W., Burmeister G., Schmidt H.W., Eisner P.* Melatonin increases anagen hair rate in women with androgenetic alopecia or diffuse alopecia: results of a pilot randomized controlled trial. *Br. J. Dermatol.* 2004; 150(2): 341—5.
17. *Foitzik K., Spexard T., Nakamura M., Halsner U., Paus R.* Towards dissecting the pathogenesis of retinoid-induced hair loss: all-trans retinoic acid induces premature hair follicle regression (catagen) by upregulation of transforming growth factor-beta2 in the dermal papilla. *J. Invest. Dermatol.* 2005; 124(6): 1119—26.
18. *Griffiths W.A.* Diffuse hair loss and oral contraceptive. *Br. J. Dermatol.* 1973; 88(1): 31—6.
19. *Harrison S., Bergfeld W.* Diffuse hair loss: its triggers and management. *Cleve Clin. J. Med.* 2009; 76(6): 361—7.
20. *Rook A., Dawber R.* Hair patterns: baldness and hirsutism. In: *Diseases of the hair and scalp.* Oxford etc.: Blackwell scientific publications; 1982: 63—114.
21. *Rushton D.H.* Management of hair loss in women. *Dermatol. Clin.* 1993; 11(1): 47—53.
22. *Sperling L.C.* Hair and systemic disease. *Dermatol. Clin.* 2001; 19(4): 711—26.

Поступила 29.01.13