DOI: 10.15690/onco.v2i2.1342

П.О. Румянцев, У.В. Румянцева

Эндокринологический научный центр Минздрава России, Москва, Российская Федерация

Таргетная терапия вандетанибом медуллярного рака щитовидной железы у детей и подростков

Медуллярный рак щитовидной железы (МРЩЖ) обладает агрессивным клиническим течением. Заболевание в половине случаев диагностируется на поздних (III–IV) стадиях, когда требуется системная противоопухолевая терапия. Ввиду низкой эффективности и высокой токсичности химиотерапии, нечувствительности опухоли к лучевой терапии большие надежды возлагаются на системную таргетную терапию мультикиназными ингибиторами. Первым из этой группы препаратов свою противоопухолевую эффективность у больных прогрессирующим МРЩЖ продемонстрировал вандетаниб. Сегодня назначение вандетаниба в суточной дозе 300 мг/сут стало методом выбора при лечении нерезектабельного и прогрессирующего МРЩЖ у взрослых. Недавно были опубликованы клинические исследования, продемонстрировавшие ничуть не меньшую эффективность препарата в детской и подростковой когорте больных МРЩЖ. С учетом возрастной фармакокинетики эффективная доза вандетаниба при сопоставимом профиле токсичности оказалась в пределах 100 мг/сут, причем как в лечении собственно МРЩЖ, так и при паранеопластическом синдроме Кушинга.

Ключевые слова: медуллярный рак щитовидной железы, дети и подростки, вандетаниб.
(***Для цитирования:*** Румянцев П.О., Румянцева У.В. Таргетная терапия вандетанибом медуллярного рака щитовидной железы у детей и подростков. *Онкопедиатрия.* 2015; 2 (2): 115–120. Doi: 10.15690/onco.v2i2.1342)

АКТУАЛЬНОСТЬ

Частота встречаемости РЩЖ

Рак щитовидной железы (РЩЖ) является наиболее частой карциномой органов эндокринной системы и составляет около 1,5% всех случаев злокачественных новообразований в детской возрастной группе (до 15 лет). Заболеваемость РЩЖ в данной возрастной группе составляет 2 случая на 1 млн населения в год. В подростковой возрастной группе от 15 до 18 лет этот показатель составляет 17,6 случаев на 1 млн населения. Как и во взрослой популяции, подавляющее большинство (90–95%) случаев составляют высокодифференцированные гистологические типы: папиллярный

P.O. Rumyantsev, U.V. Rumyantseva

Endocrinology Research Center, Ministry of Health of Russia, Moscow, Russian Federation

Targeted Therapy with Vandetanib of Medullary Thyroid Carcinoma in Children and Adolescents

Medullary thyroid carcinoma (MTC) has aggressive clinical behavior. In half of cases the disease is revealed on late (III–IV) tumor stages when system antineoplastic therapy required. Since low efficacy and high toxicity of chemotherapy, insensitivity of this tumor to radiotherapy, system therapy with multikinase inhibitors is considered to be the best treatment. First drug from this group which displayed antitumoral efficacy in MTC patients was vandetanib. Today the administration of vandetanib 300 mg/day became the treatment of choice in unresectable as well as progressive MTC in adults. Some clinical studies published recently demonstrated noninferiority of the drug in children and adolescents with MTC. Taking into account pharmacokinetics of different ages the effective dosage 100 mg/day with comparable drug toxicity was properly of MTC as well as paraneoplastic Cushing syndrome.

Key words: medullary thyroid cancer, children and adolescents, vandetanib.
(***For citation:*** Rumyantsev P.O., Rumyantseva U.V. Targeted Therapy with Vandetanib Medullary Thyroid Carcinoma in Children and Adolescents. *Onkopediatria.* 2015; 2 (2): 115–120. Doi: 10.15690/onco.v2i2.1342)

и фолликулярный рак. Медуллярный рак щитовидной железы (МРЩЖ) встречается в детской и подростковой группе довольно редко — менее 0,5 случаев на 1 млн населения [1].

Клинические проявления

Клиническое течение рака щитовидной железы и, в частности, МРЩЖ в детской возрастной группе отличается более высокой агрессивностью, чем во взрослой когорте пациентов [2]. Это проявляется высоким пролиферативным потенциалом первичной опухоли, ранней и обширной метастатической диссеминацией. Вероятнее всего, это объясняется высокой активностью ростовых факторов у детей и становлением иммунной системы.

Впервые медуллярная карцинома была выделена Hazard и соавт. в 1959 г. в отдельный гистологический тип, классифицированный как солидная опухоль из нефолликулярного эпителия щитовидной железы, с амилоидозом стромы и высокой частотой метастатического поражения регионарных лимфатических узлов [3]. Авторами была отмечена высокая опухолевая агрессивность нетипичной карциномы, чем при высокодифференцированных карциномах, и менее выраженная, чем при низкодифференцированных и недифференцированных карциномах щитовидной железы. Примерно половина случаев МРЩЖ выявляется лишь на III–IV стадии опухоли, когда хирургическое лечение невозможно или проводится лишь с циторедуктивной целью [2].

Этиология и патогенез

Клетки медуллярной карциномы щитовидной железы секретируют полипептидный гормон, кальцитонин и гликопротеин — раковый эмбриональный антиген — высокочувствительные опухолевые биомаркеры, по уровню которых косвенно оценивается распространенность и рецидив медуллярной карциномы [4]. Высокий уровень кальцитонина в крови может индуцировать секреторную диарею [5].

Частота МРЩЖ в различных клинических группах варьирует от 2 до 8%, в среднем составляя 5% всех случаев РЩЖ. В 70–80% заболевание имеет спорадический характер, в 20–30% — наследственную природу вследствие герминальной мутации в гене *RET*. Описано более 30 точковых миссенс-мутаций в различных экзонах *RET*-гена, обычно в 10, 11, 13, 14, 15, 16-м. Большая часть наследственных случаев МРЩЖ, обусловленная носительством *RET*-мутации, может возникать в детском и подростковом возрасте. Частотная и возрастная характеристика проявлений различных герминальных мутаций гена *RET* представлена на рис. 1, однако возможны и другие, «экзотические» локализации изменений в онкогене.

Семейный анамнез пробанда с впервые установленным МРЩЖ и случаи аналогичной опухоли щитовидной железы, феохромоцитомы и/или гиперпаратиреоза у кровных родственников всегда должны настораживать в плане наследственной формы заболевания. Но этот критерий не всегда срабатывает: например, ввиду отсутствия у ребенка родителей (сирота) или информации о родственниках. Помимо того, мутация в гене *RET* могла возникнуть у пробанда *de novo*. В связи с этим молекулярно-генетический анализ на отсутствие герминальной мутации в гене *RET* необходимо выполнять всем пациентам с впервые уста-

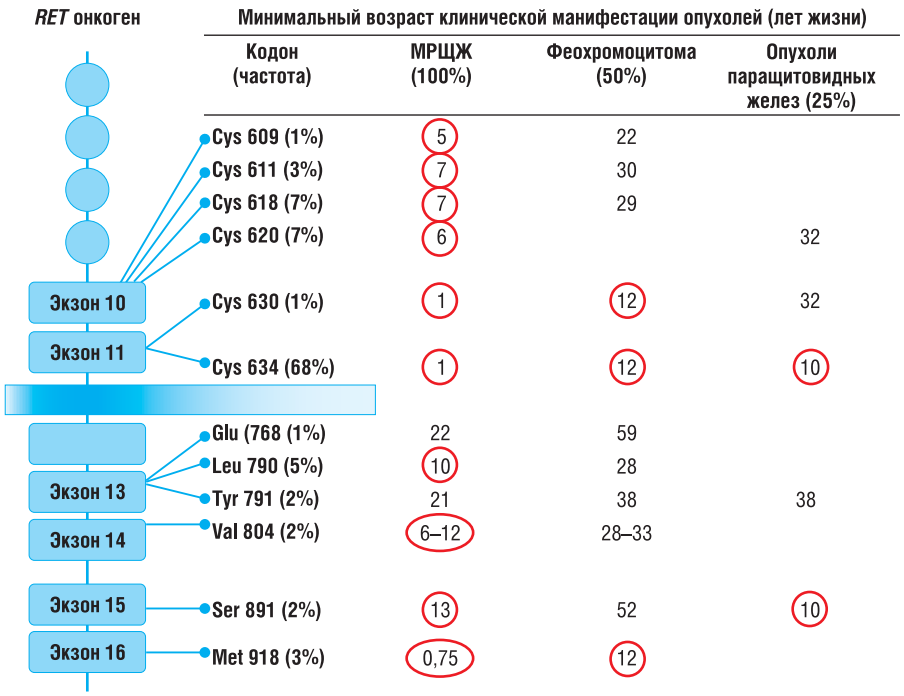

Рис. 1. Мутации гена *RET* и минимальный возраст клинической манифестации неоплазий

Примечание. МРЩЖ — медуллярный рак щитовидной железы.

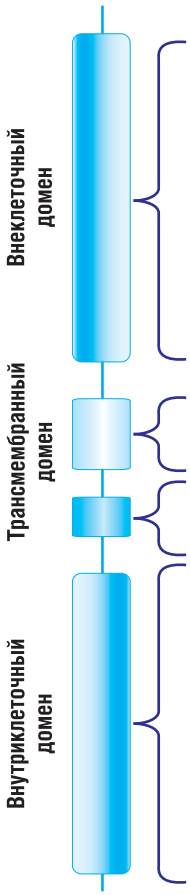

Кодон	Экзон	Риск развития опухолей	Фенотип
318	5	Н	СМРЩЖ
510/511/513	8	Н	СМРЩЖ
531/355	8	Н	СМРЩЖ
596	10	Н	СМРЩЖ
603/609/611	10	У	СМРЩЖ/МЭН IIA
618/620	10	У	МЭН IIA
630/632/633	11	У	МЭН IIA
634	11	В	МЭН IIA
637/640/649	11	У	
666/669	11	У	СМРЩЖ
768/781	13	Н	СМРЩЖ
790/791	13	Н	СМРЩЖ
804/844	14	Н	СМРЩЖ / МЭН IIA
883	15	В	МЭН IIB
891	15	Н	СМРЩЖ
912	16	В	МЭН IIB
918	16	В	МЭН IIB
982	16	В	МЭН IIB

Рис. 2. Мутации *RET* и риск проявления синдрома множественной эндокринной неоплазии (МЭН) II типа

Примечание. Н — низкий, У — умеренный, В — высокий. СМРЩЖ — семейный медуллярный рак щитовидной железы (без синдрома МЭН).

новленным диагнозом МРЩЖ. При обнаружении у пробанда мутации в гене *RET* показан семейный генетический скрининг кровных родственников, целью которого является обнаружение всех носителей аналогичной мутации, в первую очередь детей пробанда.

Возраст клинической манифестации и агрессивность клинического течения наследственного МРЩЖ во многом определяется локализацией *RET*-мутации, как, впрочем, и риск/возраст развития опухолей нейроэндокринной природы (в надпочечниках, паращитовидной железе). Наиболее высокой клинической агрессивностью и ранним развитием МРЩЖ характеризуются мутации в части гена *RET*, кодирующей внутриклеточный домен, локализующейся в экзоне 16 (918-й кодон). Этой мутацией обусловлено 95% всех случаев синдрома Горлина (МЭН IIb). При данной локализации онкомутации МРЩЖ может развиться на первом году жизни ребенка [6]. МРЩЖ может возникать в детском и подростковом возрасте у носителей *RET*-мутаций в кодонах 634, 630, 609, 620, 611, 618, 804, 790. Следует отметить, что мутация в кодоне 634 является причиной возникновения большинства случаев синдрома Сиппла (МЭН IIa) и нередко характеризуется ранней клинической манифестацией (нередко в детском или подростковом возрасте) других компонентов синдрома (феохромоцитомы, аденомы паращитовидных желез). Ассоциация различных локализаций *RET*-мутаций с риском развития синдрома МЭН II приведена на рис. 2.

Лечение

Всем пациентам с установленным диагнозом МРЩЖ вне зависимости от этиологии (спорадический, наследственный) при отсутствии данных об отдаленных метастазах показано хирургическое вмешательство с выполнением как минимум тиреоидэктомии с центральной лимфодиссекцией; при подозрении или доказанных метастазах в боковые лимфатические узлы шеи, верхнее средостение — радикальная лимфодиссекция в объеме пораженных уровней лимфоузлов [7].

Кроме хирургического метода лечения, возможности которого ограничены местной распространенностью и нерадикальностью вмешательства, до недавнего времени в арсенале не было ни одного эффективного метода лечения с учетом слабой чувствительности медуллярной карциномы как представителя нейроэндокринных карцином к химиотерапии и дистанционной лучевой терапии [8–10]. В детском и подростковом возрасте высокая опухолевая агрессивность МРЩЖ усугубляется особенностью бурного клинического течения злокачественных опухолей *per se*. При

наличии отдаленных метастазов МРЩЖ, неоперабельных случаев местнораспространенного опухолевого процесса или высокого риска для жизни от хирургического вмешательства закономерно ставится вопрос о возможности системной противоопухолевой терапии. Большие ожидания клиницисты возлагают на современные таргетные противоопухолевые препараты, позволяющие ингибировать ключевые киназные триггеры опухолевой активации. Первым из них, подтвердившим эффективность и приемлемую безопасность в лечении больных МРЩЖ по результатам клинических исследований I–III фазы, стал препарат вандетаниб.

СОВРЕМЕННАЯ СИСТЕМНАЯ ПРОТИВООПУХОЛЕВАЯ ТЕРАПИЯ

Вандетаниб (ZD6474, торговое наименование Капрелса, производство компании АстраЗенека, Германия) — низкомолекулярный ингибитор рецепторов тирозинкиназы: вазоэндотелиального фактора роста 2-го типа (VEGFR2), эпидермального ростового фактора (EGRF) и активности RET-тирозинкиназы, в том числе RET-мутировавших онкопротеинов [11]. Рецепторные тирозинкиназные мишени ингибирующего воздействия вандетаниба представлены на рис. 3.

У взрослых на фоне приема 300 мг вандетаниба в сут площадь под кривой концентрации (AUC) после приема всей дозы составляла 14 мгк/мл в час, время полужизни — 109 ± 30 ч, клиренс — 4,7 л/м^2 в час; концентрация препарата в плазме крови при равновесном состоянии — 1 мкг/мл [12]. В рандомизированном плацебоконтролируемом клиническом исследовании III фазы (ZETA) у взрослых больных МРЩЖ на фоне приема 300 мг вандетаниба было отмечено увеличение периода без прогрессирования опухоли до 30 мес по сравнению с группой, получавшей плацебо — 19 мес (Hazard ratio (HR) 0,46 [95% ДИ 0,31–0,69], p < 0,001), при этом 45% пациентов имели объективный ответ опухоли (регрессия) [13]. В работе Wells и соавт. было показано, что подгруппа пациентов со спорадическим МРЩЖ и онкомутацией M918T *RET* лучше отвечала на лечение вандетанибом, чем те, у которых этой мутации не было обнаружено [13].

Наиболее частыми побочными эффектами были диарея, кожная сыпь, тошнота, гипертензия и слабость. На основании этих результатов Управление по санитарному надзору за качеством пищевых продуктов и медикаментов (Food and Drug Administration, FDA, США) и Европейское медицинское агентство (European Medicines Agency, EMA) в 2011 г. одобрили вандетаниб в качестве препарата выбора при лечении неоперабельного и прогрессирующего МРЩЖ. В Российской Федерации вандетаниб зарегистрирован под торговым названием Капрелса в 2013 г.

Эффективное лечение вандетанибом синдрома Кушинга, иногда развивающегося на фоне прогрессирования МРЩЖ вследствие паранеопластической эктопической секреции адренокортикотропного гормона (АКТГ), было отмечено в ряде недавно опубликованных исследований, в том числе у 17-летнего подростка [14, 15].

Во время терапии вандетанибом необходимо следить за уровнем тиреотропного гормона (ТТГ), который иногда повышается на фоне лечения. Увеличение дозы левотироксина с 91 ± 24 до 116± 24 мкг/м^2/кг, как правило, приводит к нормализации уровня ТТГ. Повышение уровня тиреотропина обычно не сопровождается снижением фракций

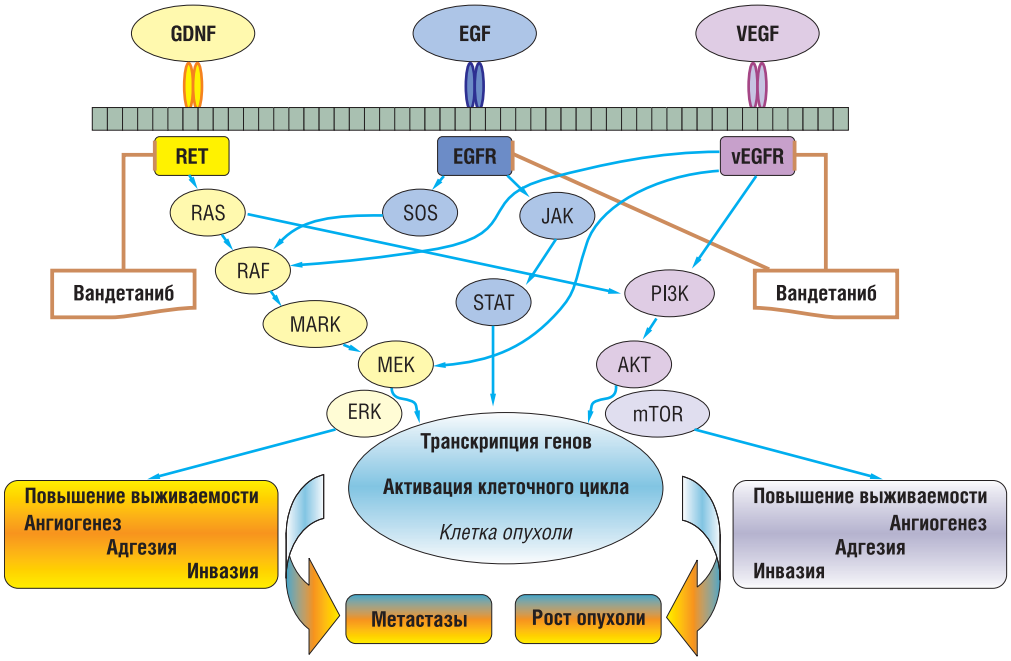

Рис. 3. Молекулярные мишени блокирующего эффекта вандетаниба в клетках медуллярной карциномы

Примечание. GDNF — нейротрофный фактор глиальных клеток, EGF — эндотелиальный фактор роста, VEGF — вазоэндотелиальный фактор роста.

Таблица. Данные клинических исследований по эффективности вандетаниба в лечении медуллярного рака щитовидной железы

Источник информации	Фаза клинического исследования	Суточная доза вандетаниба, мг	Год публикации	Число пациентов	Частичная регрессия опухоли, %	Стабилизация опухоли, %	Прогрессирование, %
Robinson и соавт. [17]	II	100	2010	19	16	53	26
Wells и соавт. [18]	II	300	2010	30	20	53	10
Wells и соавт. [13]	III	300	2012	331	45	18	37
Fox и соавт. [19]	I/II	100	2013	16	47	40	13

периферических тиреоидных гормонов (Т3, Т4) ниже диапазона референсных значений нормы.

По результатам I фазы клинического исследования эффективности вандетаниба у детей с глиомой мостовидной зоны рекомендуемая суточная доза препарата была 145 мг/м^2. Средняя длительность лечения составила 212 [3–674] дней. Токсичность проявилась артериальной гипертензией, обратимой задней энцефалопатией, фотосенситивной сыпью, диареей и удлинением интервала *QT* на электрокардиограмме [16]. Целями I–II фазы клинических исследований являются достижение оптимального сочетания переносимости и терапевтической эффективности, которая при лечении вандетанибом МРЩЖ у взрослых была продемонстрирована в диапазоне суточных доз от 100 до 300 мг (табл.).

В 2013 г. были опубликованы первые результаты применения вандетаниба в детской и подростковой возрастной группе (5–18 лет) из 16 больных МРЩЖ, в частности с синдромом множественной эндокринной неоплазии (МЭН IIb). По результатам фармакокинетических исследований в детской и подростковой возрастной группе (до 18 лет), равновесная концентрация вандетаниба в сыворотке крови у детей, получающих 100 мг/мг/м^2, эквивалентна таковой у взрослых, получающих 300 мг препарата в сут. С точки зрения приемлемой токсичности и эффективной концентрации вандетаниба в сыворотке крови в исследовании была определена доза 100 мг/м^2 в сут, что эквивалентно 180 мг/м^2 в сут у взрослых. В случае если эта доза не оказывалась терапевтически эффективной, то ее повышали из расчета 150 мг/м^2 в сут (эквивалентно 270 мг/м^2 в сут у взрослых).

Частичная регрессия опухоли была зарегистрирована в 47% наблюдений. Уровень кальцитонина значимо снизился у 12 (75%) пациентов, ракового эмбрионального антигена — у 8 (50%). У одного больного с синдромом Кушинга, вызванным АКТГ-эктопией (уровень кортизола в крови — 745 мкг/сут, АКТГ в сыворотке крови — 95 пг/мл), на фоне лечения вандетанибом в дозе 100 мг синдром гиперкортицизма разрешился, уровни кортизола мочи и АКТГ крови нормализовались в течение 4 нед от начала лечения [19].

Наиболее частыми побочными эффектами (в основном 1–2-й степени), вынуждавшими снижать дозу вандетаниба, были диарея (69%) и удлинение сегмента *QT* на электрокардиограмме (68%). Чуть реже проявлялись гипертония, кожная фотосенситивная сыпь, повышение уровня ТТГ. Необходимо отметить, что эти осложнения были выражены во время 1-го и 2-го цикла приема препарата, встречались в 3–6 раз реже и были менее выражены при третьем и последующих циклах [19]. По личному опыту авторов данной статьи, аналогичная ситуация наблюдается при использовании других мультикиназных ингибиторов (сорафениб, кабозантиниб, ленватиниб) у больных раком щитовидной железы.

ЗАКЛЮЧЕНИЕ

Таким образом, вандетаниб на современном этапе является препаратом выбора в лечении неоперабельного и прогрессирующего МРЩЖ не только в категории взрослых пациентов, но также среди детей и подростков. Лечение может осуществляться дозой 100 мг/сут с непрерывным контролем возможных нежелательных побочных эффектов, регулярной оценкой объективного ответа опухоли согласно критериям RECIST (Response Evaluation Criteria in Solid Tumors) и уровня специфических опухолевых маркеров в сыворотке крови (кальцитонин, раковый эмбриональный антиген).

КОНФЛИКТ ИНТЕРЕСОВ

Авторы данной статьи подтвердили отсутствие финансовой поддержки/конфликта интересов, о которых необходимо сообщить.

ЛИТЕРАТУРА

1. Waguespack S.G. et al. Management of medullary thyroid carcinoma and MEN2 syndromes in childhood. *Nat Rev Endocrinol*. 2011; 7 (10): 596–607.
2. Румянцев П.О. и соавт. Рак щитовидной железы. Современные подходы к диагностике и лечению. *Москва: ГЭОТАР-Медиа*. 2009. 448 с.

3. Hazard J.B., Hawk W.A., Crile G., Jr. Medullary (solid) carcinoma of the thyroid; a clinicopathologic entity. *J Clin Endocrinol Metab*. 1959; 19 (1): 152–61.
4. van Veelen W. et al. Medullary thyroid carcinoma and biomarkers: past, present and future. *J Intern Med*. 2009; 266 (1): 126–40.
5. Fabian E., Kump P., Krejs G.J. Diarrhea caused by circulating agents. *Gastroenterol Clin North Am*. 2012; 41 (3): 603–10.
6. Yin M. et al. Multiple endocrine neoplasia type 2B diagnosed on suction rectal biopsy in infancy: a report of 2 cases. *Pediatr Dev Pathol*. 2006; 9 (1): 56–60.
7. Румянцев П.О., Ильин А.А., Румянцева У.В. Выбор объема хирургического вмешательства при медуллярном раке щитовидной железы. *Эндокринная хирургия*. 2011; 2: 27–31.
8. Matuszczyk A. et al. Chemotherapy with paclitaxel and gemcitabine in progressive medullary and thyroid carcinoma of the follicular epithelium. *Horm Metab Res*. 2010; 42 (1): 61–4.
9. Kaltsas G.A. et al. Treatment of advanced neuroendocrine tumours using combination chemotherapy with lomustine and 5-fluorouracil. *Clin Endocrinol (Oxf)*. 2002; 57 (2): 169–83.
10. Fersht N. et al. The role of radiotherapy in the management of elevated calcitonin after surgery for medullary thyroid cancer. *Thyroid*. 2001; 11 (12): 1161–8.
11. Carlomagno F. et al. ZD6474, an orally available inhibitor of KDR tyrosine kinase activity, efficiently blocks oncogenic RET kinases. *Cancer Res*. 2002; 62 (24): 7284–90.
12. Holden S.N. et al. Clinical evaluation of ZD6474, an orally active inhibitor of VEGF and EGF receptor signaling, in patients with solid, malignant tumors. *Ann Oncol*. 2005; 16 (8): 1391–7.
13. Wells S.A., Jr. et al. Vandetanib in patients with locally advanced or metastatic medullary thyroid cancer: a randomized, double-blind phase III trial. *J Clin Oncol*. 2012; 30 (2): 134–41.
14. Nella A.A. et al. Vandetanib successfully controls medullary thyroid cancer-related Cushing syndrome in an adolescent patient. *J Clin Endocrinol Metab*. 2014; 99 (9): 3055–9.
15. Baudry C., Paepegaey A.C., Groussin L. Reversal of Cushing's syndrome by vandetanib in medullary thyroid carcinoma. *N Engl J Med*. 2013; 369 (6): 584–6.
16. Broniscer A. et al. Phase I study of vandetanib during and after radiotherapy in children with diffuse intrinsic pontine glioma. *J Clin Oncol*. 2010; 28 (31): 4762–8.
17. Robinson B.G. et al. Vandetanib (100 mg) in patients with locally advanced or metastatic hereditary medullary thyroid cancer. *J Clin Endocrinol Metab*. 2010; 95 (6): 2664–71.
18. Wells S.A., Jr. et al. Vandetanib for the treatment of patients with locally advanced or metastatic hereditary medullary thyroid cancer. *J Clin Oncol*. 2010; 28 (5): 767–72.
19. Fox E. et al. Vandetanib in children and adolescents with multiple endocrine neoplasia type 2B associated medullary thyroid carcinoma. *Clin Cancer Res*. 2013; 19 (15): 4239–48.

КОНТАКТНАЯ ИНФОРМАЦИЯ

Румянцев Павел Олегович, доктор медицинских наук, заместитель директора ФГБУ «Эндокринологический научный центр» Минздрава России
Адрес: 117036, Москва, ул. Дмитрия Ульянова, д. 11, **тел.:** +7 (495) 500-00-98,
e-mail: pavelrum@gmail.com

Румянцева Ульяна Викторовна, кандидат медицинских наук, врач детский эндокринолог, ФГБУ «Эндокринологический научный центр» Минздрава России
Адрес: 117036, Москва, ул. Дмитрия Ульянова, д. 11, **e-mail:** rumulyana76@gmail.com