

УДК 616.716+617.52-006.03-053.3/5

Я.П. Шешукова

СТРУКТУРА І ЧАСТОТА ДОБРОЯКІСНИХ НОВОУТВОРІВ М'ЯКИХ ТКАНИН ОБЛИЧЧЯ, ЩЕЛЕПНИХ КІСТОК У ДІТЕЙ І ДОРОСЛИХ

ВДНЗУ "Українська медична стоматологічна академія"

Поліморфізм клінічних проявів доброякісних новоутворів щелепно-лицевої ділянки, їх поширеність, наявність певних труднощів у діагностиці зумовлюють актуальність даної проблеми для хірургічної стоматології, тим більше, що останніми роками помітне збільшення кількості хворих, які звертаються в клініки з приводу новоутворів голови і шиї [8,3,9].

Доброякісні пухлини і пухлиноподібні новоутвори м'яких тканин обличчя та шиї складають 29% усіх пухлин людини [1], а одонтогенні пухлини і кісти - 51% загальної кількості доброякісних новоутворів щелеп [10].

Більшість їхніх нозологічних форм зустрічаються у всіх вікових групах, проте співвідношення і клінічні прояви окремих захворювань можуть значно різнитися. Так, наприклад, одонтогенні кісти щелеп у дорослих складають 6,4-17,0% усіх об'ємних захворювань щелепно-лицевої ділянки, а в дітей 5-12 років цей показник сягає 70,0% [2,5]. Помітне місце займає проблема високого індексу рецидивування доброякісних новоутворів, який варіює від 0 до 62,5%.

Труднощі в діагностиці на догоспітальному етапі, високий показник рецидивів та післяопераційних ускладнень у лікуванні доброякісних новоутворів м'яких тканин і щелепних кісток досить тісно пов'язані з їх топографоанатомічною локалізацією. Ускладнюється це ще й довготривалим безсимптомним ростом пухлин, що нерідко призводить до виявлення захворювання лише на пізніх стадіях.

Тому в підвищенні ефективності надання стоматологічної хірургічної допомоги хворим цієї категорії чільне місце відводиться впровадженню сучасних методів діагностики, адже їхня висока інформативність допомагає провести диференційовану діагностику, встановити клінічний діагноз, обрати алгоритм лікування і визначити обсяг хірургічного втручання, що можливе лише за умов добре спланованих організаційних заходів, особливо на догоспітальному етапі.

Мета роботи: провести ретроспективний аналіз стаціонарного архівного матеріалу для встановлення структури, частоти доброякісних пухлин м'яких тканин і щелепних кісток у дітей і дорослих у Полтавській області для планування організаційних заходів.

Матеріали та методи дослідження.

Нами було детально проаналізовано 2782 іс-

торії стаціонарних хворих, які перебували на лікуванні в хірургічному відділенні дитячої міської клінічної лікарні та 7482 історії пацієнтів, які перебували на стаціонарному лікуванні в щелепно-лицевому відділенні Полтавської обласної клінічної лікарні в період 2002-2012 рр., з метою встановлення частоти і структури доброякісних новоутворів щелепно-лицевої ділянки в дітей і дорослих.

Результати та обговорення.

Узагальнюючий аналіз архівних даних хірургічного відділення дитячої міської клінічної лікарні, проведений нами за визначений період, дозволив установити, що кількість дітей із доброякісними утворами м'яких тканин щелепно-лицевої ділянки склала 208 хворих (7,4% загальної кількості пацієнтів) (табл.1). Вивчення частоти виникнення окремих нозологічних форм захворювання дозволило встановити, що найчастіше серед новоутворів м'яких тканин обличчя і шиї в дітей зустрічалися дермоїдні кісти (32,6%) і гемангіоми (26,0%). Пік їх виявлення припадає на грудний і молодший шкільний вік, що збігається з даними інших науковців [7,6]. У переважній більшості випадків пухлини і пухлиноподібні новоутвори, розташовані в м'яких тканинах щелепно-лицевої ділянки, зустрічались у дівчат (55,4%).

Для певних видів пухлин і диспластичних процесів характерні статеві відмінності - в хлопчиків частіше виявляються дермоїдні кісти (61,7%), в дівчаток - гемангіоми (62,9%).

Загалом доброякісні новоутвори щелепно-лицевої ділянки в дітей по нозологічних формах розподілилися таким чином: найпоширенішими були дермоїдні кісти (32,6%) і гемангіоми (26,0%); рідше зустрічались фіброми, ангіофіброми (12,5%) і ранули (11,5%); найменшу кількість склали серединні кісти шиї (7,6%), атероми (3,8%), лімфангіоми (3,0%), бокові кісти шиї (3,0%).

Щодо локалізації новоутворів м'яких тканин щелепно-лицевої ділянки, то у 22,4% випадків патологічний осередок був виявлений у ділянці шиї, 14,0% - у ділянці лоба, в м'яких тканинах порожнини рота - в 10,8%, в ділянці нижньої губи - 7,7%, щоки - в 7,7%, верхньої губи - 6,2%, підборіддя - 3,1%. Слід зауважити, що у 25,9% (14 дітей) гемангіоми нерідко охоплювали відразу кілька анатомічних ділянок.

Таблиця 1
Структура доброякісних новоутворів м'яких тканин обличчя і шиї в дітей

Вік Нозологічна одинаця	Грудний вік 0-1 рік		Ясельний 1-3 рік		Дошкільний 3-7 років		Молодший шкільний 7-12 років		Старший шкільний 12-15 років		Більше 16 років		Кількість випадків	
	заг.	%	заг.	%	заг.	%	заг.	%	заг.	%	заг.	%	заг.	%
Дермоїдна кіста	18	26,4	8	11,7	16	23,5	16	23,5	10	14,7	—	—	68	32,6
Серединна кіста шиї	—	—	—	—	—	—	8	50	8	50	—	—	16	7,6
Бокова кіста шиї	—	—	4	66,6	2	33,4	—	—	—	—	—	—	6	3,0
Гемангіома	26	48,1	18	33,3	—	—	4	7,4	6	11,1	—	—	54	26,0
Лімфангіома	2	66,6	—	—	2	33,4	—	—	—	—	—	—	6	3,0
Атерома	2	25	—	—	—	—	6	75	—	—	—	—	8	3,8
Фіброма	2	7,6	4	15,3	—	—	8	30,7	12	46,1	—	—	26	12,5
Ранула	—	—	2	8,3	2	8,3	8	33,4	12	50	—	—	24	11,5
Всього	52		36		22		50		48				208	100

Рецидиви новоутворів після хірургічного втручання зафіксовано в 14 дітей (6,7%). У 43,0% (6 пацієнтів) це відбувалося після видалення серединної кісти шиї, в 4 пацієнтів (28,5%) - гемангіоми та в такої ж кількості - після видалення ранули (28,5%).

Порівняльний аналіз клінічного діагнозу і післяопераційного морфологічного дослідження видаленого новоутвору дозволив виявити, що в 15,3% (32 дитини) випадків клінічний діагноз не збігався з патогістологічним. У більшості випадків

це стосувалося дермоїдів - 24 пацієнти (75,0%), фібром-5 пацієнтів (15,6%) та лімфангіоми - 3 пацієнти (9,4%).

Ретроспективний аналіз архівних даних щелепно-лицевого відділення Полтавської обласної клінічної лікарні дозволив установити, що пацієнти з доброякісними пухлинами і пухлинноподібними утворами м'яких тканин обличчя та шиї, які перебували на стаціонарному лікуванні, склали 5,1% (382 хворих) загальної кількості хворих, структура яких представлена в табл. 2.

Таблиця 2
Структура доброякісних новоутворів м'яких тканин обличчя і шиї в дорослих

Вік Нозологічна одинаця	15-24 роки		25-34 роки		35-44 роки		45-64 роки		Більше 65		Усього	
	заг.	%	заг.	%	заг.	%	заг.	%	заг.	%	заг.	%
Дермоїдна кіста	8	44,4	6	33,3	—	—	4	22,3	—	—	18	4,8
Серединна кіста шиї	24	42,8	14	25	8	14,2	10	18	—	—	56	14,6
Бокова кіста шиї	40	27	55	37	25	16,6	26	18,2	2	1,2	148	38,8
Гемангіома	4	10,5	2	5,2	8	21	16	42,3	8	21	38	10,0
Лімфангіома	—	—	—	—	2	100	—	—	—	—	2	0,5
Атерома	24	25	10	10,4	22	22,6	30	31,6	10	10,4	96	25,1
Фіброма	4	18	8	36	2	9,5	2	9,5	6	27	22	5,7
Ранула	2	100	—	—	—	—	—	—	—	—	2	0,5
Всього	106		95		67		88		26		382	100

За нашими підрахунками, найпоширенішими нозологічними одиницями в дорослих були бокова кіста шиї - в 148 хворих (38,8%) та атерома - 96 хворих (25,1%); рідше зустрічалися: серединна кіста шиї - 56 хворих (14,6%), гемангіома - 38 хворих (10,0%), фіброма - 22 хворих (5,7%) та дермоїдні кісти - 18 хворих (4,8%). Лімфангіоми, як і ранули, склали лише по 0,5% загальної кількості хворих.

Об'ємні новоутвори м'яких тканин обличчя і шиї виявляли частіше у віці від 15 до 34 років та в 45-64 роки. Більшість пацієнтів були жіночої статі (72%). Проте ранули і лімфангіоми зустрічались лише в чоловіків.

Щодо анатомотопографічної локалізації, то

більшість новоутворів локалізувалися в ділянці шиї (55,4%), щік (11,0%), рідше - в скроневій ділянці (5,2%), в ділянці нижньої (4,1%) і верхньої (3,6%) губ.

Порівняльний аналіз клінічних діагнозів і патогістологічного дослідження дозволив виявити, що в 19,8% пацієнтів установлено невідповідність попереднього діагнозу. Найчастіше діагностичних помилок припускались при лікуванні бокової (34,2%) та серединної кісти шиї (21,8%), дермоїди і фіброми склали по 13,1%.

Рецидиви спостерігались у 8 хворих (2,1%): у шести випадках (75,0%) це було після хірургічного лікування серединної та у двох хворих (25,0%) - після лікування бокової кісти шиї.

Кістозні утвори щелепних кісток у дитячому віці, за нашими підрахунками, склали 1,8% (50 пацієнтів) усіх стаціонарних хворих.

Згідно з отриманими даними, залежно від віку відсоток нозологічних форм кістозних утворів щелепних кісток у дітей різнився.

Таблиця 3
Частота нозологічних форм кістозних утворів щелепних кісток у дітей

Вік Нозологічна одиниця	Грудний вік 1м. 1 рік	Ясельний вік 1-3 роки	Дошкіль- ний вік 3-7 років	Молодший шкільний вік 7-12 років	Стар ший шкіль- ний вік 12-15	Більше 16 років	Усього	%
Фолікулярна кіста	—	—	—	19	—	—	19	38
Зубовмісна кіста	—	—	—	16	—	—	16	32
Радикулярна кіста	—	—	—	4	9	—	13	26
Глобуло- максилярна кіста	—	—	—	2	—	—	2	4
Всього	—	—	—	41	9	—	50	100

Найчастіше кістозні утвори зустрічались у віці 7-12 років (82,0%), що збігається з періодом змінного прикусу. У віці 12-15 років виявлялися лише радикулярні кісти. Щодо локалізації, то 76,1% усіх кіст було виявлено на нижній щелепі та 23,9% - на верхній.

Згідно з нашим дослідженням, у дорослої групи населення кістозні утвори щелепних кісток склали 2,6% (200 пацієнтів) загальної кількості хворих.

Найбільшу кількість стаціонарних хворих було госпіталізовано з діагнозом «радикулярна кіста» - 156 (78,0%). Із них у 38 осіб (24,3%) було виявлено проростання прикореневої кісти в гайморову пазуху. Переважну кількість хворих було направлено з попереднім діагнозом «одонтогенний гай-

морит». Зубовмісні кісти склали 18,0%.

На відміну від новоутворів м'яких тканин обличчя і шиї кістозні утвори щелеп зустрічались переважно в чоловіків (61,8%). На верхній щелепі вони були виявлені в 63,3%, проте фолікулярні кісти, які склали 3,0% загальної кількості хворих із кістозними утворами кісток, зустрічались лише на нижній щелепі. Кісти різцевого каналу склали лише 1,0%

Варто зазначити, що 22,7% хворих звернулись по допомогу до стаціонару лише при нагноєнні кістозних утворів щелепних кісток.

Дані про співвідношення щелепних кіст наведені на рис. 1.

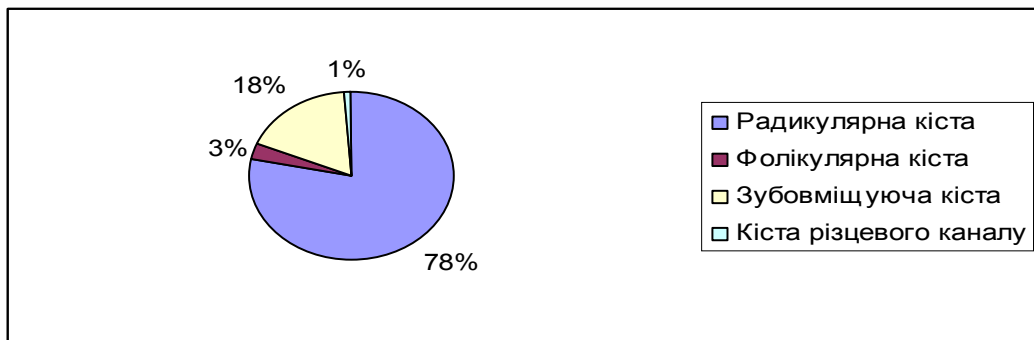


Рис. 1. Частота кістозних утворів щелеп у дорослих залежно від нозологічної форми

Висновки

1. Ретроспективний аналіз архівного матеріалу дозволив установити, що в дитячому віці пацієнти з доброякісними утворами м'яких тканин обличчя і шиї складають 7,4%, а серед дорослих - 5,1% загальної кількості стаціонарних хворих.

2. У дітей преважують новоутвори дизонтогенетичного походження, серед яких чільне місце займають дермоїдні кісти (32,6%) та гемангіоми (26,0%). Зазвичай вони зустрічаються у віці до 1 року та в період між 7-12 роками, а частіше хворіють дівчатка - 55,0%.

3. У дорослих серед доброякісних пухлин

м'яких тканин більшість спостережень стосується бокових кіст шиї (38,8%), що проявляють себе переважно у віці від 15 до 34 та від 45 до 65 років.

4. Серед кістозних утворів щелепних кісток у дітей найчастіше виявляються фолікулярні кісти (38,0%), натомість у дорослих - радикулярні (78,0%).

5. У більшості випадків діагностичних помилок на догоспітальному етапі припускалися при лікуванні дермоїдних кіст і фібром, а рецидиви найчастіше виникають після видалення серединної кісти шиї.

Перспективи подальших досліджень.

Плануємо поглиблене вивчення імуноморфологічних особливостей щелепних кіст у віковому аспекті.

Література

1. Donnelly L. F. Vascular malformations and hemangiomas: a practical approach in a multidisciplinary clinic / L. F. Donnelly, D. M. Adams, G. S. Bisset//Am. J. Roentgenol. - 2000. - Vol. 174, №3. - P. 597-608.
2. Виноградова А.В. Оперативное лечение кист челюстей у детей / А.В. Виноградова // Бюлл. ВСНЦ СО РАМН. - 2000. - № 1. - С. 55-56.
3. Кісти щелепно-лищевої ділянки (клініко-морфологічні аспекти) / [Ткаченко П.І., Старченко І.І., Білоконь С.О., Резвіна К.Ю.]. - Полтава, 2013. - 103 с.
4. Колесов А.А. Новообразования мягких тканей и костей лица у детей и подростков /А.А. Колесов, Ю.И. Воробьев, Н.Н. Каспарова. – М.: Медицина, 1989. – 302 с.
5. Овруцкий Г.Д. Неоперативное лечение околокорневых кист челюстей / Г.Д. Овруцкий, Ю.Н.Лившиц, Л.М.Лукиных.– М.: Медицина, 1999. – 118 с.
6. Солнцев А.И. Кисты челюстно – лицевой области и шеи //Солнцев А.И., Колесов В.С. – К.: Здоровье, 1982. -144 с.
7. Харьков Л.В. Хирургическая стоматология и челюстно-лицевая хирургия детского возраста / Л.В. Харьков. - М., 2005.-267 с.
8. Фолликулярные кисты и одонтогенные кератокисты челюстей // [Е.В.Токарева, Г.И. Донский, И.В.Василенко, Ю.М.Винников]. - Севастополь-Донецк, 2003.-127 с.
9. Giudice M. Cyst and pseudocyst of oral maxillofacial region. Clinical and therapeutical considerationsb / Giudice M., Maggiore C. // Minerva Stomatol. -2003. - Vol. 52, № 1. - P. 41.
10. Зарецкая А.С. Анализ результатов диагностики и амбулаторного лечения пациентов с обширными одонтогенными полостными образованиями в челюстных костях : автореф. дис. на соискание учен. степени канд. мед. наук: спец. 14.00.22 «Стоматология» /А.С. Зарецкая. - М., 2011. – 79 с.

**Стаття надійшла
14.05.2013 р.**

Резюме

Ретроспективний аналіз архівного матеріалу щелепно-лицевих відділень м. Полтави за 2002-2012 рр. дозволив установити, що в дітей найчастіше діагностуються дермоїдні кісти і гемангіоми, а серед кістозних утворів щелепних кісток переважають фолікулярні кісти. У дорослих превалюють бокові кісти шиї та радикулярні кісти щелеп. За результатами дослідження встановлено, що як у дітей, так і в дорослих діагностичних помилок на догоспітальному етапі в більшості випадків припускаються в лікуванні дермоїдних кіст і фібром. Рецидиви найчастіше виникають після видалення серединної кісти шиї.

Ключові слова: діти, дорослі, пухлини і пухлиноподібні новоутвори, м'які тканини, щелепні кісти.

Резюме

Ретроспективный анализ архивного материала челюстно-лицевых отделений города Полтавы за 2002-2012 гг. позволил установить, что у детей чаще всего диагностируются дермоидные кисты и гемангиомы. Среди кистозных образований челюстных костей преобладают фолликулярные кисты. У взрослых превалируют боковые кисты шеи и радикулярные кисты челюстей. В результате исследования установлено, что как у детей, так и у взрослых диагностические ошибки на догоспитальном этапе в большинстве случаев допускают при лечении дермоидных кист и фибром. Рецидивы чаще всего возникают после удаления срединной кисты шеи.

Ключевые слова: дети, взрослые, опухоли и опухолевидные новообразования, мягкие ткани, челюстные кисты.

Summary

Retrospective analysis of the archived material of maxillofacial departments of Poltava city from 2002 to 2012 year has determined that dermatoid cysts and hemangiomas are diagnosed in children very often. Follicle cysts prevail among cystous formations of jaw bones. The lateral cyst of neck and radicular cyst of jaws predominate in adults. It has been estimated that diagnostic errors on the pre-hospital stage, in most cases, are assumed in treatment of dermatoid cysts and fibroma in children and adults. Relapses appear after removal of middle cyst of neck most often.

Key words: children, adults, tumours and tumor-like neoplasms, soft tissues, jaw cysts.