ОРИГИНАЛЬНЫЕ СТАТЬИ

© КОЛЛЕКТИВ АВТОРОВ, 2012

УДК 616.311+616.327.3]-006.6-085.849.1-036.8-07

М. У. Раджапова, И. А. Гулидов, Ю. С. Мардынский, Д. Ю. Семин, В. С. Медведев, И. Н. Иванова

СРАВНИТЕЛЬНАЯ ОЦЕНКА РАЗНОФРАКЦИОННОЙ ХИМИОЛУЧЕВОЙ И ЛУЧЕВОЙ ТЕРАПИИ БОЛЬНЫХ РАКОМ СЛИЗИСТОЙ ОБОЛОЧКИ ПОЛОСТИ РТА И РОТОГЛОТКИ ПО КРИТЕРИЮ "ЭФФЕКТИВНОСТЬ—ТОКСИЧНОСТЬ"

Медицинский радиологический научный центр (дир. — акад. РАМН А. Ф. Цыб) Минздравсоцразвития России, Обнинск

У 233 больных первичным раком слизистой оболочки полости рта и ротоглотки проводили химиолучевую терапию с неравномерным дроблением дневной дозы и стандартное лучевое лечение. После химиолучевой терапии с дроблением дозы 1 + 1,5 Гр и фракционированием 1 + 2 Гр частота объективных ответов (сумма полных и частичных регрессов) была достоверно выше по сравнению со стандартным лучевым лечением (97,8, 100 и 61,9% соответственно). В процессе химиолучевой терапии в режиме 1 + 1,5 Гр и 1 + 2 Гр частота возникновения мукозита III степени составила 40,5 и 77,8% (p < 0,05) против 52,7% при стандартной лучевой терапии. Поздние лучевые повреждения нормальных тканей и органов в зоне облучения отмечены в 8,9, 10,8 и 20,2% случаев соответственно (p > 0,05). Разнофракционная химиолучевая терапия по раннему токсическому эффекту — лучевым реакциям слизистых оболочек — удовлетворительно переносится больными и после нее не отмечается увеличение поздней местной токсичности по сравнению с лучевой терапией стандартным облучением.

Ключевые слова: *объективный ответ, эффективность—токсичность, химиолучевая терапия, поздние лучевые повреждения*

COMPARATIVE ASSESSMENT OF VARIOUSLY FRACTIONATED CHEMORADIATION AND RADIATION THERAPY IN PATIENTS WITH CANCER OF THE ORAL AND OROPHARYNGEAL MUCOSA BY THE EFFECTIVENESS-TOXICITY CRITERION

M. U. Radzhapova, I. A. Gulidov, Yu. S. Mardynsky, D. Yu. Semin, V. S. Medvedev, I. N. Ivanov

Medical Radiology Research Center, Ministry of Health and Social Development of Russia, Obninsk

Two hundred and thirty-three patients with primary cancer of the oral and otopharyngeal mucosa received chemoradiotherapy with unequal divisions of a daily dose and standard radiotherapy. After chemoradiotherapy with division of the dose of into 1 + 1.5 Gy and fractionation into 1 + 2 Gy, the rate of objective responses (a sum of complete and partial regressions) was significantly higher than that following standard radiotherapy (97.8, 100, and 61.9%, respectively). During chemoradiation therapy in the 1 + 1.5 Gy and 1 + 2 Gy regimen, the incidence of Grade 3 mucositis was 40.5 and 77.8% (p < 0.05) versus 52.7% of those receiving the standard radiotherapy. Late radiation damage to normal tissues and organs in a radiation area were observed in 8.9, 10.8, and 20.2% of cases, respectively (p > 0.05). In terms of the early toxic effect – mucosal radiation reactions, variously fractionated chemotherapy is fairly tolerated by patients and, after it, there is no increase in late local toxicity as compared to the standard radiotherapy.

Key words: *objective response, effectiveness-toxicity, chemoradiotherapy, late radiation damages*

Лечение больных раком полости рта и ротоглотки является актуальной проблемой клинической онкологии. Обращают на себя внимание высокие показатели запущенности при выявлении новообразований этих локализаций. Так, в 2007 г. у 68,7% больных с этой патологией диагностирован местно-распространенный опухолевый процесс III—IV стадии [1]. Показатель летальности уже в 1-й год после постановки диагноза у данной категории больных составляет более 40%, а 5-летняя выживаемость не превышает 30—43% [1, 2].

Одним из перспективных направлений повышения эффективности лечения рака слизистой оболочки полости рта и ротоглотки считается одновременная химиолучевая терапия. Однако ее использование сопровождается токсичностью, выраженность которой прямо пропорциональна интенсивности лечения. Наиболее частым и ранним токсическим осложнением химиолучевого лечения, ограничивающим его радикальность, является тяжелый мукозит III—IV степени, частота развития которого достигает 70% и более [10]. Из поздних токсических эффектов заслуживают внимание лучевые повреждения нормальных тканей и органов в зоне облучения. Наиболее грозным из них является остеорадионекроз нижней челюсти, на долю которого приходится от 5 до 15% случаев [5, 8, 9]. Данная патология развивается обычно в первые 3 года после лечения, однако опасность ее возникновения существует на протяжении всей жизни пациента [5]. Степень тяжести и выраженные симптомы токсических осложнений значительно снижают качество жизни больных при хорошей эффективности противоопухолевой терапии [6, 7]. Поэтому при планировании химиолучевого лечения важным является выбор методик фракционирования дневной дозы,

Для корреспонденции: *Раджапова Мария Уруновна* — канд. мед. наук, вед. науч. сотр. отд-ния дистанционной лучевой терапии; 249036, г. Обнинск, ул. Королева, 4; e-mail:mradzh@mrrc.obninsk.ru

Таблица 1

Распределение больных в зависимости от метода лечения

Группа больных	Метод лечения	Дневная доза, Гр	Число больных (n = 233)
1-я	СЛТ	2	97
2-я	ХЛТ-1	1 + 1,5	91
3-я	ХЛТ-2	1 + 2	45

Примечание. Здесь и в табл. 2—5: СЛТ — стандартная лучевая терапия; ХЛТ-1, ХЛТ-2 — одновременная химиолучевая терапия с дроблением дозы облучения 1 + 1,5 Гр и 1 + 2 Гр соответственно.

использование которых позволит эффективно воздействовать на опухоль и сведет к минимуму риск возникновения тяжелых лучевых реакций и поздних лучевых повреждений нормальных тканей и органов. В связи с этим разработка и внедрение в клиническую практику новых программ химиолучевого лечения, оптимальных по критерию "эффективность—токсичность", представляется актуальной.

Целью настоящего исследования являлась сравнительная оценка непосредственной эффективности, а также раннего и позднего местного токсического эффекта разнофракционной химиолучевой и стандартной лучевой терапии больных раком полости рта и ротоглотки.

В исследование были включены 233 больных первичным раком слизистой оболочки полости рта и ротоглотки, леченых в период с 1990 по 2009 г. Среди них рак ротоглотки диагностирован у 92 (39,5%) больных, полости рта — у 141 (60,5%) пациента. Мужчин было 193 (82,8%), женщин — 40 (17,2%) — соотношение 4,8:1. Возраст пациентов варьировал от 21 до 81 года; в 60,3% случаев диагноз установлен у лиц трудоспособного возраста от 40 до 60 лет. В структуре клинических наблюдений на долю рака дна полости рта приходилось 28,8%, языка — 26,6%, тонзиллярной области — 17,5% и корня языка — 16,2%. Поражение ретромолярной области, задней и боковой стенок глотки отмечено в 5,2 и 5,7% случаев соответственно.

Всем больным проводили гистологическую верификацию диагноза. Плоскоклеточный ороговевающий и неороговевающий рак диагностирован в 65,9 и 26,2% случаев соответственно. На долю умереннодифференцированного плоскоклеточного рака приходилось 6,6% и аденокистозного — 1,3% наблюдений.

Стадию заболевания устанавливали в соответствии с международной классификацией TNM (6-е издание 2002 г.) на основании общепринятых стандартных методов обследования, а также неинвазивных методов лучевой диагностики — спиральной компьютерной томографии головы и шеи. Опухолевый процесс III и IV стадии диагностирован у 75,1% леченых больных. Метастазы в регионарных лимфатических узлах обнаружены в 49,3% наблюдений.

Все больные в зависимости от метода лечения были распределены по трем группам (табл. 1).

Больным 1-й группы проводили стандартную лучевую терапию в самостоятельном варианте — разовая очаговая доза (РОД), 2 Гр 5 раз в неделю до суммарной очаговой дозы (СОД) 60 Гр. Во 2-й и 3-й группах пациентам проводили одновременную химиолучевую терапию с неравномерным подведением дневной дозы облучения. При этом во 2-й группе прибегали к дроблению дневной дозы на две фракции — 1 + 1,5 Гр, а в 3-й применяли фракционирование в режиме 1 + 2 Гр с 4—6-часовым интервалом до СОД 60 Гр.

Таблица 2

Распределение больных в зависимости от распространенности опухолевого процесса и метода лечения

Показатель	СЛТ		ХЛТ-1		ХЛТ-2		Итого	
	абс.	%	абс.	%	абс.	%	абс.	%
I стадия	3	3,1	1	1,1	—	—	4	1,7
II стадия	23	23,7	21	23,1	10	22,2	54	23,2
III стадия	37	38,1	13	14,3	10	22,2	60	25,8
IV стадия	34	35,1	56	61,5	25	55,6	115	49,3
Количество больных	97	100	91	100	45	100	233	100

Распределение больных в зависимости от распространенности опухолевого процесса и метода лечения приведено в табл. 2.

Дистанционную гамма-терапию в статистическом режиме проводили на гамма-терапевтических установках типа "АГАТ" и "РОКУС-АМ". Первичную опухоль с лимфатическими узлами первого регионарного барьера облучали через противолежащие боковые поля. Границы и размеры полей облучения подбирали индивидуально в зависимости от локализации и степени распространенности опухоли и регионарных метастазов. Среднюю и нижнюю группы лимфатических узлов шеи облучали через прямое переднее и заднее поле с экранированием хрящей гортани и спинного мозга. Интактные лимфатические узлы облучали до СОД 44—46 Гр, метастатические — 56—60 Гр. Пациентам с неполным регрессом регионарных метастазов выполняли плановое иссечение лимфатических узлов через 4—5 нед после завершения противоопухолевой терапии.

В схему полихимиотерапии (ПХТ) были включены 2 препарата — цисплатин и 5-фторурацил. В первый день лечения до начала лучевой терапии внутривенно на фоне гипергидратации вводили цисплатин из расчета 100—120 мг на 1 м^2 площади поверхности тела в течение 30 мин, затем начинали внутривенное введение 5-фторурацила в дозе 3000 мг непрерывно в течение 72 ч при помощи инфузионного шприцевого насоса. Всего одновременно с лучевой терапией проводили два цикла ПХТ с интервалом 21 день. Расщепление курса лучевой и химиолучевой терапии использовали при развитии выраженных симптомов мукозита III степени.

Клиническую оценку состояния слизистой оболочки полости рта и ротоглотки (степень мукозита) и поздних лучевых повреждений нормальных тканей и органов в зоне облучения производили в соответствии со шкалой RTOG/EORTC. Также фиксировали длительность перерыва, в течение которого происходила регенерация слизистой оболочки, и величину СОД, которая была подведена к опухоли до перерыва. Клинический регресс первичной опухоли оценивали эндоскопическим, рентгенологическим, ультразвуковым методами исследования в соответствии с рекомендациями ВОЗ.

Полученные данные обрабатывали общепринятыми методами вариационной статистики с использованием стандартных пакетов программ статистического анализа Statistica 6.0.

Опухоли головы и шеи характеризуются высокой скоростью пролиферации клеток, для подавления которой требовалось бы увеличить СОД до уровня, превышающего толерантность нормальных тканей. Поэтому

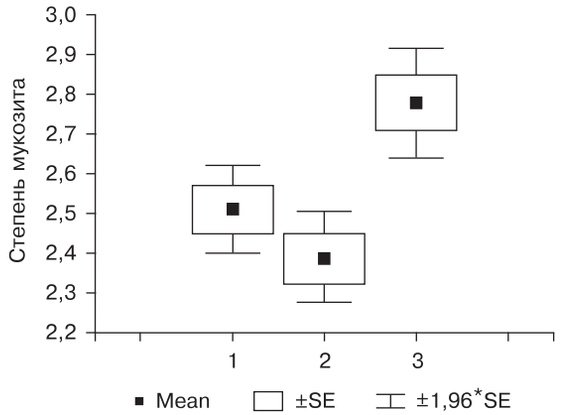

Степень тяжести мукозита при различных методах лечения (метод χ^2, непараметрический критерий).

1 — СЛТ (1-я группа); 2 — ХЛТ-1 (2-я группа); 3 — ХЛТ-2 (3-я группа).

Таблица 3

Поздние лучевые повреждения нормальных тканей и органов полости рта и ротоглотки после химиолучевой и лучевой терапии

Осложнение	СЛТ (n = 94)		ХЛТ-1 (n = 90)		ХЛТ-2 (n = 37)		Итого (n = 221)	
	абс.	%	абс.	%	абс.	%	абс.	%
Остеонекроз	16	17,0	8	8,9	2	5,4	26	11,8
Лучевая язва	2	2,1	—	—	1	2,7	3	1,4
Атрофический фарингит	1	1,1	—	—	—	—	1	0,5
Фиброз языка	—	—	—	—	1	2,7	1	0,5
Всего...	19	20,2	8	8,9	4	10,8	31	14

с целью снижения риска острых и отдаленных лучевых реакций и повреждений целесообразно использование потенциала восстановления для избирательного ослабления лучевого эффекта только нормальных тканей. Это можно достигнуть применением схем фракционирования с разделением дневной дозы на несколько фракций, подводимых через 4—6 ч. Радиобиологическое обоснование различных режимов фракционирования послужило основой для выбора методик облучения в схеме химиолучевого лечения в нашем исследовании [3, 4]. Ранее нами апробирована и внедрена в практику методика химиолучевой терапии больных раком полости рта и ротоглотки с дроблением дневной дозы на две фракции 1 и 1,5 Гр с 4—6-часовым интервалом до СОД 60 Гр, которая с точки зрения эффективности—токсичности оказалась оптимальной по сравнению со стандартным лучевым лечением. В настоящей работе с целью оптимизации лучевого компонента химиолучевой терапии мы использовали ускоренное гиперфракционирование 1 + 2 Гр. Следует отметить, что ускоренное гиперфракционирование применяют при лучевой терапии опухолей, характеризующихся высокой пролиферативной активностью, в расчете на максимальное повреждение быстроделящихся клоногенных опухолевых клеток. Отдаленные реакции слабопролиферирующих нормальных тканей при этом усиливаются в меньшей степени благодаря лучшей репарации радиационных повреждений в клетках этих тканей в перерывах между фракциями.

Таким образом, нами проведена сравнительная оценка с точки зрения эффективности—токсичности следующих методов лечения:

— стандартная лучевая терапия,
— одновременная химиолучевая терапия с двумя вариантами дробления дневной дозы 1 + 1,5 Гр и 1 + 2 Гр.

Лучевые реакции

Состояние слизистой оболочки полости рта и ротоглотки было оценено у всех пациентов, которым проводили противоопухолевую терапию. Следует отметить, что независимо от метода лечения острые лучевые реакции слизистых оболочек возникли у 100% пациентов в виде мукозита различной степени тяжести, в основном II и III и у единичных больных I (рисунок).

Оценка данных показала, что при химиолучевой терапии с дроблением дневной дозы 1 + 1,5 Гр и фракционированием 1 + 2 Гр частота возникновения мукозита III степени составила 40,5 и 77,8% случаев соответственно против 52,7% при стандартном лучевом лечении. Полученные результаты свидетельствуют о достоверном ($p < 0,05$) увеличении тяжелых мукозитов при химиолучевой терапии с фракционированием дозы 1 + 2 Гр по сравнению с другими методами лечения. Однако при этом длительность перерыва, необходимого для регенерации слизистых оболочек, не превышала таковую при двух других способах терапии. Так, интервал, необходимый для стихания выраженной симптоматики мукозита у больных, прошедших химиолучевую терапию в режиме 1 + 1,5 Гр и 1 + 2 Гр, а также при стандартной лучевой терапии составил 10,4 ± 2,3, 11,6 ± 3,3 и 11,3 ± 4,1 дня соответственно ($p > 0,05$). При этом все пациенты, включенные в исследование, завершили запланированный курс радикального лечения. Такого результата удалось добиться благодаря адекватной профилактике мукозитов и своевременной интенсивной терапии этого осложнения. На основании полученных данных можно отметить удовлетворительную переносимость разнофракционной химиолучевой терапии по раннему токсическому эффекту — лучевым реакциям слизистых оболочек полости рта и ротоглотки.

Поздние лучевые повреждения нормальных тканей и органов

Поздние лучевые осложнения здоровых тканей и органов полости рта и ротоглотки, возникшие в сроки более 3 мес после завершения лечения, были оценены у 94 пациентов после лучевой терапии стандартным облучением и у 127 больных после разнофракционной химиолучевой терапии. В анализ не включили пациентов, умерших от основного заболевания в сроки до 3 мес после окончания терапии. Поздние лучевые повреждения независимо от метода лечения в различные сроки возникли у 31 (14%) из 221 пациента и после химиолучевой терапии с дроблением дневной дозы 1 + 1,5 Гр и 1 + 2 Гр были выявлены у 8 (8,9%) из 90 и у 4 (10,8%) из 37 больных соответственно, а после стандартного лучевого лечения — у 19 (20,2%) из 94 ($p > 0,05$). Следует отметить, что большинство поздних лучевых осложнений независимо от метода лечения развиваются в течение первых 4 лет после окончания противоопухолевой терапии. Так, частота накопления повреждений в 1, 2, 3, 4-е годы составила 41,9, 64,5, 77,4 и 90,3% соответственно и только 3 (9,7%) случая спустя 4 года.

Структура и частота осложнений приведены в табл. 3.

Таблица 4

Непосредственная эффективность химиолучевой и лучевой терапии больных раком полости рта и ротоглотки

Показатель	СЛТ		ХЛТ-1		ХЛТ-2	
	абс.	%	абс.	%	абс.	%
Полный регресс	35	36,1	60	65,9	32	71,1
Частичный регресс	25	25,8	29	31,9	13	28,9
Стабилизация	37	38,1	2	2,2	—	—
Прогрессирование	—	—	—	—	—	—
Количество больных	97	100	91	100	45	100

Из приведенных в таблице данных следует, что наиболее частым поздним повреждением был остеорадионекроз нижней челюсти, который возник у 26 (11,8%) из 221 пациента, причем у 21 (80,8%) больного развился остеорадионекроз III и IV степени тяжести и у 5 (19,2%) II. Из других осложнений у 3 (1,4%) больных возникла лучевая язва, у 1 (0,5%) — выраженный фиброз языка, и еще у 1 (0,5%) — атрофический фарингит III степени.

Полученные данные свидетельствуют о том, что после химиолучевой терапии в режиме фракционирования дневной дозы 1 + 1,5 Гр и 1 + 2 Гр с 4—6-часовым интервалом до СОД 60 Гр не отмечено увеличение поздней местной токсичности по сравнению со стандартным лучевым лечением.

Непосредственная эффективность лечения

В группе стандартной лучевой терапии полностью закончили лечение и были включены в анализ непосредственных результатов 97 пациентов, после разнофракционной химиолучевой терапии — 136 больных.

Данные о непосредственной эффективности химиолучевой и лучевой терапии больных раком полости рта и ротоглотки приведены в табл. 4.

Данные таблицы свидетельствуют о том, что после химиолучевой терапии с дроблением дневной дозы 1 + 1,5 Гр частота объективных ответов (сумма полных и частичных регрессов) составила 97,8%, при фракционировании 1 + 2 Гр — 100%, а после стандартной лучевой терапии — 61,9% (различия достоверны при $p < 0,05$ в пользу химиолучевого лечения). При этом в группе химиолучевой терапии в режиме фракционирования дозы 1 + 1,5 Гр полный регресс опухоли имел место у 60 (65,9%) из 91 пациента, при фракционировании 1 + 2 Гр — у 32 (71,1%) из 45 больных, а после лучевой терапии стандартным облучением — у 35 (36,1%) из 97 больных ($p < 0,05$). Частичный регресс опухоли был отмечен у 29 (31,9%), 13 (28,9%) и 25 (25,8%) больных соответственно.

Несмотря на тяжелый контингент больных после химиолучевой терапии с дроблением дневной дозы 1 и 1,5 Гр, частота объективных ответов была выше на 35,9%, а при фракционировании 1 + 2 Гр — на 38,1% по сравнению со стандартной лучевой терапией.

При оценке эффективности лечения и анализе СОД, подведенной к опухоли до перерыва (вследствие выраженных симптомов лучевых реакций), была отмечена зависимость частоты объективных ответов от величины СОД в опухоли (табл. 5).

Из приведенных в таблице данных следует, что в процессе химиолучевой терапии с дроблением дозы

Таблица 5

Зависимость частоты объективного ответа от СОД, подведенной к первичной опухоли до перерыва

Метод лечения	СОД, Гр	Регресс опухоли		Объективный ответ, %
		полный, %	частичный, %	
СЛТ	30,2 ± 6,8	36,1	25,8	61,9
ХЛТ-1	34,7 ± 6,2*	65,9*	31,9	97,8*
ХЛТ-2	37,1 ± 5,9*	71,1*	28,9	100*

Примечание: * — $p < 0,05$ по отношению к СЛТ.

1 + 1,5 Гр и фракционированием 1 + 2 Гр до перерыва к первичной опухоли подводится бóльшая СОД, чем при стандартном лучевом лечении. Это усиливает лучевое повреждение опухоли и снижает риск репопуляции опухолевых клеток, что приводит к увеличению частоты объективных ответов и полных регрессов опухоли. Вследствие этого можно предположить наличие заметной корреляции между методиками облучения 1 + 1,5 Гр и 1 + 2 Гр и такими биологическими характеристиками опухоли, как репарация и репопуляция, что делает эти методики более эффективными по сравнению со стандартным облучением.

На основании результатов проведенного исследования можно утверждать, что одновременная химиолучевая терапия больных раком полости рта и ротоглотки с дроблением ежедневной дозы 1 + 1,5 Гр и фракционированием 1 + 2 Гр по критерию объективных ответов и частоте полных регрессов опухоли намного эффективнее лучевой терапии стандартным облучением. Обе методики химиолучевого лечения по раннему токсическому эффекту удовлетворительно переносятся больными и после него не отмечается увеличение поздней местной токсичности по сравнению со стандартной лучевой терапией.

Таким образом, разнофракционная химиолучевая терапия с неравномерным дроблением дневной дозы с точки зрения эффективности—токсичности является оптимальным методом лечения больных раком полости рта и ротоглотки по сравнению со стандартным лучевым лечением. Сопутствующее усиление ранних лучевых реакций при режиме фракционирования 1 + 2 Гр рассматривается как не представляющее угрозу для жизни и в значительной мере купируется при соответствующем уходе за больными.

ЛИТЕРАТУРА

1. *Давыдов М. И., Аксель Е. М.* // Вестн. РОНЦ им. Н. Н. Блохина РАМН. — 2009. — Т. 20, № 3. — С. 52—90.
2. *Пачес А. И.* Опухоли головы и шеи. — М., 2000.
3. *Ярмоненко С. П., Коноплянников А. Г., Вайнсон А. А.* Клиническая радиобиология. — М., 1992.
4. *Ярмоненко С. П., Вайнсон А. А.* Радиобиология человека и животных / Под ред. С. П. Ярмоненко. — М., 2004.
5. *Chang D. T., Sandow P. R., Morris C. G.* et al. // Head Neck. — 2007. — Vol. 29, N 6. — P. 528—536.
6. *Jereczek-Fossa B. A., Orecchia R.* // Cancer Treat. Rev. — 2002. — Vol. 28, N 1. — P. 65—74.
7. *Jham B. C., da Silva Freire A. R.* // Braz. J. Otorhinolaryngol. — 2006. — Vol. 72, N 5. — P. 704—708.
8. *Madrid C., Abarca M., Bouferrache K.* // Oral Oncol. — 2010. — Vol. 46, N 6. — P. 471—474.
9. *Mendenhall W. M.* // J. Clin. Oncol. — 2004. — Vol. 22, N 24. — P. 4864—4868.
10. *Trotti A., Bellm L. A., Epstein J. B.* et al. // Radiother. Oncol. — 2003. — Vol. 66, N 3. — P. 253—262.

Поступила 03.12.10