

СРАВНИТЕЛЬНАЯ ОЦЕНКА КАЧЕСТВА МЕХАНИЧЕСКОЙ ОБРАБОТКИ КОРНЕВЫХ КАНАЛОВ ЗУБОВ СИСТЕМАМИ ВРАЩАЮЩИХСЯ НИКЕЛЬ- ТИТАНОВЫХ ИНСТРУМЕНТОВ

Актуальность

Основной задачей современной эндодонтии являются очистка, дезинфекция и создание условий для герметичной obturation корневых каналов зубов, что зависит также от инструментальной механической обработки корневого канала [1]. В настоящее время большое распространение в эндодонтии получили вращающиеся (машинные) никель-титановые файлы различных типов и конструкций. Использование данных инструментов радикально изменило технику механической обработки корневого канала и улучшило прогноз в сложных клинических ситуациях [2, 3].

Цель исследования

Дать сравнительную оценку качества механической обработки корневых каналов зубов системами никель-титановых файлов K3, ProTaper, RaCe в экстрагированных однокорневых зубах.

Материалы и методы

Для проведения исследования было отобрано 60 экстрагированных по ортодонтическим показаниям зубов с одним корневым каналом. Каждый зуб имел интактный корневой канал и не поврежденную верхушку корня. Зубы были распределены на 12 групп по 5 зубов, в зависимости от используемых инструментов (K3, ProTaper, RaCe), от длины зубов (более 25 мм и менее 25 мм) и формы корневого канала (круглая форма и овальная форма). Коронковая часть была отпрепарирована с использованием алмазных боров и турбинных наконечников. Проверка проходимости корневых каналов и рабочая длина корневого канала осуществлялась эндоинструментом K - ример размера 10 по классификации



Токмакова С.И.

д.м.н., профессор,
зав. кафедрой
терапевтической
стоматологии ГБОУ
ВПО АГМУ, г. Барнаул



Луницына Ю.В.

к.м.н., доцент кафедры
терапевтической
стоматологии ГБОУ
ВПО АГМУ, г. Барнаул
lunizina.julia@mail.ru



Семенов В.А.

член НОМУС, студент
стоматологического
факультета ГБОУ ВПО
АГМУ, г. Барнаул

Резюме

В статье дана сравнительная оценка качества механической обработки округлых и овальных корневых каналов однокорневых зубов системами никель-титановых файлов K3, ProTaper, RaCe. Определены критерии качества препарирования корневого канала. Хорошие результаты получены при обработке корневых каналов зубов с длиной менее 25 мм и округлой формой корневого канала. В ходе исследования установлено, что корневые каналы, имеющие овальную форму, не могут быть качественно обработаны лишь системами вращающихся файлов.

Ключевые слова: корневой канал, механическая обработка, никель-титановые файлы.

COMPARATIVE ASSESSMENT OF MACHINING OF ROOT CHANNELS OF THE TEETH BY SYSTEMS ROTATING NICKEL-TITANIUM TOOLS

Tokmakova S.I., Lunitsyna Y.V., Semenov V.A.

The summary

In article the comparative assessment of quality of machining of roundish and oval root channels of single-root teeth by systems nickel – the titanium files K3, ProTaper, RaCe is given. Criteria of quality of preparation of the root channel are defined. Good results are received when processing clumsy channels of teeth with a length less than 25 mm and a roundish form of the root channel. During research it is established that the root channels having an oval form can't be qualitatively processed only by systems of the rotating files.

Keywords: the root channel, machining, nickel-titanium files.

ISO. Предварительно создана ковровая дорожка К-файлом с размером 10 по ISO. Препарирование производилось каждым инструментом на полную рабочую длину канала (системой Pro Taper при длине зуба более 25 мм максимально на длину инструмента) согласно инструкции производителя, т. е. мягкими возвратно-поступательными движениями. Файлы использовались в режиме постоянного вращения с использованием эндомотора с контролем торка. Каждому файлу были выбраны индивидуальные значения торка и скорости вращения (согласно инструкции производителя). Конусность и последовательность инструментов К3-файлов и RaCe подбиралась для каждого корневого канала таким образом, чтобы максимально качественно произвести обработку по методике Crown Down, файлы ProTaper применяли последовательно (согласно инструкции). Ирригация осуществлялась раствором NaOCl при помощи шприца с эндодонтической иглой. Во время проведения механической обработки ни один инструмент не был сломан.

После препарирования корневых каналов для определения качества формирующей способности инструментов проводилась визиография с введенным в канал рентгеноконтрастным веществом «Омнипак». Данное вещество, являясь жидким, очень легко заполняло корневую канал, что позволило нам определить конфигурацию отпрепарированного канала и максимально заполнить и соответственно определить дельтовидные ответвления. Омнипак вводился в корневую канал из шприца тонкой иглой под давлением. Предварительно на наружную поверхность корней был нанесен слой воска для предотвращения вытекания рентгеноконтрастного вещества из корневого канала. Каждый зуб был помещен в подставку из С-силиконовой отгисковой массы и расположен таким образом, чтобы продольная ось корневого канала была параллельной и максимально приближенной к поверхности датчика (снимки проводились при медио-латеральном и вестибуло-оральном расположении корня зуба по отношению к датчику). Расстояние между исследуемым зубом и датчиком составляло 0,5 см.

Оценивали качество обработки по следующим критериям:

3 балла – корневой канал обработан на всю длину, имеет правильную конусообразную форму;

2 балла – корневой канал обработан не на всю длину, имеет правильную конусообразную форму;

1 балл – корневой канал обработан не на всю длину, имеет неправильную конусообразную форму или обработан на всю длину, но имеет неправильную форму на визиограмме.

Результаты исследования

При обработке корневых каналов зубов с длиной менее 25 мм и округлой формой корневого канала все системы файлов показали хорошие результаты. Среднее значение по критериям составили 3,0; 2,8; 3,0 соответственно для файлов системы ProTaper, K3 и RaCe. Все корневые каналы имели правильную конусообразную форму и были обработаны на рабочую длину (рис. 1). Лишь в одном случае при обработке корневого канала на визиограмме определялись дефекты препарирования в устьевой части канала.

При обработке корневых каналов зубов с длиной более 25 мм и округлой формой корневого канала хорошие результаты показали системы RaCe и K3-файлы (3,0 балла). При препарировании корневых каналов системой ProTaper все каналы имели правильную конусообразную форму, но были обработаны, не доходя до верхушки (рис. 2). Среднее значение при оценке качества обработки составило 1,8 балла. Это связано с тем, что в систему ProTaper входят инструменты с длиной 21 или 25 мм.

При обработке овальных корневых каналов зубов ни одна из систем не получила высшие оценки. Средний балл составил 1,2 балла, 1,4 балла и 1,0 баллов для ProTaper, RaCe и K3 файлов соответственно. Причем если на снимках, сделанных при вестибуло-оральном располо-

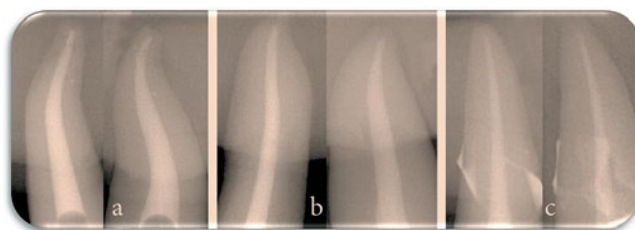


Рис. 1. Результаты препарирования округлого корневого канала зуба с длиной менее 25 мм системой: а) ProTaper (снимок в вестибуло-оральном и медио-латеральном положении); б) RaCe (снимок в вестибуло-оральном и медио-латеральном положении); в) K3-файлы (снимок в вестибуло-оральном и медио-латеральном положении)

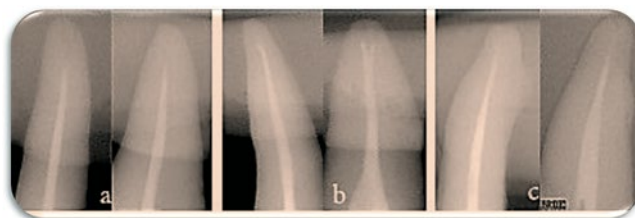


Рис. 2. Результаты препарирования округлого корневого канала зуба системой ProTaper (снимок в продольном и поперечном сечении): а) зуб с длиной 30 мм; б) зуб с длиной 27 мм; в) зуб с длиной 28 мм

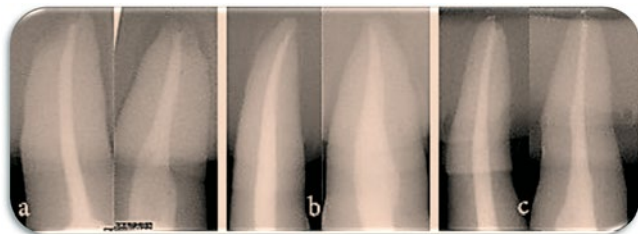


Рис. 3. Результаты препарирования овального корневого канала зуба системой: а) ProTaper (снимок в вестибуло-оральном и медио-латеральном положении); б) RaCe (снимок в вестибуло-оральном и медио-латеральном положении); в) K3-файлы (снимок в вестибуло-оральном и медио-латеральном положении)

жении зубов к датчику, были удовлетворительные результаты, то при расположении корней зубов в медио-латеральном положении становились хорошо видны дефекты механической обработки корневого канала (рис. 3).

Таким образом, хорошее качество обработки показали все системы при препарировании округлых корневого каналов зубов с длиной менее

25 мм. При механической обработке корневого канала зубов с длиной более 25 мм недостатки выявлены у обработки системой ProTaper.

При механической обработке овальных корневого канала были выявлены дефекты препарирования у всех систем вращающихся никель-титановых инструментов.

ЛИТЕРАТУРА

1. Винниченко Ю.А., Гилязетдинов Д.Ф., Винниченко А.В. Механическая обработка корневого канала с помощью систем, работающих на оборотах в 360 градусов, в сравнении с традиционными техническими средствами // Клиническая стоматология. – 2001. – № 1. – С. 49-51.
2. Гусева О.Ю., Балтаев А.Д., Александров А.И. Сравнительная оценка методов обработки корневого канала никель-титановыми машинными инструментами – Reciproc и Mtwo / Бюллетень медицинских Интернет-конференций (ISSN 2224-6150). – 2013. – Том 3. №2. – С. 354-355.
3. Максимовский Ю.М., Чиркова Т.Д. Медикаментозная и инструментальная обработка канала // Новое в стоматологии. – 2001. – № 6. – Специальный выпуск. – С. 54-60.

Министерство здравоохранения Челябинской области, «Стоматологическая Ассоциация России»
НИИАМС, ЧОО «Ассоциация стоматологов», ЮУКВЦ «ЭКСПОЧЕЛ»

В рамках Российской научно-практической конференции «Актуальные вопросы стоматологии»

XII межрегиональная специализированная выставка

УРАЛСТОМАТОЛОГИЯ



- Стоматологическое оборудование и инструменты
- Оборудование и материалы для зуботехнических и литейных лабораторий
- Рентгеновские и стоматологические материалы
- Стоматологическая мебель, медицинская одежда
- Средства для анестезии, дезинфекции и стерилизации, клининг
- Фармацевтическая продукция, предметы гигиены для ухода за полостью рта
- Медицинские услуги

25-27 марта

ТРК «ГАГАРИН ПАРК»
Челябинск, Труда 183
вход со стороны ресторана «МАКСИМИЛИАНС»

Наши партнеры:



8 (351) 230-44-58
7@expochel.ru

