

3. **Елови́кова Т. М., Белоко́нова Н.А.** Состояние тканей пародонта и параметров ротовой жидкости у больных пародонитом под влиянием жидких средств гигиены // Пародонтология. – 2013. – №2. – С. 55-59.
4. **Елови́кова Т.М., Ерми́шина Е.Ю., Белоко́нова Н.А.** Клиническая характеристика отечественной лечебно-профилактической зубной пасты на основе растительных экстрактов. // «Пародонтология». – 2014. – №2 (71). – С. 68-71.
5. **Елови́кова Т.М., Трошунин А.В., Жукова Е.Е., Ожгихина Ж.Э.** Особенности морфологической картины РЖ у больных сахарным диабетом II типа в условиях стационара до и после курсового применения ополаскивателя для полости рта. // Пародонтология. – 2013. – №3. – С. 51-54.
6. **Ерми́шина Е.Ю., Белоко́нова Н.А., Елови́кова Т.М.** Сравнительная оценка физико-химических свойств зубной пасты «Denta S» лайм+имбирь. // Достижения, инновационные направления, перспективы развития и проблемы современной медицинской науки, генетики и биотехнологий: мат-лы I заочн. Междунар. науч.-практ. конф. 31 марта 2011 г. – Екатеринбург: отпечатано в ООО «Типография Для Вас»; изд-во «Буки-Веди» (г. Москва), 2011. – С. 109-110.
7. **Карасева В.В.** Пути профилактики вторичного инфицирования послеоперационных ран // Материалы межрегиональной научно-практич. конф. с международным участием, посвящен. 50-летию стоматологического факультета КГМА. – Кемерово, 2-3 апреля 2009 г. Медицина в Кузбассе: Спец-выпуск №2. – 2009. – С. 76-77.
8. **Кунин А.А., Коровкина А.Н., Олейник О.И.** Эффективность включения в схему комплексного подбора средств гигиены при начальных формах воспалительных заболеваний пародонта ферментосодержащих зубных паст // Институт Стоматологии. – 2012. – №1. – С. 62-64.
9. **Кучумова Е.Д., Леонтьев А.А., Калинина О.В., Орехова Л.Ю., Улитовский С.Б.** Применение новых противовоспалительных средств в комплексе лечебно-профилактических мероприятий при заболеваниях пародонта // Пародонтология. – 2008. – С. 83-88.
10. **Ронь Г.И., Елови́кова Т.М.** Инновационные технологии в диагностике и лечении воспалительных заболеваний пародонта // Екатеринбург: УГМА, 2011. – С. 278.
11. **Тарико О.С., Жолудев С.Е.** Влияние гигиенических средств на микробный состав полости рта у пациентов с пародонитом средней или тяжелой степени, пользующихся комбинированными шинирующими конструкциями // Проблемы стоматологии. – 2010. – №2. – С. 48-52.
12. **Bellamy P. G., Khera N., Day T, N., Barker M.L., Mussett A.J.** Рандомизированное, клиническое исследование по сравнительной оценке ингибирования зубного налета при использовании зубной пасты Sensodyne Pronamel и зубной пасты blend-a-med® EXPERT защита десен // Институт стоматологии. – 2009. – №2. – С. 50-52.
13. **Dorri M., Sheiham A., Watt R.G.** Modelling the factors influencing general and oral hygiene behaviours in adolescents. International Journal of Paediatric Dentistry. – 2010. – V. 20(4). – P. 261-269.
14. **Marsh P.D.** Contemporary perspective on plaque control. British Dental Journal 2012. – 212; 601-606.
15. **Schonfeld S.E.** Strategies for managing periodontal inflammation. // J. Calif. Dent. Assoc. 2010. – Vol. 38(4). – P. 272-283.

СРАВНИТЕЛЬНАЯ ОЦЕНКА ЭФФЕКТИВНОСТИ РАЗЛИЧНЫХ МЕТОДИК ПЛОМБИРОВАНИЯ КОРНЕВЫХ КАНАЛОВ ЗУБОВ

Последним этапом эндодонтического лечения является полное, плотное и герметичное заполнение системы корневого канала [4]. В современной стоматологии для obturации используют множество различных способов: метод одного штифта; методики латеральной и вертикальной конденсации, пломбирования химически размягченной гуттаперчей, термомеханическое уплотнение гуттаперчи; obturация канала гуттаперчей, вводимой с помощью шприца; метод введения гуттаперчи на носителе и т.д., но ни один из них не обеспечивает тщательную трехмерную obturацию системы корневого канала зуба, включая открытые дополнительные каналы,

множественные ответвления, изгибы, расширения и сужения канала [1, 3].

Как показывает клинический опыт, успех лечения во многом зависит также от качества механической обработки корневого канала [2, 5].

Цель и задачи данного исследования – дать сравнительную оценку качества obturации корневого канала зубов в зависимости от выбранной методики механической обработки и пломбирования.

Материалы и методы

Лабораторные исследования проводили *in vitro*. Для постановки опыта было отобрано 70 экстрагированных по ортодонтическим показаниям зубов с одним корневым каналом. Каждый зуб имел интактный корневой канал и неповрежденную верхушку корня. Зубы были распределены на 7 групп по 10 образцов, в зависимости от используемых инструментов (ручные стандартные или ProTaper), методики пломбирования корневого канала и способа внесения силера: 1

группа – ручная обработка стандартными стальными файлами, латеральная конденсация гуттаперчевыми штифтами 2% конусности с внесением силера при помощи каналонаполнителя; 2 группа – ручная обработка стандартными стальными файлами, латеральная конденсация гуттаперчевыми штифтами 2% конусности с внесением силера при помощи штифта; 3 группа – машинная обработка файлами ProTaper, латеральная конденсация гуттаперчевыми штифтами 2% конусности с внесением силера при помощи каналонаполнителя; 4 группа – машинная обработка файлами ProTaper, латеральная конденсация гуттаперчевыми штифтами 2% конусности с внесением силера при помощи штифта; 5 группа – машинная обработка файлами ProTaper, методика центрального штифта гуттаперчевым штифтом 6% конусности с внесением силера при помощи каналонаполнителя; 6 группа – машинная обработка файлами ProTaper, методика центрального штифта гуттаперчевым штифтом 6% конусности с внесением силера при помощи самого штифта; 7 группа – машинная обработка файлами ProTaper, методика пломбирования разогретой гуттаперчей на носителе Thermafil с внесением силера при помощи бумажного штифта.

Коронковая часть была отпрепарирована с использованием алмазных боров и турбинных наконечников. Проверка проходимости корневых каналов и рабочая длина корневого канала осуществлялась эндоинструментом К – пример размера 10 по классификации ISO. Для машинного препарирования предварительно создана ковровая дорожка К-файлом с размером 10 по ISO. Препарирование производилось системой ProTaper на полную рабочую длину канала согласно инструкции производителя, т.е. мягкими возвратно-поступательными движениями. Файлы использовались в режиме постоянного вращения с использованием эндомотора с контролем торка. Каждому файлу были выбраны индивидуальные значения торка и скорости вращения (согласно инструкции производителя). Ручная обработка корневого канала проводилась по методике Stap Back. Ирригация осуществлялась при помощи шприца с эндодонтической иглой с применением 3% раствора гипохлорита натрия. Высушивание корневого канала осуществлялось бумажными штифтами, после чего корневые каналы зубов пломбировались в зависимости от выбранной методики с применением силера на основе эпоксидных смол.

Для определения качества пломбирования корневого канала проводилась визиография. После окончательной полимеризации силера, через сутки, зуб распиливали в поперечном направлении (рис. 1)



Луницына Ю.В.

к.м.н., доцент кафедры терапевтической стоматологии ГБОУ ВПО АГМУ, г. Барнаул, lunizyna.julja@mail.ru



Зубова И.Е.

член НОМУС, студентка стоматологического факультета ГБОУ ВПО АГМУ, г. Барнаул

Резюме

Целью исследования явилась сравнительная оценка качества obturации корневых каналов зубов в зависимости от выбранной методики механической обработки и пломбирования. Для решения поставленных задач проведено лабораторное исследование, в ходе которого отобрано 70 экстрагированных зубов с одним корневым каналом. Зубы распределены на 7 групп в зависимости от используемых для механической обработки инструментов, методики пломбирования корневого канала и способа внесения силера. Доказана высокая эффективность пломбирования корневого канала при помощи разогретой гуттаперчи на носителе. Механическая обработка корневого канала вращающимися никель-титановыми инструментами, внесение силера при помощи каналонаполнителя и применение конусной гуттаперчи также повышают качество его obturации.

Ключевые слова: корневой канал, методика пломбирования, гуттаперча, силер.

COMPARATIVE EVALUATION OF THE EFFECTIVENESS OF VARIOUS METHODS OF SEALING THE ROOT CANAL

Lunitsyna Y.V., Zubova I.E.

The summary

aim of this study was to compare the quality of root canal obturation teeth depending on the chosen method of machining and filling. To achieve the objectives conducted a laboratory study in which selected 70 extracted teeth with one root canal. The teeth are divided into 7 groups according to used for machining tools, methods of sealing root canal sealer and method of application. Proved highly effective sealing of the root canal using a heated gutta-percha on the media. Mechanical treatment of root canal rotating nickel-titanium instruments, the introduction of sealer using Endodontic files and reamers and application of gutta-percha cone improve the quality of its obturation.

Keywords: root canal, filling technique, gutta-percha, sealer.

и полученные образцы изучали при помощи микроскопа Levenhuk DTX 90.

Оценивали качество пломбирования по следующим критериям:

3 балла – по данным визиограммы корневой канал имеет правильную конусообразную форму и запломбирован равномерно на всем протяжении, на распилах – канал гомогенно заполнен гуттаперчевым штифтом (штифтами) и силером;

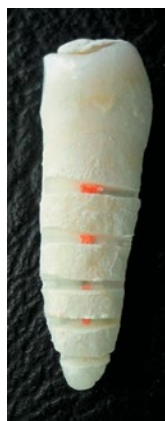2 балла – по данным визиограммы корневой канал имеет правильную конусообразную форму и запломбирован равномерно на всем протяжении, на распилах – канал не гомогенно (определяется наличие пор) заполнен гуттаперчевым штифтом (штифтами) и силером;

1 балл – по данным визиограммы корневой канал имеет правильную конусообразную (неправильную) форму и запломбирован неравномерно на всем протяжении, на распилах – канал не гомогенно заполнен гуттаперчевым штифтом (штифтами) и силером.

При отсутствии надежной изоляции в области устья корневой канал даже при условии надежной герметизации в апикальной его части может произойти бактериальное обсеменение периодонтальной области. Имея в виду этот факт, мы снижали балл, если на всем протяжении коревой канал был герметично запломбирован, но имелись дефекты в устьевой его части. Учитывали также большое значение соотношения гуттаперчи и силера и рекомендуемые 95% гуттаперчи, 5% силера.

Статистическую обработку проводили с помощью пакета прикладных программ. Две независимые группы сравнивали с помощью U-критерия Манна-Уитни, три и более с помощью рангового анализа вариаций по Краскелу-Уоллису с последующим парным сравнением групп тестом Манна-Уитни с применением поправки Бонферрони при оценке значения p .

Результаты исследования



В табл. 1 представлены сравнительные данные по качеству пломбирования корневых каналов. Результаты исследования представлены также на рисунках 2-8.

Как видно из таблицы, значения в группах, где силер вносился при помощи каналонаполнителя (группы 1, 3 и 5), выше, чем в группах, в которых применялась методика внесения пасты при помощи гутта-

Рис. 1. Пример распила корня зуба

перчевых штифтов (группы 2, 4 и 6). Стоит отметить, что во всех группах апикальная треть корневой канала была герметично obturated, однако имелись дефекты пломбирования в средней и устьевой части корневой канала (рис. 2-8). Объясняется этот

Таблица 1

Оценка качества пломбирования корневой канала зуба, средний балл

	1 группа	2 группа	3 группа	4 группа	5 группа	6 группа	7 группа
Средний балл	1,7 ±0,5*	1,1 ±0,3*	2,6 ±0,5	2,1 ±0,3°	2,9 ±0,3	2,7 ±0,5	3,0 ±0,0

* различия с группами 3-7 статистически значимо ($p < 0,05$);

° различия с группой 7 статистически значимо ($p < 0,05$).

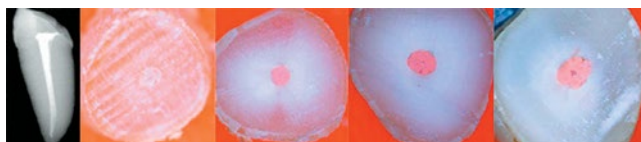


Рис. 2. Пример визиограммы и срезов зуба из 1 группы: ручная обработка стандартными стальными файлами, латеральная конденсация гуттаперчевыми штифтами 2% конусности с внесением силера при помощи каналонаполнителя

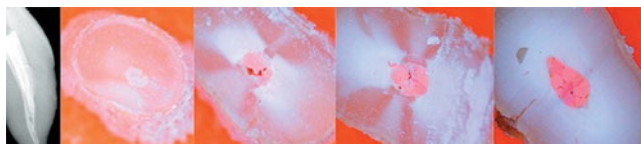


Рис. 3. Пример визиограммы и срезов зуба из 2 группы: ручная обработка стандартными стальными файлами, латеральная конденсация гуттаперчевыми штифтами 2% конусности с внесением силера при помощи штифта

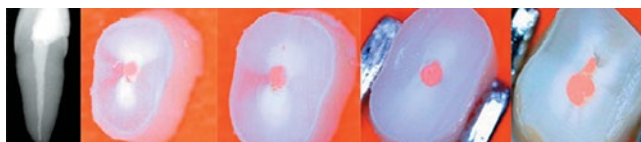

Рис. 4. Пример визиограммы и срезов зуба из 3 группы: машинная обработка файлами ProTaper, латеральная конденсация гуттаперчевыми штифтами 2% конусности с внесением силера при помощи каналонаполнителя

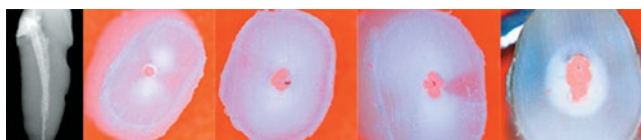


Рис. 5. Пример визиограммы и срезов зуба из 4 группы: машинная обработка файлами ProTaper, латеральная конденсация гуттаперчевыми штифтами 2% конусности с внесением силера при помощи штифта




Рис. 6. Пример визиограммы и срезов зуба из 5 группы: машинная обработка файлами ProTaper, методика центрального штифта гуттаперчевым штифтом 6% конусности с внесением силера при помощи каналонаполнителя

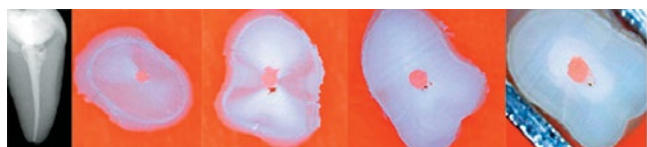


Рис. 7. Пример визиограммы и срезов зуба из 6 группы: машинная обработка файлами ProTaper, методика центрального штифта гуттаперчевым штифтом 6% конусности с внесением силера при помощи самого штифта



Рис. 8. Пример визиограммы и срезов зуба из 7 группы: машинная обработка файлами ProTaper, методика пломбирования разогретой гуттаперчей на носителе Thermafil с внесением силера при помощи бумажного штифта

факт тем, что в области апекса гуттаперчевый штифт имеет плотный упор, и даже если не удастся добиться четкой округлой формы в области вершины корня, то свободное место заполняется силером.

Использование методики латеральной конденсации гуттаперчи показало ее эффективность, простоту применения и надежность в зубах, корневые каналы которых были обработаны системой ProTaper. При оценке качества пломбирования корневого канала зуба методом латеральной конденсации после ручной механической обработки по визиограммам и спилам зубов были получены неудовлетворительные результаты, которые статистически значимо отличались от результатов, полученных при использовании машинных вращающихся инструментов – табл. ($p < 0,05$), рис. 2, 3. Качество obturation в группах 3-6 было значительно лучше и оценено как хорошее и отличное (табл., рис. 4-7).

При изучении шлифов зубов, в которых корневые каналы были запломбированы методом горячей гуттаперчи на носителе, получены одинаково хорошие результаты (рис. 8, табл. 1). Корневые каналы запломбированы гомогенно на всем протяжении, количество силера минимальное.

Таким образом, высокие значения по критериям оценки качества получены при использовании системы Thermafil, а также при применении файлов системы ProTaper в сочетании с obturation конусной гуттаперчей и внесением силера при помощи каналонаполнителя (группа 5 и 7, табл., рис. 6), а минимальные – при использовании методики латеральной конденсации 2%-ми гуттаперчевыми штифтами и внесении силера при помощи самих штифтов (группа 2; табл., рис. 3).

Выводы

Механическая обработка корневого канала с помощью вращающихся никель-титановых файлов значительно улучшает качество последующей obturation корневого канала.

Внесение силера при помощи каналонаполнителя эффективнее, чем его введение при помощи штифта.

Применение конусной гуттаперчи при пломбировании корневых каналов, обработанных конусными никель-титановыми инструментами повышает качество obturation.

Методика пломбирования корневого канала при помощи разогретой гуттаперчи на носителе является высокоэффективной, однако качественное пломбирование корневого канала гуттаперчей с силером методом центрального штифта может быть хорошей альтернативой для врачей, предпочитающих пломбировать каналы «холодной гуттаперчей».

ЛИТЕРАТУРА

1. **Бартель К.** Обзор методов пломбирования корневых каналов / К.Бартель // Dental IQ. – 2005. – №5. – С. 24-38.
2. **Батюков Н.М.** Сравнительная оценка эффективности методов обработки и пломбирования корневых каналов с использованием современных технологий/ Н.М.Батюков, Г.Г.Иванова, И.М.Курганова и др. // Клиническая эндодонтия. – 2007. – №3-4. – С. 22-27.
3. **Жохова Н.С.** Техника пломбирования корневых каналов с применением метода латеральной конденсации и системы термафил / Н.С.Жохова, И.М.Макеева // Новое в стоматологии. – 1997. – №5. – С. 10-12.
4. **Лукичева Л.С.** Адекватность пломбирования корневых каналов и ее значение в клинике/ Л.С.Лукичева, И.М.Рабинович // Клиническая стоматология. 1999. – №2. – С. 28-30.
5. **Панфилов П.Е.** Оценка качества обработки корневых каналов зубов, подвергнутых повторному эндодонтическому лечению методом оптической металлографии / П.Е.Панфилов, С.С.Григорьев, А.А.Курищев // Проблемы стоматологии. – 2013. – №5. – С. 18-20.