

## СРАВНИТЕЛЬНАЯ ХАРАКТЕРИСТИКА ТВЕРДЫХ ТКАНЕЙ ЗУБОВ ПРИ РАЗЛИЧНЫХ СПОСОБАХ ПРЕПАРИРОВАНИЯ

Среди всех кариозных поражений фиссурный кариес зубов занимает первое место по распространенности, в связи с этим совершенствование методов его лечения является актуальным. Несмотря на высокое качество используемых пломбировочных материалов, по отдаленным результатам лечения, рецидивирующий и вторичный кариес фиссур наблюдается в 25% случаев. Это связано с некачественной очисткой фиссуры, стрессовым воздействием на слабоминерализованную эмаль кислотного травления или недостаточной адгезией герметизирующего препарата. Причиной развития осложнения также может явиться избыточное расширение фиссуры и ослабление эмалевых стенок при проведении ее механического препарирования [1-4, 7, 9]. Кинетическая энергия вращающихся инструментов избыточна и распределяется по обрабатываемой поверхности неравномерно, что вызывает нагрев тканей зуба, неравномерность препарирования, микротрещины эмали и дентина [5].


В современной литературе активно пропагандируется принцип щадящего препарирования твердых тканей, создание «тоннелей», «мостиков» и т.д. [6, 8, 10]. В последние десятилетия широкое распространение получили осциллирующие инструменты, к которым относят воздушные и пьезоэлектрические скейлеры, создающие колебания со звуковой и ультразвуковой частотой. Для препарирования зубов используют специальные насадки с алмазной крошкой различной формы и размеров. Препарирование твердых тканей зуба ультразвуком отличается рядом преимуществ по сравнению с бор-машиной. Рабочее давление наконечника гораздо меньше, чем при обработке вращающимися инструментами. Отсутствие грубой вибрации и сравнительно небольшое выделение тепла обеспечивает малоблезненное препарирование. В настоящее время доказано, что при обработке кариозных полостей ультразвуком удаляются только размягченные деминерализованные эмаль и дентин и не затрагиваются здоровые ткани зуба, что в свою очередь обуславливает принцип биологической целесообразности.

### Цель работы

Является оценка влияния ультразвукового препарирования на морфологическую структуру



**Чечун Н.В.**  
главный врач клиники  
«Чечун и К», г. Барнаул



**Токмакова С.И.**  
профессор, д.м.н.,  
зав. кафедрой  
терапевтической  
стоматологии ГБОУ  
ВПО АГМУ, г. Барнаул

### Резюме

Ультразвуковое препарирование зубов является альтернативой традиционному и отличается более щадящим воздействием на твердые ткани с сохранением клинически здоровых тканей. Проведено исследование влияния ультразвукового препарирования на морфологическую структуру твердых тканей зубов в сравнении с традиционным способом. Выявлено, что данный метод позволяет максимально сохранить структурные особенности эмали и дентина, создавая оптимальные условия для качественного краевого прилегания и долговечности реставрации.

*Ключевые слова:* ультразвуковое препарирование зубов, морфология эмали и дентина, растровая микроскопия зуба.


твердых тканей зубов в сравнении с традиционным способом.

В ходе работы препарировали 62 свежееудаленных зуба с фиссурным кариесом дентина I класса по Блэку. Основную группу составили 32 зуба, отпрепарированных ультразвуковым способом с использованием пьезоэлектрического аппарата и специального набора ультразвуковых насадок различной формы с алмазным напылением. Принцип ультразвукового препарирования заключается в том, что пораженные ткани кариозных полостей удаляются под действием акустической кавитации. В группе сравнения было проведено традиционное препарирование 30 зубов алмазными борами с красной и желтой маркировкой.

Микрорельеф изучали электронно-микроскопическим способом с применением растровой электронной микроскопии. Она позволяет проводить прямое исследование, при увеличении от 32 до 20000 раз с последующей фоторегистрацией. Анализ электроннограмм поверхности твердых тканей зуба начинали с малых увеличений и доводили до верхнего предела.



**Бондаренко О.В.**  
доцент, к.м.н., кафедра  
терапевтической  
стоматологии ГБОУ  
ВПО АГМУ, г. Барнаул



**Сысоева О.В.**  
доцент, к.м.н.,  
главный врач Центра  
стоматологии  
профессора Бокой,  
г. Омск

COMPARATIVE CHARACTERISTICS OF TEETH HARD TISSUES WITH DIFFERENT WAYS OF PREPARATION

Bondarenko O.V., Tokmakova S.I., Chechun N.V., Sysoeva O.V.

**The summary**

Ultrasonic teeth preparation is an alternative to traditional and has a more gentle effect on hard tissue with preservation of healthy tissue. The influence of ultrasonic dissection on the morphological structure of hard tissues of teeth in comparison with the traditional way. It is revealed that this method makes it possible to retain the structural features of the enamel and dentin, creating optimal conditions for regional quality fit and durability of the restoration.

*Keywords:* ultrasonic tooth preparation, morphology of enamel and dentin, scanning microscopy tooth.


Для регистрации повреждений эмали использовали следующие критерии: оценка протяженности повреждений на границе препарирования и глубина повреждения. Результаты повреждений границы препарирования оценивали в баллах: 0 баллов – граница препарирования без структурных изменений; 1 балл – ограниченные повреждения до 1/3 периметра отпрепарированной полости; 2 балла – повреждения занимают от 1/3 до 2/3 периметра отпрепарированной полости; 3 балла – более 2/3 периметра полости имеют

повреждения эмали. Глубину повреждения эмали также оценивали в баллах: 0 баллов – отсутствие повреждений; 1 балл – повреждения занимают до 1/3 толщины эмали; 2 балла – повреждения занимают от 1/3 до 2/3 толщины эмали; 3 балла – повреждения занимают более 2/3 толщины эмали.


Качественную и количественную характеристику структурных единиц дентина изучали после препарирования и после протравливания 37% ортофосфорной кислотой: 0 баллов – смазанный слой покрывает все дно отпрепарированной полости; 1 балл – видны апертуры дентинных канальцев, закрытых пробками смазанного слоя; 2 балла – до 1/3 поверхности отпрепарированной полости с открытыми устьями дентинных трубочек; 3 балла – дентинные трубочки открыты от 1/3 до 2/3 площади отпрепарированной полости; 4 балла – более 2/3 поверхности дна занимают открытые дентинные трубочки. Затем производили расчет процента площади, занимаемой открытыми дентинными трубочками в поле зрения.

В результате изучения электроннограмм поверхности зуба в первой группе после препарирования ультразвуком граница полости характеризовалась сглаженным рельефом и плавным переходом в интактные ткани (рис. 1). Вместе с тем отмечены отдельные участки со следами от граней алмазной крошки ультразвуковой насадки в виде борозд, что соответствовало III типу – повреждения занимают от 1/3 до 2/3 периметра отпрепарированной полости (коэффициент 2). В среднем повреждения эмали составляли 2,14±0,26 балла. Глубина повреждений в данной группе также не превышала 2/3 от поверхности, что соответствовало III типу. Средние значения глубины повреждений были равны 1,71±0,18 балла (рис. 2).

При анализе электронограмм в группе сравнения при препарировании алмазными борами отмечали наличие выраженных борозд в эмали, множественных сколов в виде узур, образованных под воздействием алмазной крошки и распространяющихся по всему периметру полости. Это соответствовало IV типу – более 2/3 периметра полости имеют повреждения эмали (коэффициент 3). Среднее значения коэффициента повреждения эмали составляло 2,86±0,14 балла.

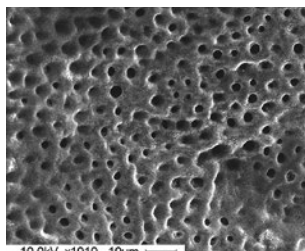


а)

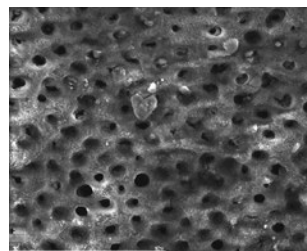


б)

**Рис. 1.** Граница препарирования: а) ультразвуковым способом, б) бором



а)



б)

**Рис. 4.** Дентинные трубочки в поле зрения после протравливания: а) ультразвуковым способом, б) бором

Глубина сколов превышала  $\frac{2}{3}$  от толщины эмали, что соответствовало IV типу повреждения (коэффициент 3), в среднем составляя  $2,91 \pm 0,18$  балла.

При характеристике структуры дентина в области дна отпрепарированной полости выявлено, что в основной группе почти во всех образцах были видны апертуры дентинных канальцев, закрытых пробками смазанного слоя. Это соответствовало  $0,82 \pm 0,12$  балла. После травления смазанный слой отсутствовал на изучаемой поверхности, составляющей от  $\frac{1}{3}$  до  $\frac{2}{3}$  площади (коэффициент 3), что в среднем было равно  $2,99 \pm 0,29$  балла (рис. 3).

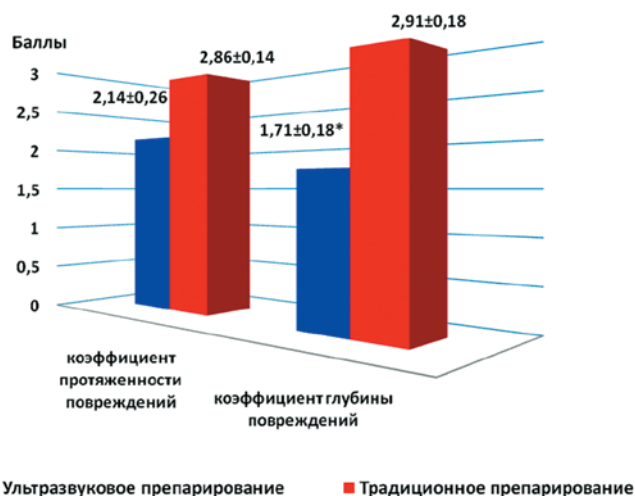
В группе зубов, отпрепарированных бором, на электронограммах толстый смазанный слой покрывал все дно полости, прослеживались следы инструмента в виде циркулярных борозд. После воздействия 37% ортофосфорной кислотой только на  $\frac{1}{3}$  поверхности (коэффициент 2) определялись открытые устья дентинных трубочек, что соответствовало  $1,86 \pm 0,26$  балла.

При количественном анализе выявлено, что в основной группе после протравливания площадь, занимаемая открытыми дентинными трубочками, в поле зрения составляла  $13,06 \pm 3,33\%$ , а при препарировании бором в 2,5 раза меньше –  $5,03 \pm 0,66\%$  (рис. 4).

Таким образом, ультразвуковое препарирование характеризуется более щадящим воздействием на твердые ткани зуба, по сравнению с алмазным бором, что обеспечивает малотравматичное лечение кариеса и максимальное сохранение структуры твердых тканей зубов. После обработки поверхность выглядит сглаженной, без сколов и узур эмали. Вместе с тем сохраняются отдельные борозды и напластования, формирующиеся под воздействием алмазной ультразвуковой насадки. В дентине смазанный слой менее выражен до протравливания и элиминируется ортофосфорной кислотой почти на всем протяжении отпрепарированного дентина. Указанные достоинства ультразвукового метода препарирования позволяют создать оптимальные условия для пломбирования кариозных полостей с высоким качеством краевого прилегания, что способствует долговечности реставрации.

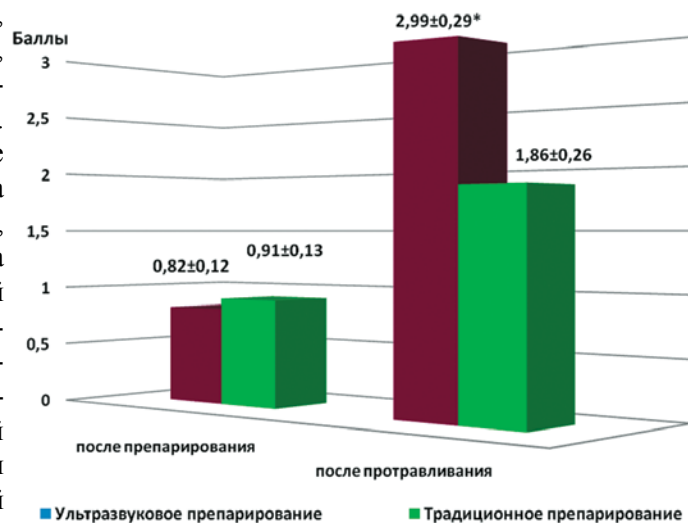
## ЛИТЕРАТУРА

1. Аврамова О.Г. Фиссурный кариес: проблемы и пути их решения / О.Г.Аврамова, С.С.Муравьева // Стоматол. для всех. – 2006. – №1. – С. 10-14.
2. Боровский Е.В. О новых стандартах лечения и диагностики кариеса зубов / Е.В. Боровский // Клиническая стоматология. – 2006. – №4 (40). – С. 6-8.
3. Жолудев С.Е., Димитрова Ю.В. Современные методы профилактики и лечения постоперативной гиперестезии в ортопедической стоматологии // Проблемы стоматологии. – 2013. – №1. – С. 8-15.
4. Жолудев С.Е., Димитрова Ю.В. Причины постоперационной чувствительности зубов на этапах ортопедического стоматологического лечения // Проблемы стоматологии. – 2013. – №2. – С. 10-16.
5. Калинина Ж.П. Характеристика основных поверхностных травматических повреждений эмали зубов человека: автореф. дис. ...канд. мед. наук – Омск, 2003. – 22 с.
6. Кунин А.А. Индивидуальная профилактика кариеса у взрослых. Проблемы и решения / А.А.Кунин // Маэстро стоматологии. – 2007. – Т. 26, №2. – С. 7-15.
7. Чудинов К.В. Современное лечение фиссурного кариеса зубов с использованием боров Fissurotomy / К.В.Чудинов, А.А.Лавров // Новое в стоматол. 2007. – №6. – С. 11-12.
8. Шумилович Б.Р. Современные методы одонтопрепарирования при лечении кариеса / Б.Р.Шумилович, В.А.Кунин // Дентал Юг. – 2007. – №48. – С.16-18.
9. Bader J.D. The evidence supporting alternative management strategies for early occlusal caries and suspected occlusal dental caries / J.D.Bader, D.A.Shugars // Evid. Based Dent. Pract. 2006. – Vol. 6, №1. – P. 91-100.
10. Mount Graham J. Minimal intervention dentistry: Site 3 lesions / Graham J Mount // J.Pak. Dent. Assoc. Apr. – Jun. 2005; 14(2) – P.109-15.



Примечание – \* различие достоверно по сравнению с традиционным препарированием ( $p < 0,05$ )

Рис. 2. Значения коэффициентов повреждения эмали при различных способах препарирования в баллах,  $M \pm m$



Примечание – \* различие достоверно по сравнению с традиционным препарированием ( $p < 0,05$ )

Рис. 3. Значения коэффициентов качественной характеристики структурных единиц дентина при различных способах препарирования в баллах,  $M \pm m$