

## Способ хирургического лечения диабетической остеоартропатии при полной потере опороспособности конечности вследствие гнойных осложнений

В.А. Митиш<sup>1, 2</sup>, В.В. Гаряева<sup>1</sup>, С.А. Оруджева<sup>1</sup>, Т.Г. Турова<sup>1</sup>, Ю.С. Пасхалова<sup>1, 2</sup>, Л.А. Блатун<sup>1</sup>

<sup>1</sup>ФГБУ «Институт хирургии им. А.В. Вишневского» Минздрава России; Россия, 115093, Москва, улица Большая Серпуховская, 27;

<sup>2</sup>кафедра медицины катастроф, ГБОУ ВПО «Российский университет дружбы народов»;

Россия, 117198, Москва, ул. Миклухо-Маклая, 6

**Контакты:** Юлия Сергеевна Пасхалова paschalovaj@mail.ru

В статье представлен способ хирургического лечения, который может быть использован для лечения диабетической остеоартропатии в случаях полной потери опороспособности конечности вследствие гнойных осложнений: тотальный гнойно-деструктивный остеоартрит голеностопного сустава, панфлегмона с вовлечением скелета среднего и заднего отделов стопы (патентная заявка № 2014 142 790 от 23.10.2014). Способ заключается в двухэтапном хирургическом лечении данной категории больных. На 1-м этапе проводится гильотинная ампутация в нижней трети голени, позволяющая радикально, полно и быстро (в течение 5–7 мин) удалить гнойный очаг, вызывающий сильнейшую интоксикацию у больных и определяющий, в частности, тяжесть их состояния; значительно уменьшить интраоперационную кровопотерю и «энергетические потери» через рану в послеоперационном периоде (небольшой размер раны при гильотинной ампутации), что приводит к быстрому восстановлению в послеоперационном периоде; в кратчайшие сроки купировать отек голени и создать условия для реампутации с сохранением коленного сустава. На 2-м этапе проводится реампутация пораженной конечности на границе верхней и средней трети голени фасциомиопластическим способом в плановом порядке. Благодаря применению двухэтапного хирургического лечения у больных удается предотвратить развитие генерализации инфекции и летальный исход, сохранить коленный сустав, уменьшить сроки реабилитации и значительно улучшить качество жизни.

**Ключевые слова:** сахарный диабет, синдром диабетической стопы, диабетическая остеоартропатия, дистальная диабетическая нейропатия, флегмона стопы, гнойно-деструктивный остеоартрит голеностопного сустава, высокая ампутация

### Method of surgical treatment of diabetic osteoarthropathy with complete loss of support ability of limbs due to purulent complications

V.A. Mitish<sup>1, 2</sup>, V.V. Garyayeva<sup>1</sup>, S.A. Orudjeva<sup>1</sup>, T.G. Turova<sup>1</sup>, Yu.S. Paskhalova<sup>1, 2</sup>, L.A. Blatun<sup>1</sup>

<sup>1</sup>A.V. Vishnevskiy Institute of Surgery, Ministry of Health of Russia; 27 Bolshaya Serpukhovskaya St., Moscow, 117997, Russia;

<sup>2</sup>Department of the Medicine of Catastrophes, Peoples' Friendship University of Russia;

6 Miklukho-Maklaya St., Moscow, 117198, Russia

The article presents a method of surgical treatment that may be used for therapy of diabetic osteoarthropathy in the cases of complete loss of support ability of limbs due to purulent complications: total purulent destructive osteoarthritis of the ankle joint, panphlegmona involving the middle and posterior skeletal sections of the foot (patent application No. 2014142790 dated 23.10.2014). The method is in two-stage surgical treatment of this category of patients. The 1<sup>st</sup> stage is guillotine amputation of the lower third of the shin that allows removing the purulent center, which causes severe intoxication in patients and determines, in particular, the severity of their condition, radically, completely and quickly (within 5–7 min), and significantly reducing intraoperative blood loss and "energy loss" through the wound in the postoperative period (the small size of the wound with guillotine amputation), which leads to rapid recovery in the postoperative period; as well as stopping swelling of the leg as soon as possible and creating the conditions for reamputation with saving of the knee joint. The 2<sup>nd</sup> stage is reamputation of the affected extremity on the border of the upper and the middle third of the shin with the fasciomyoplastic method as a scheduled surgery. Due to application of the two-staged surgical, it is possible to prevent development of generalization of the infection and death, save the knee joint, reduce the rehabilitation period, and significantly improve the quality of life of patients.

**Key words:** diabetes mellitus, diabetic foot syndrome, diabetic osteoarthropathy, diabetic neuropathy, foot phlegmon, suppurative destructive osteoarthritis, high amputation

Сахарный диабет является ведущей причиной всех нетравматических высоких ампутаций, выполняемых в мире. Несмотря на развитие медицинской науки и хирургии в частности, прибегать к ампутаци-

ям при синдроме диабетической стопы приходится достаточно часто, особенно когда дело касается пациентов с обширным гнойно-деструктивным поражением тканей пораженной конечности. Такие паци-

енты поступают в стационар в тяжелом и крайне тяжелом состоянии, с декомпенсацией сахарного диабета и соматических заболеваний. Наличие обширного гнойного очага на стопе вызывает развитие реактивного отека, распространяющегося зачастую на всю голень с развитием индуративных изменений в коже голени. Такое поражение является абсолютным показанием к выполнению высокой ампутации пораженной конечности по срочным показаниям в течение первых 6 ч после поступления в стационар из-за крайне высокого риска генерализации инфекции и сепсиса [1].

Традиционно при выборе уровня ампутации хирурги ориентируются на состояние тканей и степень сосудистого поражения. При диабетической остеоартропатии (ДОАП) нарушений макрогемодинамики, как правило, не обнаруживается, а деструктивные изменения в тканях имеют неинфекционный характер (гнойный процесс носит вторичный характер и развивается после нарушения целостности кожных покровов вследствие прогрессирующей деформации и деструкции скелета стопы). Вместе с тем при наличии выраженного отека и индурации кожи голени единственно возможным уровнем ампутации является бедро. Летальность после выполнения ампутаций на уровне бедра у больных сахарным диабетом достигает 39–68 % [2, 3]. Причинами столь высокой летальности является тяжелое состояние больных при поступлении, а также невозможность подготовить пациентов к длительному и травматичному хирургическому вмешательству, каким является высокая ампутация.

Задачей описываемого в статье способа лечения является обеспечение возможности адекватного вмешательства у больных ДОАП любой стадии при полной потере опороспособности конечности вследствие гнойных осложнений (тотального гнойно-деструктивного остеоартрита голеностопного сустава, панфлегмоны стопы с вовлечением скелета среднего и заднего отделов стопы) с одновременным снижением летальности и уменьшением уровня ампутации (сохранение коленного сустава).

Технический результат, достигаемый при использовании данного метода, заключается в снижении уровня усечения конечности при абсолютных показаниях к высокой ампутации и сокращении послеоперационной летальности за счет выполнения на I-м этапе лечения гильотинной ампутации на уровне нижней трети голени, обеспечивающей радикальное, полное и одномоментное удаление гнойного очага, являющегося причиной интоксикации и тяжести состояния больного; быстрое купирование отека голени и создание условий для реампутации с сохранением коленного сустава, а также снижение кровопотери и энергетических потерь через рану в послеоперационном периоде.

Указанный технический результат достигается за счет использования способа, включающего проведение 2 этапов:

– на I-м этапе осуществляют одномоментную круговую (гильотинную) ампутацию на уровне нижней трети голени;

– на 2-м этапе (после стихания воспалительного процесса и стабилизации общего состояния больного) выполняется реампутация нижней конечности на границе верхней и средней трети голени фасциомиопластическим способом.

Способ осуществляется следующим образом: при поступлении больного в стационар, после непродолжительной предоперационной подготовки, включающей мониторинг и коррекцию уровня гликемии препаратами инсулина, мониторинг и коррекцию водно-электролитных нарушений и кислотно-основного состояния с помощью инфузионно-трансфузионной терапии, симптоматическую терапию, под проводниковой анестезией с блокадой седалищного и бедренного нервов выполняют круговую одномоментную (гильотинную) ампутацию в нижней трети голени.

В послеоперационном периоде осуществляют антибактериальную, дезинтоксикационную, симптоматическую терапию, местное лечение раны мазями на полиэтиленгликолевой основе (левомеколь, офломелид).

Через 7–14 сут после первой операции в плановом порядке выполняют реампутацию голени на границе средней и верхней трети фасциомиопластическим способом с формированием пригодной для протезирования культи.

Объективными признаками, свидетельствующими о возможности выполнить реампутацию, являются: отсутствие лихорадки, нормальный уровень гемоглобина, эритроцитов и лейкоцитов в периферической крови, отсутствие сдвига в лейкоцитарной формуле крови, нормальные уровни креатинина, мочевины, трансаминаз, общего белка и его фракций, нормализация гликемического профиля.

Особенности использования метода и его результаты представлены в следующих клинических наблюдениях.

#### Пример 1

**Больной П., 54 года, поступил 24.07.12 в 10:15 с диагнозом:**

**основной:** сахарный диабет, 2-й тип, тяжелое течение, декомпенсация;

**осложнения:** синдром диабетической стопы, нейропатическая форма. ДОАП слева, хроническая стадия. Гнойно-некротическая рана пяточной области левой стопы (Wagner 3). Гнойно-деструктивный остеоартрит левого голеностопного сустава. Дистальная диабетическая полинейропатия III стадии. Диабетическая нефропатия на стадии протеинурии;

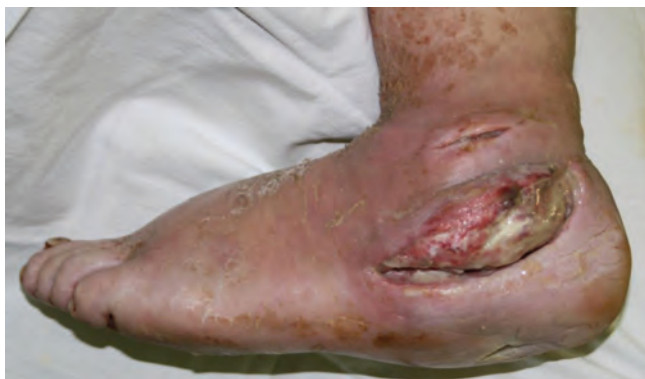

Рис. 1. Вид стопы при поступлении больного в стационар

**сопутствующие:** артериальная гипертензия II степени, II стадии, риск сердечно-сосудистых осложнений 4.

При поступлении общее состояние больного тяжелое, температура тела 38,2 °С, кожные покровы бледные, сухие. Больной в сознании, несколько дезориентирован в месте, пространстве и собственной личности. В лабораторных анализах обращает внимание гипергликемия до 18,4 ммоль/л (уровень гликированного гемоглобина 11,3 %), гипопротейнемия (58 г/л), гипоальбуминемия (23,4 г/л), лейкоцитоз ( $11,7 \times 10^9$ /л) со сдвигом лейкоцитарной формулы крови влево, анемия средней степени тяжести (гемоглобин 90 г/л, эритроциты  $3,2 \times 10^{12}$ /л), нарастание уровня креатинина (146 мкмоль/л) и мочевины (8,76 ммоль/л) крови, С-реактивного белка (216 мг/л), миоглобина (450 нг/мл). Гиперфибриногенемия (6,6 г/л) и гиперкоагуляция II степени с признаками тромбофилии (снижение фибринолитической активности, протромбинового индекса и уровня антитромбина – III).

В местном статусе: выраженный отек стопы, распространяющийся до нижней трети бедра, обильное гноетечение из ран левой стопы (рис. 1). По данным ультразвукового дуплексного сканирования (УЗДС) кровоток в магистральных артериях нижних конечностей магистрально-измененный. По данным лучевых методов исследования диагностировали наличие деструктивного остеоартрита голеностопного сустава, патологический перелом пяточной кости с диастазом фрагментов до 3 см, деструктивные изменения в суставах среднего отдела стопы (рис. 2).

Обширность гнойно-некротического процесса на стопе, затрагивающего мягкие ткани и скелет, а также полная деструкция голеностопного сустава обуславливают невозможность сохранения стопы. Больному предложено выполнение высокой ампутации, однако из-за тяжести общего состояния, наличия выраженного отека тканей выполнять одноэтапную ампутацию пораженной конечности на уровне голени нецелесообразно ввиду крайне высокого риска развития несостоятельности культи, а также непереносимости больным длительного и травматичного хирургического

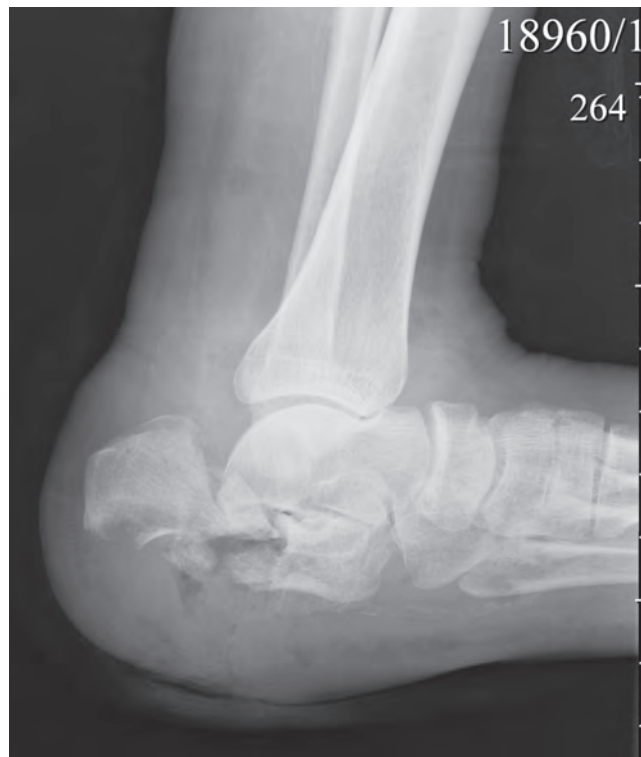

Рис. 2. Рентгенограмма пораженной стопы

вмешательства. В связи с чем после предоперационной подготовки (стол № 5а (без сахара) + глюкозна 1 р/д; инсулинотерапия: протафан 22:00 – 6 Ед, актрапид 9:00 – 5 Ед, 13:00 – 4 Ед, 18:00 – 4 Ед, свежесамороженная плазма 2 дозы, эритроцитарная масса 2 дозы, альбумин человеческий 20 % – 100,0 × 1 р/д внутривенно (в/в) капельно (кап), амписид 3,0 × 2 р/д в/в кап, метронидазол 500 мг × 3 р/д внутрь, дифлюкан 200 мг × 2 р/д в/в кап, бифидумбактерин 5 доз 3 р/д, НАЕС 6 % – 500,0 в/в кап, аспаркам 400,0 в/в кап, тигогамма 600 мг × 1 р/д в/в кап, Вессел Дуэ Ф 1200 ЛЕ × 1 р/д в/в кап, клексан 0,4 × 1 р/д подкожно (п/к), Тромбо АСС 100 мг × 1 р/д, арител 2,5 мг, омез 20 мг × 1 р/д, фенюльс 1 капсул. × 1 р/д), 24.07.12 в 16.50 под проводниковой анестезией выполнена круговая одномоментная ампутация левой нижней конечности на уровне нижней трети голени (длительность операции 7 мин, интраоперационная кровопотеря 20 мл).

Препарат ампутированной стопы препарирован, подтвержден диагноз гнойно-деструктивного артрита голеностопного сустава (рис. 3, 4).

В 17.05 больной переведен для дальнейшего лечения в палату интенсивной терапии, где продолжена инфузионно-трансфузионная, антибактериальная, симптоматическая терапия в прежнем объеме. На следующий день после операции отек левой нижней конечности купирован, ткани на уровне ампутации жизнеспособны, подъемов температуры до фебрильных цифр не наблюдалось, гликемический профиль: 6,7–5,9–7,1–5,6 ммоль/л.



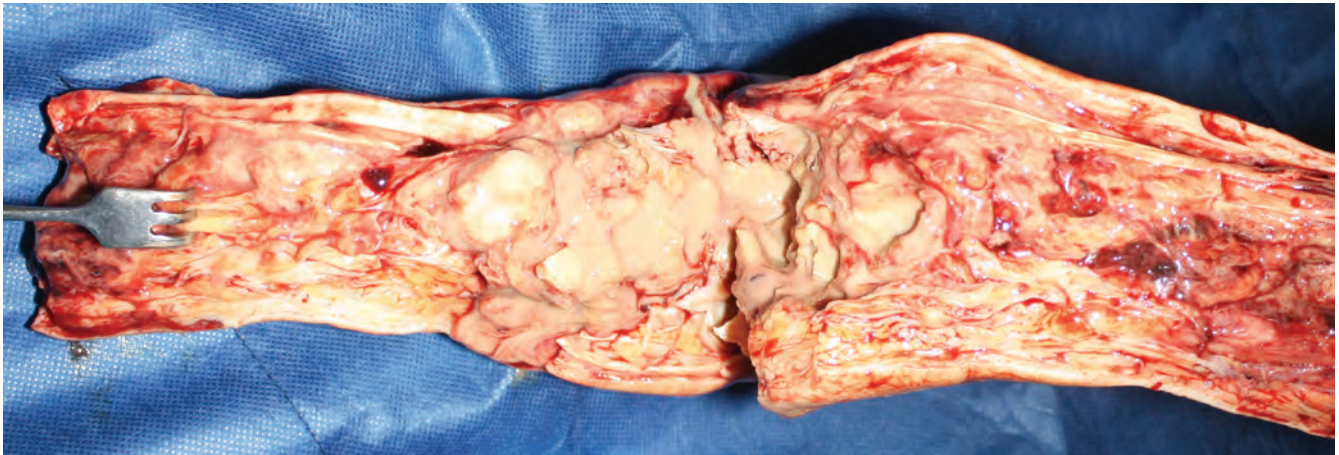


Рис. 3. Макропрепарат. Вскрыт голеностопный сустав, выявлена деструкция суставных поверхностей и обильное гнойное пропитывание тканей сустава и параартикулярной области

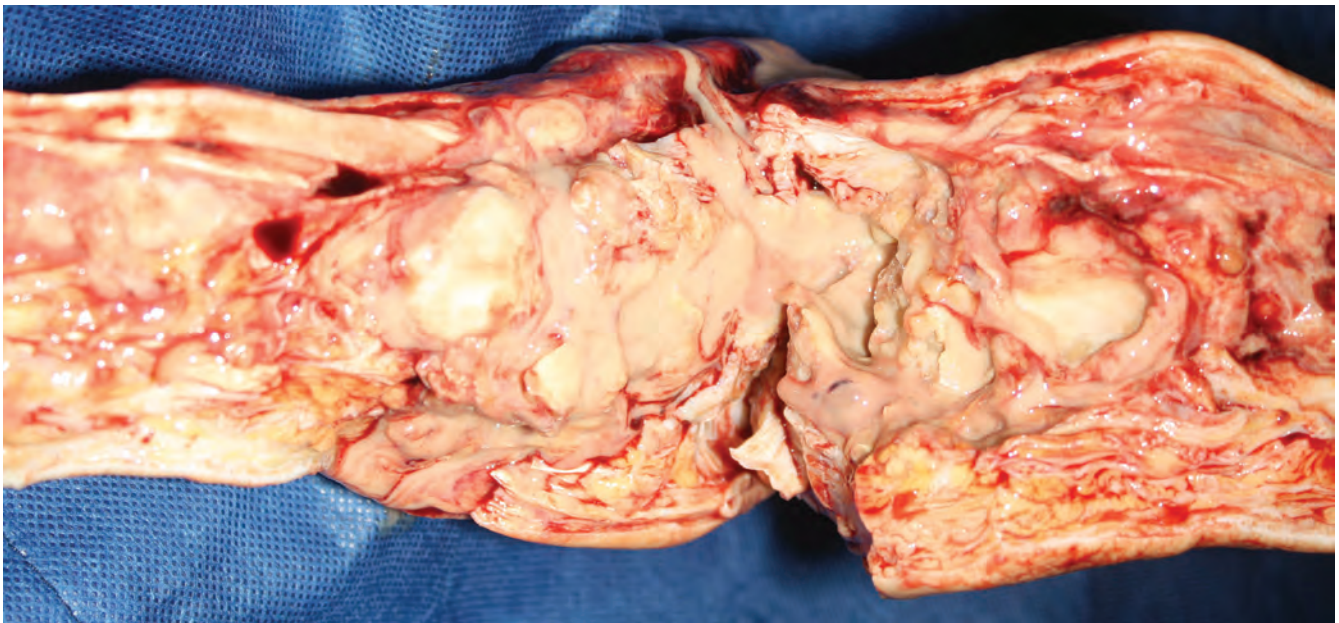


Рис. 4. Макропрепарат. Окружающие голеностопный сустав ткани тусклые, клетчатка отечна, распространение гнойного процесса по межфасциальным пространствам на дистальные отделы стопы и в проксимальном направлении

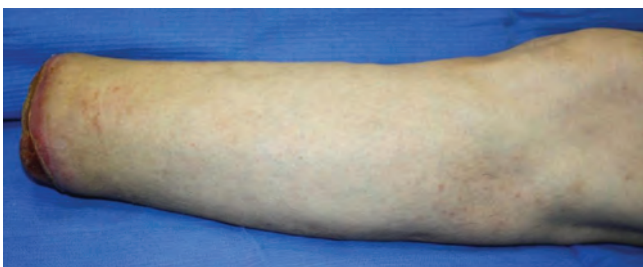


Рис. 5. Вид голени через сutki после гильотинной ампутации

Дальнейшее течение послеоперационного периода гладкое, продолжена антибактериальная и симптоматическая терапия в прежнем объеме в условиях общей палаты, местное лечение мазями на полиэтиленгликолевой основе (офломелид) (рис. 5, 6).

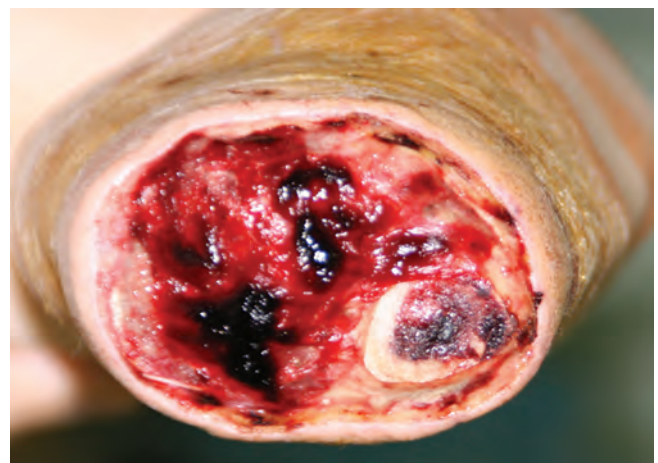

Рис. 6. Вид раны через сutki после гильотинной ампутации



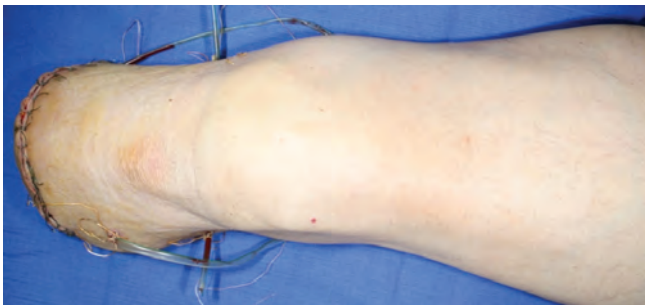

Рис. 7. Вид культи голени после реампутации на границе средней и верхней трети

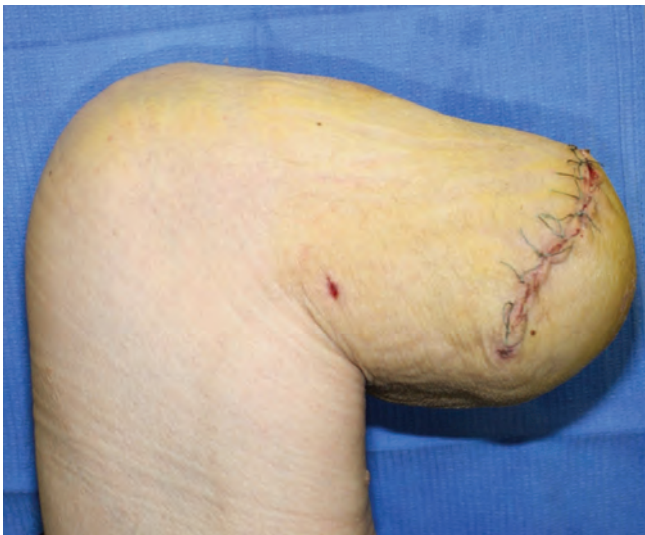

Рис. 8. Функция коленного сустава после ампутации на уровне голени

Через 9 сут после операции отмечается нормализация лабораторных показателей: гемоглобин — 115 г/л, эритроциты  $4,1 \times 10^{12}$ /л, лейкоциты —  $6,5 \times 10^9$ /л, скорость оседания эритроцитов (СОЭ) — 10 мм/ч, тромбоциты  $169 \times 10^9$ /л, глюкоза 6,34 ммоль/л, мочевины 6,07 ммоль/л, креатинин 79 мкмоль/л, холестерин 4,22 ммоль/л, белок общий 74 г/л, Na 141 ммоль/л, К 4,7 ммоль/л.

Рана после гильотинной ампутации выполнена грануляционной тканью, наблюдаются явления краевой эпителизации, отека культи нет. Это позволило на 12-е сутки после первого этапа произвести реампутацию культи левой голени на границе верхней и средней трети голени фасциомиопластическим способом с формированием пригодной к протезированию культи (рис. 7, 8). В послеоперационном периоде проводилась антибактериальная (ципрофлоксацин в/в кап, 10 дней), симптоматическая терапия, местное лечение (перевязки с мазью левомеколь). Послеоперационный период протекал без особенностей, швы сняты на 10-е сутки, пациент выписан на амбулаторное долечивание. Протезирование через 6 мес после окончания лечения, через 12 мес пациент пользуется протезом, в костылях и трости не нуждается, качество жизни оценивает как хорошее (рис. 9, 10).

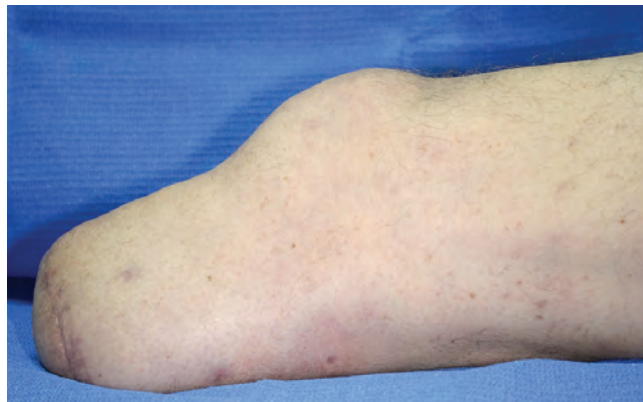


Рис. 9. Вид культи голени через 12 мес после ампутации

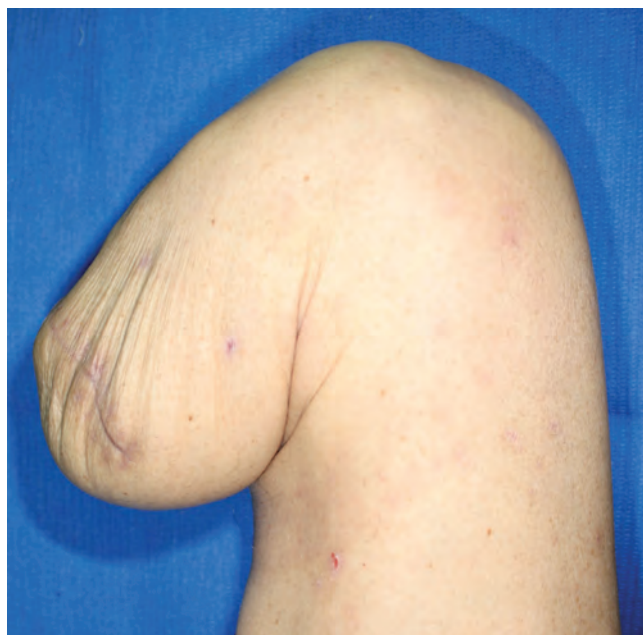

Рис. 10. Функция коленного сустава через 12 мес после ампутации (пациент протезирован)

### Пример 2

**Больной С.**, 62 года, поступил 02.10.12 в 14:22 с диагнозом:

**основной:** сахарный диабет, 2-й тип, тяжелое течение, декомпенсация;

**конкурирующий:** мультифокальный атеросклероз с преимущественным поражением коронарных и брахиоцефальных артерий. Ишемическая болезнь сердца: постинфарктный кардиосклероз (неизвестной давности). Безболевая ишемия миокарда;

**осложнение:** синдром диабетической стопы, нейропатическая форма. ДОАП слева, подострая стадия. Гнойно-деструктивный остеоартрит голеностопного, подтаранного, плюсне-предплюсневых суставов слева, свищевая форма. Параартикулярная флегмона. Дистальная диабетическая полинейропатия III стадии. Диабетическая нефропатия на стадии хронической почечной недостаточности (программный гемодиализ с 2010 г.);

Диабетическая ретинопатия ОУ, пролиферативная стадия. Хроническая сердечная недостаточность II В. Двухсторонний гидроторакс;

**сопутствующие:** артериальная гипертензия III степени, III стадии, риск сердечно-сосудистых осложнений 4. Анемия смешанного генеза тяжелой степени.

При поступлении общее состояние больного тяжелое, температура тела 37,7 °С, кожные покровы бледные, сухие. Больной в сознании, на самостоятельном дыхании, ориентирован в месте, пространстве и собственной личности. В лабораторных анализах обращает внимание гипергликемия до 13,5 ммоль/л (уровень гликированного гемоглобина 10,1 %), гипопропротеинемия (56 г/л), гипоальбуминемия (28,6 г/л), лейкоцитоз ( $19,6 \times 10^9$ /л) со сдвигом лейкоцитарной формулы крови влево, выраженная анемия (гемоглобин 77 г/л, эритроциты  $2,9 \times 10^{12}$ /л), нарастание уровня креатинина (503 мкмоль/л) и мочевины (17,02 ммоль/л) крови, С-реактивного белка (350 мг/л), миоглобина (588 нг/мл), гиперфибриногенемия (7,6 г/л) и гиперкоагуляция II–III степени с признаками тромбофилии.

**В местном статусе** обращает внимание выраженный отек левой стопы и голени, распространяющийся до нижней трети бедра, гнойное отделяемое из свищевого хода по медиальной поверхности левой стопы.

По данным УЗДС кровотоков в магистральных артериях нижних конечностей с признаками начальных атеросклеротических изменений; гемодинамически значимых нарушений проходимости нет.

Дуплексное сканирование брахиоцефальных артерий выявило атеросклероз сонных артерий. Стеноз правой внутренней сонной артерии 30 %. Стеноз левой каротидной бифуркации и устья внутренней сонной артерии 25 %. Стеноз левой подключичной артерии в 1-м сегменте 75 %. Переходный синдром позвоночно-подключичного обкрадывания слева.

По данным лучевых методов исследования диагностировано наличие деструктивного остеоартрита поперечного сустава стопы с распространением на подтаранный сустав, выраженная нестабильность суставов среднего и заднего отделов стопы с нарушением опороспособности стопы.

Электрокардиография: ритм синусовый, правильный. Частота сердечных сокращений 66 уд/мин. Горизонтальное положение электрической оси сердца. Недостаточность коронарного кровоснабжения миокарда переднеперегородочной, задней и верхушечнобоковой зон гипертрофированного левого желудочка.

По данным эхокардиографии: гипертрофия миокарда левого желудочка. Нарушение диастолической функции левого желудочка. Гипокинезия средних и верхушечных, переднеперегородочного, переднего и бокового сегментов левого желудочка. Клапаны интактны. Сбросов крови нет. Сократительная функция левого желудочка резко снижена. Легочная гипертензия I степени. Митральная

регургитация II степени. Значительно расширена нижняя полая вена, мало коллабирует при глубоком дыхании. Фракция выброса: 29 %.

Ультразвуковое исследование плевральных полостей: в правой плевральной полости определяется жидкость в объеме 150 мл, в левой – в объеме 200 мл.

Учитывая тяжесть общего состояния больного и обширность гнойного процесса на пораженной конечности – органосохраняющее лечение признано невозможным. Больному показано выполнение высокой ампутации нижней конечности на уровне средней трети бедра, однако из-за тяжести состояния больного выполнить одномоментную ампутацию невозможно, так как данное вмешательство сопряжено с крайне высоким риском летального исхода. В связи с чем после инфузионно-трансфузионной и симптоматической предоперационной подготовки по жизненным показаниям больному выполнена одномоментная ампутация левой нижней конечности на уровне нижней трети голени (длительность операции 5 мин, интраоперационная кровопотеря 10 мл). После операции больной переведен в отделение реанимации, где продолжена проводимая терапия (стол № 9; инсулинотерапия: лантус 9:00 – 20 Ед; апидра 9:00 – 10 Ед, 13:00 – 10 Ед, 18:00 – 8 Ед. Цифрофлоксацин 400 мг  $\times$  2 р/д в/в кап, дифлюкан 200 мг  $\times$  2 р/д в/в кап, бифидумбактерин 5 доз 3 р/д, свежезамороженная плазма 2 дозы, эритроцитарная масса 2 дозы, НАЕС 6 % – 500,0 в/в кап, аспаркам 400,0 в/в кап, клексан 0,4  $\times$  1 р/д п/к, Тромбо АСС 100 мг  $\times$  1 р/д, арител 2,5 мг, оmez 20 мг  $\times$  1 р/д, фенюльс 1 капс  $\times$  1 р/д, гемодиализ 3 р/нед, эритропоэтин 2000 п/к  $\times$  2р/нед).

Через 2 сут после операции отек левой нижней конечности купирован, ткани на уровне ампутации жизнеспособны, подъемов температуры до фебрильных цифр не наблюдается, гликемический профиль: 6,9–7,2–7,4–8,3 ммоль/л. Дальнейшее течение послеоперационного периода гладкое, продолжена антибактериальная и симптоматическая терапия в общей палате, местное лечение мазями на полиэтиленгликолевой основе (мазь левомеколь). Через 11 сут после операции отмечается нормализация лабораторных показателей: гемоглобин – 110 г/л, эритроциты  $3,7 \times 10^{12}$ /л, лейкоциты –  $8,2 \times 10^9$ /л, СОЭ – 9 мм/ч, тромбоциты  $227 \times 10^9$ /л, глюкоза 5,27 ммоль/л, мочевина 8,9 ммоль/л, креатинин 124 мкмоль/л, холестерин 2,17 ммоль/л, белок общий 70 г/л, Na 136 ммоль/л, К 4,6 ммоль/л. Рана после гильотинной ампутации выполнена грануляционной тканью на всей площади, отека культи нет. Это позволило на 14-е сутки после 1-го этапа произвести реампутацию культи левой голени на границе верхней и средней трети голени фасциомиопластическим способом с формированием пригодной к протезированию культи.

В послеоперационном периоде проводилась антибактериальная (амписид), симптоматическая терапия,



местное лечение (перевязки с мазью левомеколь). Послеоперационный период протекал без особенностей, швы сняты на 10-е сутки, пациент выписан на амбулаторное долечивание. Протезирование через 6 мес после окончания лечения, через 12 мес пациент пользуется протезом, в костылях и трости не нуждается, качество жизни оценивает как хорошее.

Для подтверждения преимуществ предлагаемого способа по сравнению с принятой тактикой ведения таких больных ниже приведен пример выполнения первичной высокой ампутации.

### Пример 3

**Больной А.**, 49 лет, поступил 18.04.12 в 09:07 с диагнозом:

**основной:** сахарный диабет, 2-й тип, тяжелое течение, декомпенсация;

**осложнения:** синдром диабетической стопы, нейропатическая форма. ДОАП справа, подострая стадия. Флегмона подошвенной поверхности правой стопы. Деструктивный остеоартрит правого голеностопного сустава. Диабетическая нефропатия на стадии микроальбуминурии;

**сопутствующие:** гипертоническая болезнь II степени, II стадии, риск сердечно-сосудистых осложнений 4. Хронический гастрит, ремиссия. Хронический бронхит, ремиссия.

При поступлении общее состояние больного тяжелое, температура тела 38,6 °С. Больной в сознании, несколько дезориентирован в месте, пространстве и собственной личности. В лабораторных анализах обращает внимание гипергликемия до 16,5 ммоль/л (уровень гликированного гемоглобина 12,5 %), лейкоцитоз (11,5 × 10<sup>9</sup>/л), гипопропротеинемия (60 г/л), гипоальбуминемия (35,4 г/л), нарастание уровня С-реактивного белка (82 мг/л), миоглобина (185 нг/мл), гиперфибриногенемия (8,4 г/л) и гиперкоагуляция III степени, тромбофилия.

В местном статусе обращает внимание выраженный отек пораженной стопы, распространяющийся до нижней трети бедра, гиперемия стопы до голеностопного сустава, положительный симптом флюктуации на подошвенной поверхности и наличие фликтен на тыльной поверхности правой стопы.

По данным УЗДС кровотоков в магистральных артериях нижних конечностей магистрально-измененный. По данным лучевых методов исследования диагностировано наличие деструктивного остеоартрита голеностопного сустава, параартикулярной флегмоны, распространяющейся до дистальных отделов стопы.

В виду обширности гнойно-некротического процесса на стопе, затрагивающего мягкие ткани и скелет, а также полной деструкции голеностопного сустава сохранение стопы признано невозможным, больному предложено выполнение высокой ампутации пораженной конечности в 2 этапа с попыткой сохранения коленного сустава. От предложенной тактики больной отказался, в связи с чем на фоне предоперационной подготовки (стол №9, инсулинотерапия: протафан 9:00 – 10 Ед, 22.00 – 8 Ед; актрапид 9:00 – 6 Ед, 13:00 – 6 Ед, 18:00 – 8 Ед. Метрогил 500 мг × 2 р/д в/в кап, ванкомицин 1,0 × 2 р/д в/в кап. Дифлюкан 200 мг × 2 р/д в/в кап, бифидумбактерин 5 доз 3 р/д, свежезамороженная плазма 2 дозы, эритроцитарная масса 2 дозы, стерофундин – 500,0 в/в кап, клексан 0,4 × 1 р/д п/к, Тромбо АСС 100 мг × 1 р/д, арител 2,5 мг, оmez 20 мг × 1 р/д, фенюльс 1 капс × 1 р/д, по жизненным показаниям выполнена ампутация левой нижней конечности на уровне средней трети бедра фасциомиопластическим способом. Операция прошла без технических трудностей, длительность вмешательства 1 ч 20 мин, объем интраоперационной кровопотери 300 мл.

После операции для продолжения лечения больной переведен в отделение реанимации, где проводилась антибактериальная, инфузионно-трансфузионная, симптоматическая терапия в прежнем объеме и местное лечение (перевязки с мазью левомеколь) в течение 5 сут, далее больной переведен в общую палату. Культи зажила первичным натяжением, швы сняты на 12-е сутки. Больной выписан на амбулаторное долечивание. Через год: не протезирован (отказался), передвигается в кресле-каталке, качество жизни и возможность самообслуживания оценивает как неудовлетворительное.

Таким образом, благодаря применению двухэтапного хирургического лечения у больных удается предотвратить развитие генерализации инфекции и летального исхода, сохранить коленный сустав, уменьшить сроки реабилитации и значительно улучшить качество жизни. Указанного результата удастся достичь благодаря проведению на 1-м этапе гильотинной ампутации в нижней трети голени, позволяющей радикально, полно и быстро (в течение 5–7 мин) удалить гнойный очаг, вызывающий сильнейшую интоксикацию у больных и определяющий, в частности, тяжесть их состояния; значительно уменьшить интраоперационную кровопотерю и энергетические потери через рану в послеоперационном периоде (небольшой размер раны при гильотинной ампутации), что приводит к быстрому восстановлению в послеоперационном периоде; в кратчайшие сроки купировать отек голени и создать условия для реампутации с сохранением коленного сустава.

## Л И Т Е Р А Т У Р А

1. Стряпухин В.В. Хирургическое лечение диабетической стопы. Хирургия 2011;6:70–4. [Stryapukhin V.V. Surgical treatment of the diabetic foot. Chirurgiya = Surgery 2011;6:70–4 (In Russ.)].
2. Гаибов А.Д., Калмыков Е.Л., Камолов А.Н. Ампутации нижних конечностей при их хронической критической ишемии. Обзор литературы. Кардиология и сердечно-сосудистая хирургия 2009;2:40–6. [Gaibov A.D., Kalmykov E.L., Kamolov A.N. Amputation of the lower extremities with their chronic critical ischemia. Review of references. Kardiologiya i serdechno-sosudistaya chirurgiya = Cardiology and Cardiovascular Surgery 2009;2:40–6 (In Russ.)].
3. Ploeg A.J., Lardenoye J.W., Vrancken Peeters M.P., Breslau P.J. Contemporary series of morbidity and mortality after lower limb amputation. Eur J Vasc Endovasc Surg 2005;29(6):633–7.