

Е.В. Бойцова<sup>1</sup>, М.А. Беляшова<sup>2</sup>, Д.Ю. Овсянников<sup>2</sup><sup>1</sup> НИИ пульмонологии Первого Санкт-Петербургского государственного медицинского университета им. акад. И.П. Павлова, Российская Федерация<sup>2</sup> Российский университет дружбы народов, Москва, Российская Федерация

## Современные представления об интерстициальных заболеваниях легких у детей

*Интерстициальные заболевания легких (ИЗЛ) — гетерогенная группа болезней, при которых в патологический процесс в первую очередь вовлекаются альвеолы и периальвеолярный интерстиций, что приводит к нарушению газообмена, рестриктивным нарушениям вентиляционной функции легких и диффузным интерстициальным изменениям, выявляемым при рентгенологическом исследовании. ИЗЛ у детей — актуальная проблема детской пульмонологии. В статье представлены современные сведения о классификации, эпидемиологии, клинической картине, диагностике, терапии и прогнозе данных редких заболеваний. Перечислены различия в структуре, патогенезе, обнаружении различных гистологических изменений при ИЗЛ у детей по сравнению со взрослыми. Приведены примеры регистров больных ИЗЛ детского возраста. Детально охарактеризованы клиническая семиотика ИЗЛ, возможные результаты объективного исследования, частота симптомов, особенности анамнестических данных, изменения, выявляемые на рентгенограммах органов грудной клетки, компьютерно-томографическая семиотика. Особое внимание уделено интерстициальным заболеваниям легких, встречающимся преимущественно у новорожденных детей и детей первых двух лет жизни, таким как наследственные дефициты белков сурфактанта, нейроэндокринная гиперплазия младенцев, легочный интерстициальный гликогеноз. Представлена диагностическая программа у детей с ИЗЛ, возможности терапии.*

**Ключевые слова:** интерстициальные заболевания легких, дети, диагностика, терапия.

**(Для цитирования:** Бойцова Е.В., Беляшова М.А., Овсянников Д.Ю. Современные представления об интерстициальных заболеваниях легких у детей. *Вестник РАМН.* 2015; 70 (2): 227–236. Doi: 10.15690/vramn.v70i2.1317)

227

### Введение

Интерстициальные заболевания легких (ИЗЛ; синоним: диффузные заболевания легких) — гетерогенная группа болезней, при которых в патологический процесс в первую очередь вовлекаются альвеолы и периальвеолярный интерстиций, что приводит к нарушению газообмена, рестриктивным нарушениям вентиляционной функции легких и диффузным интерстициальным изменениям, обнаруживаемым при рентгенологическом исследовании [1]. Вместе с тем при ИЗЛ наряду с интер-

стицием в патологический процесс вовлекаются и другие легочные структуры (паренхима, дыхательные пути, кровеносные и лимфатические сосуды).

По мнению большинства исследователей, классификация ИЗЛ, применяемая во взрослой практике [2], не может быть использована у детей [3–5]. Признанные специалисты по ИЗЛ у детей E.L. Fan и L. Langston еще в 2002 г. опубликовали обзорную статью с красноречивым названием: «Педиатрические интерстициальные заболевания легких: дети — не маленькие взрослые» [3]. Речь идет о существенных различиях в формах, течении,

E.V. Boitsova<sup>1</sup>, M.A. Belyashova<sup>2</sup>, D.Yu. Ovsyannikov<sup>2</sup><sup>1</sup>I.P. Pavlov St. Petersburg State Medical University, Russian Federation<sup>2</sup>Peoples' Friendship University of Russia, Moscow, Russian Federation

## Modern Views on Children's Interstitial Lung Disease

*Interstitial lung diseases (ILD, diffuse lung diseases) are a heterogeneous group of diseases in which a pathological process primarily involved alveoli and perialveolar interstitium, resulting in impaired gas exchange, restrictive changes of lung ventilation function and diffuse interstitial changes detectable by X-ray. Children's interstitial lung diseases is an topical problem of pediatric pulmonology. The article presents current information about classification, epidemiology, clinical presentation, diagnostics, treatment and prognosis of these rare diseases. The article describes the differences in the structure, pathogenesis, detection of various histological changes in children's ILD compared with adult patients with ILD. Authors cite an instance of registers pediatric patients with ILD. The clinical semiotics of ILD, the possible results of objective research, the frequency of symptoms, the features of medical history, the changes detected on chest X-rays, CT semiotics described in detail. Particular attention was paid to interstitial lung diseases, occurring mainly in newborns and children during the first two years of life, such as congenital deficiencies of surfactant proteins, neuroendocrine cell hyperplasia of infancy, pulmonary interstitial glycogenosis. The diagnostic program for children's ILD, therapy options are presented in this article.*

**Key words:** interstitial lung disease, children, diagnostics, therapy.

**(For citation:** Boitsova E.V., Belyashova M.A., Ovsyannikov D.Yu. Modern Views on Children's Interstitial Lung Disease. *Vestnik Rossiiskoi Akademii Meditsinskikh Nauk = Annals of the Russian Academy of Medical Sciences.* 2015; 70 (2): 227–236. Doi: 10.15690/vramn.v70i2.1317)

а также гистологических особенностях, прогнозе ИЗЛ у детей и взрослых. Например, самая частая форма ИЗЛ у взрослых — идиопатический фиброзирующий альвеолит, или идиопатический фиброз легких, если и встречается у детей, то только в подростковом возрасте [6–8]. В свою очередь, такие формы ИЗЛ у детей, как нейроэндокринная гиперплазия младенцев и легочный интерстициальный гликогеноз, диффузные нарушения развития и роста легкого, описанные в последнее десятилетие, не свойственны взрослым [4, 5]. В детской популяции чаще удается установить этиологию болезни; для них характерны семейные формы заболеваний, а прогноз в целом лучше, чем у взрослых.

Имеются различия и в частоте обнаружения различных гистологических изменений. Так, обычная интерстициальная пневмония, идиопатический фиброзирующий альвеолит, неспецифическая интерстициальная пневмония очень редко встречаются у детей, а десквамативная интерстициальная пневмония, связанная у взрослых с положительной реакцией на стероидную терапию и хорошим прогнозом, имеет неблагоприятный исход у детей, особенно раннего возраста [3, 9, 10]. Редко встречается в младшей популяции и криптогенная организуемая пневмония (идиопатический бронхиолит с организуемой пневмонией).

Патогенез ИЗЛ также имеет существенные различия у детей и взрослых. Длительное время считалось, что ремоделирование легких является следствием длительно текущего воспаления, но в последние годы установлено, что воспаление — это важный, но не обязательный предшественник фиброзного ремоделирования, а фибрирование возможно и при отсутствии воспаления. Большое значение в патогенезе ИЗЛ придается не воспалению, а нарушению процессов восстановления нормальной легочной ткани после повреждения. Патологический процесс запускается поврежденными альвеолоцитами и характеризуется миграцией и пролиферацией фибробластов и миофибробластов, угнетением апоптоза миофибробластов и повышением активности цитокинов, стимулирующих пневмофиброз. К данным цитокинам относятся трансформирующий фактор роста  $\beta 1$ , фактор некроза опухоли  $\alpha$ , фактор роста тромбоцитов, инсулиноподобный фактор роста. В результате происходит нарушение архитектоники внеклеточного матрикса, деструкция базальной мембраны, стимуляция ангиогенеза и фиброза [1, 11, 12]. У детей раннего возраста эти процессы происходят в развивающемся легком, поэтому клиническая картина резко отличается от таковой в других возрастных группах [11, 13, 14]. Патогенез ИЗЛ у детей схематично изображен на рис. 1.

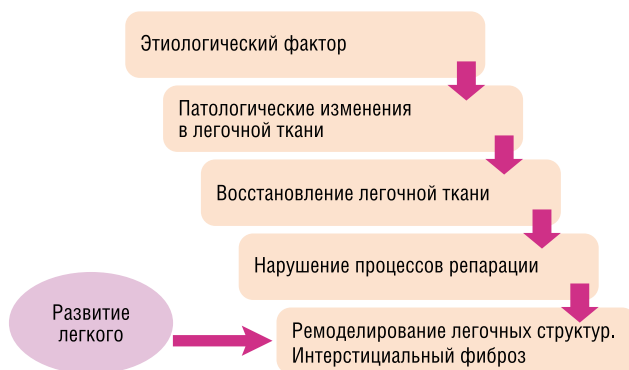


Рис. 1. Патогенез интерстициальных заболеваний легких у детей.

## Классификация

Существуют различные классификации ИЗЛ у детей [5, 15, 16]. Последняя из них была предложена экспертами Американского торакального общества (American Thoracic Society, ATS) в 2013 г. [17]. Согласно данной классификации (табл. 1), ИЗЛ у детей подразделяются на заболевания, наиболее распространенные в младенчестве, неспецифические для младенцев, т.е. встречающиеся в любом возрасте, и неклассифицируемые случаи.

Систематизированная схема ИЗЛ у детей старшего возраста в большой степени сходна с классификацией, используемой у взрослых [15, 16].

## Эпидемиология

Интерстициальные заболевания легких являются редкой патологией: имеются лишь единичные сообщения о распространенности ИЗЛ у детей. Считается, что их истинную частоту определить очень трудно, т.к. многие случаи остаются нераспознанными вследствие сложности диагностики.

В исследовании, выполненном в Англии в 1995–1998 гг., частота ИЗЛ у детей в возрасте 0–16 лет составила 3,6 на 1 000 000, при этом в исследование не вошли больные со специфическими заболеваниями, характерными для младенцев, такими как нейроэндокринная гиперплазия, легочный интерстициальный гликогеноз, а также ИЗЛ, связанные с дефектами синтеза белков сурфактанта [17, 18].

Для оценки распространенности и структуры больных различными орфанными заболеваниями, в том числе ИЗЛ, предложено использовать регистры. Примером может служить американский регистр на основе современной классификационной схемы данных заболеваний, сформированный G.H. Deutsch и соавт. [5], либо европейский регистр ИЗЛ у иммунокомпетентных детей A. Clement и соавт. [12].

Многими исследователями отмечено, что частота ИЗЛ тесно связана с возрастом больных. По данным A. Clement и E. Eber, более 1/3 детей из 185 больных, лечившихся в европейских медицинских центрах по поводу ИЗЛ, были в возрасте младше 2 лет [11]. В США и Канаде за пятилетний период (с 1999 по 2004 г.) диагноз ИЗЛ, подтвержденный биопсией, был поставлен 187 больным в возрасте до 2 лет, из них у 68% болезнь соответствовала классификационной категории «ИЗЛ, преобладающие у младенцев» [5]. В настоящее время полагают, что ИЗЛ встречаются в любом возрасте, но у детей они не менее чем в половине случаев связаны с периодом новорожденности и первыми годами жизни.

Согласно проведенным исследованиям, эта патология чаще отмечается у мальчиков, примерное соотношение больных мальчики / девочки — 60:40 [11, 18, 19].

В детском возрасте нередко наблюдаются семейные формы ИЗЛ: по данным A. Clement и соавт., 7% детей с ИЗЛ были кровными родственниками, 10% — близнецами [11].

## Анамнез, семиотика и клиническая диагностика

Начало болезни у детей часто бывает постепенным, сопровождается незначительными симптомами, и пройдет много времени, прежде чем будет установлен правильный диагноз. Нередко ИЗЛ диагностируются в той стадии болезни, когда преобладают симптомы дыхательной недостаточности, и ремоделирование легочной ткани

Таблица 1. Схема классификации интерстициальных заболеваний легких у детей (ATS, 2013; адапт. по [17])

<b>I. ЗАБОЛЕВАНИЯ, НАИБОЛЕЕ РАСПРОСТРАНЕННЫЕ В МЛАДЕНЧЕСТВЕ</b>	
<b>A. Диффузные нарушения развития легких</b>	<ol style="list-style-type: none"> <li>1. Ацинарная дисплазия</li> <li>2. Врожденная альвеолярно-капиллярная дисплазия</li> <li>3. Альвеолярно-капиллярная дисплазии с аномальным расположением легочных вен</li> </ol>
<b>B. Нарушения роста легких</b>	<ol style="list-style-type: none"> <li>1. Легочная гипоплазия</li> <li>2. Хроническое заболевание легких у новорожденных:                             <ul style="list-style-type: none"> <li>• хроническое заболевание легких, ассоциированное с недоношенностью (бронхолегочная дисплазия)</li> <li>• приобретенное хроническое заболевание легких у доношенных младенцев</li> </ul> </li> <li>3. Структурные легочные изменения, ассоциированные с хромосомными нарушениями:                             <ul style="list-style-type: none"> <li>• трисомия хромосомы 21</li> <li>• другие</li> </ul> </li> <li>4. Заболевания, ассоциированные с врожденными пороками сердца у детей без хромосомных нарушений</li> </ol>
<b>C. Специфические состояния неустановленной этиологии</b>	<ol style="list-style-type: none"> <li>1. Легочный интерстициальный гликогеноз</li> <li>2. Нейроэндокринная гиперплазия младенцев</li> </ol>
<b>D. Дисфункции системы сурфактанта</b>	<ol style="list-style-type: none"> <li>1. Мутации гена <i>SFTPB</i> — легочный альвеолярный протеиноз (PAP) как вариант доминантного гистологического паттерна</li> <li>2. Мутации гена <i>SFTPC</i> — доминантный гистологический паттерн — хронический пневмонит младенцев (CPI), а также десквамативная интерстициальная пневмония (DIP) и неспецифическая интерстициальная пневмония (NSIP)</li> <li>3. Мутации гена <i>ABCA3</i> — доминантный гистологический паттерн — PAP, а также CPI, DIP и NSIP</li> <li>4. Гистологически согласующееся с расстройством белков сурфактанта, но еще неустановленное генетическое нарушение</li> </ol>
<b>II. ЗАБОЛЕВАНИЯ, НЕ СПЕЦИФИЧНЫЕ ДЛЯ МЛАДЕНЦЕВ</b>	
<b>A. Расстройства у лиц с нормальной иммунной системой</b>	<ol style="list-style-type: none"> <li>1. Инфекционные и постинфекционные процессы</li> <li>2. Расстройства, связанные с агентами окружающей среды: гиперсенситивный пневмонит, ингаляции токсичных веществ</li> <li>3. Синдром аспирации</li> <li>4. Эозинофильная пневмония</li> </ol>
<b>B. Расстройства, ассоциированные с системными заболеваниями</b>	<ol style="list-style-type: none"> <li>1. Иммунные заболевания</li> <li>2. Болезни накопления</li> <li>3. Саркоидоз</li> <li>4. Гистиоцитоз из клеток Лангерганса</li> <li>5. Злокачественные новообразования</li> </ol>
<b>C. Заболевания у иммунокомпрометированных пациентов</b>	<ol style="list-style-type: none"> <li>1. Оппортунистические инфекции</li> <li>2. Заболевания, ассоциированные с терапевтическими воздействиями</li> <li>3. Заболевания, ассоциированные с трансплантационным синдромом и реакцией отторжения трансплантата</li> <li>4. Диффузное альвеолярное повреждение неизвестной этиологии</li> </ol>
<b>D. Заболевания, маскирующиеся под ИЗЛ</b>	<ol style="list-style-type: none"> <li>1. Артериальная гипертоническая васкулопатия</li> <li>2. Застойные васкулопатии, включающие веноокклюзионные заболевания</li> <li>3. Лимфатические расстройства</li> <li>4. Вторичный венозный застой на фоне заболеваний сердца</li> </ol>
<b>III. НЕКЛАССИФИЦИРУЕМЫЕ ЗАБОЛЕВАНИЯ</b>	
<p>Включают заболевания на терминальной стадии, недиагностируемые результаты биопсии, и биопсии с недостаточным количеством материала</p>	

уже значительно выражено [20]. Поздняя диагностика связана как с редкостью патологии, неосведомленностью клиницистов по этой группе болезней, так и с тем, что многочисленные заболевания, входящие в группу ИЗЛ, практически не имеют патогномоничных симптомов.

Для диагностики нозологических форм, относящихся к ИЗЛ, большое значение имеет тщательный сбор и осмысленный анализ анамнестических данных. Начало болезни сразу после рождения с симптомов дыхательной недостаточности, особенно у детей, родившихся в срок, предполагает диффузные нарушения развития и роста легких, легочный интерстициальный гликогеноз или дефект белков сурфактанта (SP-Вили ABCA3) [16, 21, 22]. Недоношенность, врожденные пороки сердца и других органов, синдром Дауна и прочие хромосомные аномалии

ассоциируются с альвеолярной симплификацией и нарушением развития легкого как причинами имеющихся респираторных симптомов [16]. Дыхательные нарушения в первые дни и недели жизни в сочетании с врожденным или транзиторным гипотиреозом, отставанием в физическом развитии, судорожным синдромом бывают обусловлены врожденным синдромом мозг—щитовидная железа—легкие, могут быть результатом делеции или мутации гена *NKX2.1* [16, 23, 24]. Признаки бактериального или вирусного поражения в начале болезни требуют исключения инфекционной природы ИЗЛ [25, 26]. Семейный анамнез смертей в раннем детском возрасте, длительная потребность в дополнительном кислороде, наличие других детей или взрослых родственников, страдающих ИЗЛ, позволяют заподозрить генетическую природу легочной

патологии, например альвеолярно-капиллярную дисплазию, дефекты синтеза сурфактанта или нейроэндокринную гиперплазию младенцев [11, 22, 26].

О ИЗЛ следует также думать в том случае, если дети имеют установленный диагноз заболевания легких, в частности бронхиальной астмы, получают соответствующее лечение, но степень тяжести болезни не соответствует общепринятым представлениям, и лечение оказывается неэффективным. Настораживающим признаком являются повторные тяжелые эпизоды респираторных нарушений, требующие интенсивной терапии при банальной вирусной инфекции [20].

Жалобы, которые предъявляют родители детей с ИЗЛ, условно можно разделить на специфические, указывающие на поражение легких, и неспецифические, или общего характера. Классическим примером последних является жалоба на лихорадку, что может свидетельствовать об инфекционной природе ИЗЛ, в то же время необъяснимая лихорадка описана в 1/3 случаев ИЗЛ [26].

Недостаточные весовые прибавки или потеря веса характерны для ИЗЛ у детей раннего возраста и связаны обычно с анорексией, интоксикацией, затруднениями при кормлении вследствие дыхательной недостаточности, а также с высокими энергетическими затратами на работу дыхания [8, 9, 26]. Родители могут жаловаться на появление цианоза и/или потливости при кормлении, частые остановки во время сосания [20].

Жалобы на кашель предъявляют до 40–75% больных. Кашель, чаще сухой, возникает в дневное время и не мешает ребенку спать. Нередко это первый и единственный симптом болезни как у младенцев, так и у детей старшего возраста в раннем периоде заболевания [25, 26].

Тахипноэ также появляется достаточно рано и отмечается у 80% больных. Врач должен прислушаться к жалобам родителей, что ребенок «не так дышит» [12, 15, 20]. Непереносимость обычной физической нагрузки — одно из ранних проявлений болезни у детей более старшего возраста: часто симптом незаметен для родителей, но его могут наблюдать сверстники при совместных играх [20].

Свистящее дыхание тревожит родителей почти половины детей с ИЗЛ, но при тщательном анализе задокументировать этот симптом удается в 20% случаев [11, 15, 19].

Клинические осмотры демонстрируют отставание в физическом развитии и потерю веса у 1/3 пациентов, особенно у детей раннего возраста [25, 26]. Цианоз кожных покровов и утолщение фаланг пальцев по типу «бараньих палочек», как правило, наблюдаются в поздней стадии болезни.

Деформация грудной клетки, характеризующаяся как «уплощение», может свидетельствовать как о гипоплазии легкого, так и о длительном течении болезни. Воронкообразная грудная клетка — частый симптом при дефиците белка АВСА3 у детей [5, 20, 22]. При длительном течении ИЗЛ, сопровождающемся гиперинфляцией, грудная клетка может принимать бочкообразную форму.

Диспноэ обычно более выражено у детей раннего возраста и характеризуется втяжением уступчивых мест грудной клетки при дыхании, усиливается при кормлении и беспокойстве [5, 15, 26].

Диагностические возможности пальпации грудной клетки при ИЗЛ невелики; некоторое значение имеет снижение эластичности грудной клетки, связанное со снижением комплаенса, характерным для фиброзирующих процессов или гипервоздушности. Притупление перкуторного звука свидетельствует об уплотнении легочной ткани, коробочный тон — о повышении ее воздуш-

ности. Считается, что аускультация легких при ИЗЛ дает гораздо больше информации. Обычно выслушивается ослабленное везикулярное дыхание, а при сопутствующем поражении мелких дыхательных путей — жесткое [1]. Характерным аускультативным симптомом для детей с ИЗЛ является диффузная крепитация, или крепитирующие хрипы, напоминающие «треск целлофана», «хруст снега», которые чаще выслушиваются в заднебазальных сегментах легких [15, 20]. По мнению R.R. Deterding и соавт., подобные крепитирующие хрипы обычно не выслушиваются при других легочных заболеваниях, в частности при бронхиальной астме [20]. Вместе с тем диффузная крепитация типична для острого бронхоолита. Иногда выявляются разнокалиберные влажные и сухие хрипы, что свидетельствует о сопутствующем поражении воздухопроводящих дыхательных путей [1]. Отсутствие аускультативных симптомов не исключает диагноза ИЗЛ [5, 20, 26].

При оценке состояния сердечно-сосудистой системы необходимо обращать внимание на эпигастральную пульсацию, при аускультации сердца — на акцент 2-го тона, что может свидетельствовать о легочной гипертензии и формировании легочного сердца.

На рис. 2 представлены данные M.A. Paiva и S.M. Amalal о частоте симптомов у 25 иммунокомпетентных пациентов с ИЗЛ в возрасте 2 мес — 17 лет [27].

### Имидж-диагностика

Рентгенологические признаки ИЗЛ у детей в настоящее время изучены недостаточно, что связано с относительной редкостью патологии и трудностью интерпретации результатов исследования у детей, особенно раннего возраста. Рентгенологическое исследование обычно проводится на первых этапах диагностики. Типичными признаками ИЗЛ считаются симптом матового, или грунтового, стекла; ретикулярные, очаговые или ретикулярно-очаговые инфильтративные изменения и сотовое легкое; неспецифическим рентгенологическим симптомом при ИЗЛ в ряде случаев является повышение воздушности. Симптом матового стекла свидетельствует об острой стадии болезни, сотовое легкое — признак распространенного фиброза. Нормальная рентгенологическая картина не исключает диагноза ИЗЛ [12, 28].

Компьютерная томография (КТ) легких, особенно высокоразрешающей техникой, является доступным и неинвазивным методом, позволяющим детально диагностировать структурные изменения легочной ткани, их выраженность и распространенность, и считается более чувствительной по сравнению с обзорной рентгенографией органов грудной клетки [19, 29]. Так, в исследовании D.A. Lynch и соавт. при помощи КТ точный диагноз ИЗЛ был установлен в 62% случаев, при рентгенологическом исследовании — в 12%. Правильный диагноз был более вероятен при легочном альвеолярном протеинозе, лимфангиэктазии и гистиоцитозе у детей старшей возрастной группы [29].

У детей с ИЗЛ при высокоразрешающей КТ обычно обнаруживаются разнообразные изменения: участки повышенной воздушности, мозаичность легочной ткани, воздушная ловушка, симптом матового стекла, линейные и ретикулярные затенения, очаговые тени, кистозные изменения [20]. Мозаичность легочной ткани при КТ характерна для бронхоолита, визуализируется при неравномерном распространении интерстициальных изменений, легочной гипертензии, тромбоэмболии ветвей легочной артерии и легочных васкулах [30–32].



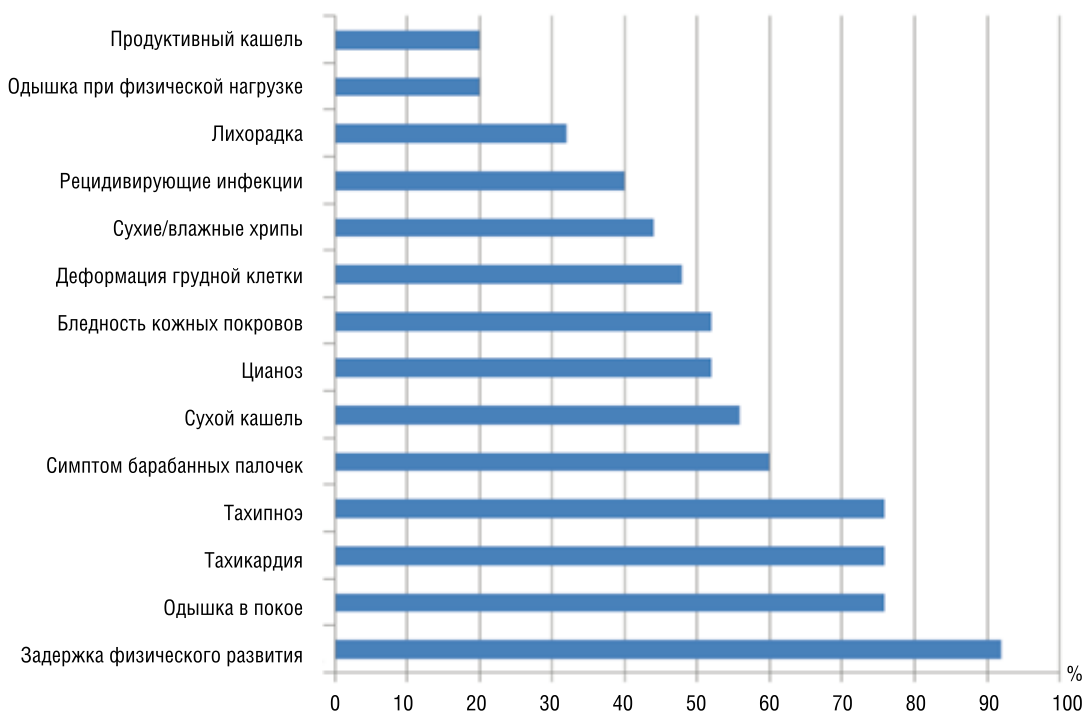


Рис. 2. Частота симптомов у детей с интерстициальными заболеваниями легких (в %; адapt. по [27]).

Участки консолидации легкого ассоциированы с инфекционной природой ИЗЛ, аспирационными поражениями, эозинофильной пневмонией, организующейся пневмонией, легочным геморрагическим синдромом.

Утолщение междольковых и внутридольковых перегородок в виде линейных или ретикулярных затенений связано с отеком, инфильтрацией или фиброзированием легочного интерстиция и отмечается при различных ИЗЛ у детей, чаще при лимфангиоматозе и лимфангиэктазии [29, 30]. Характерные изменения структуры легкого дают также нейроэндокринная гиперплазия младенцев и облитерирующий бронхиолит [16, 30, 33].

Симптом матового стекла — неспецифический КТ-признак, отражающий различные патологические изменения в легочной ткани на уровне альвеол, их неполное заполнение субстратом, — характеризуется снижением прозрачности легочной ткани с дифференцируемым рисунком сосудов и бронхов на этом фоне [34]. Этот признак типичен для инфильтративных ИЗЛ у взрослых, таких как десквамативная интерстициальная пневмония, гиперсенситивный пневмонит и лимфоцитарная интерстициальная пневмония [1]. У детей этот симптом связан с нейроэндокринной гиперплазией младенцев, нарушениями роста и развития легкого, дефектами синтеза сурфактанта [12, 16, 22]. В то же время симптом матового стекла может обнаруживаться у маленьких детей и при отсутствии морфологических изменений в легочной ткани, если исследование выполнено на выдохе или неполном вдохе. Это наиболее характерно при проведении исследования под наркозом, когда участки, имитирующие симптом матового стекла, располагаются в соответствии с гравитацией в дорсальных отделах [29, 30].

Изменение структуры легкого по типу матового стекла с уплотнением междольковых перегородок получило в англоязычной литературе название «сумасшедшая исчерченность», или симптом «бульжной мостовой» (crazy-paving): выявляемые на КТ изменения напоминают беспорядочно уложенную плитку, например на садовых дорожках. Данный симптом отражает альвеолярные из-

менения с фиброзированием междольковых перегородок и внутридолькового интерстиция [34]. Именно поэтому распространенные изменения у доношенных новорожденных первых месяцев жизни с респираторными нарушениями требуют генетического исследования для исключения дефектов белков сурфактанта [15, 22, 30].

Симптом «дерево в почках», характерный для поражения терминальных отделов бронхиального дерева, представляет собой мелкие центрилобулярные разветвленные Y- или V-образные структуры [34, 35]. Такой признак свидетельствует о сопутствующем изменении мелких дыхательных путей и обычно определяется при инфекционных поражениях, в частности при облитерирующем бронхиолите, но может быть связан и с нарушениями внутридольковых сосудистых структур [35].

Тонкостенные кистозные изменения при ИЗЛ у детей раннего возраста сопряжены с нарушениями легочного роста, дефицитом белков сурфактанта, легочным гистиоцитозом [30].

Сотовое легкое, характеризующееся множественными толстостенными кистами, свидетельствует о значительных нарушениях архитектоники легочной ткани, выраженном фиброзировании и определяется, как правило, в конечной стадии ИЗЛ [30, 36]. Причиной может стать затрудненная интерпретация изменений, что связано с маленькими размерами анализируемых анатомических структур, учащенным дыханием, невозможностью пациентов задерживать дыхание.

Кроме использования высокоразрешающей методики, для выявления воздушной ловушки и протяженности симптома матового стекла необходимо выполнить сканирование на вдохе и выдохе, которое требует сотрудничества с пациентом. Проведение исследования под общей анестезией позволяет выполнить сканирование на вдохе и выдохе, но является инвазивной процедурой и затрудняет интерпретацию в результате гиповентиляции и склонности к ателектазированию в связи с податливостью детской грудной клетки и недоразвития коллатеральной вентиляции в условиях отсутствия респираторного уси-

лия и снижения мышечного тонуса [30]. Современные технологии, использующие мягкую седатацию и контролируемую вентиляцию с помощью лицевой маски, позволяют выполнить сканирование без общей анестезии у детей с нормальным физическим развитием, начиная с шестимесячного возраста [36].

Большое значение придается КТ при планировании биопсии и оценке эффективности терапии [16, 30]. Высокоспецифичные изменения обнаруживаются на томограммах при облитерирующем бронхиолите и нейроэндокринной гиперплазии младенцев, что позволяет избежать биопсии легочной ткани [33].

Прогностическое значение имеют и рентгенологические признаки легочной гипертензии в виде гипертрофии правого желудочка сердца и расширения ствола легочной артерии, что связывают с высоким риском неблагоприятного исхода [9, 26].

В табл. 2 представлены дифференциально-диагностические, клинические, рентгенологические и КТ-признаки некоторых ИЗЛ у младенцев.

### Эхокардиография и катетеризация правых отделов сердца

Ультразвуковое исследование сердечно-сосудистой системы должно быть включено в комплекс обследования при подозрении на диффузное заболевание легких. Персистирующая легочная гипертензия у детей раннего возраста может быть признаком диффузных нарушений роста и развития легкого [15]. УЗИ необходимо при дифференциальной диагностике с заболеваниями, по многим признакам сходными с ИЗЛ, например аномальным впадением легочных вен, артериовенозными фистулами, стенозом и атрезией легочных вен. Выявление врожденных пороков сердца в сочетании с симптомами ИЗЛ предполагает нарушения развития и роста легкого и сужает диагностических поиск [30]. Диагностика легочной гипертензии и легочного сердца имеют значение для прогноза заболевания и определения лечебной тактики [9, 25].

Часть пациентов может нуждаться в проведении катетеризации правых отделов сердца для инвазивного определения давления в легочной артерии, исключения и документирования выраженности ассоциированных анатомических поражений сердца, определения системных и легочных коллатеральных сосудов, обструкции легочных вен, дисфункции левых отделов сердца [25].

### Пульсоксиметрия и исследование газов крови

Пульсоксиметрия — простой и доступный метод выявления гипоксемии. Снижение сатурации оксигемоглобина (SatO<sub>2</sub>) обычно свидетельствует о вентиляционно-перфузионном несоответствии и отражает процессы ремоделирования дистальных воздушных пространств, типичных для детских форм ИЗЛ. Для выявления начальных нарушений необходим мониторинг значений SatO<sub>2</sub> не только в состоянии покоя, но и при физической нагрузке, а также во время сна. Большинство детей с ИЗЛ имеют гипоксемию, которая проявляется признаками десатурации при пульсоксиметрии [9, 20]. Гипоксемия при физической нагрузке может стать одним из первых симптомов ИЗЛ [25, 26].

При исследовании газов артериальной крови выявляются типичные изменения — снижение парциального напряжения кислорода (PaO<sub>2</sub>) и респираторный алкалоз, связанный с гипервентиляцией. Гиперкапния — симптом, свидетельствующий о тяжелом течении болезни и далеко зашедшей структурной перестройке легочной паренхимы [12, 15].

### Исследование функции внешнего дыхания

Для анализа состояния функции внешнего дыхания (ФВД) используются спирометрия, плетизмография, определение диффузионной способности легких. Как правило, при ИЗЛ у детей старшего возраста отмечается рестриктивный вариант нарушений вентиляции, характеризующийся снижением легочных объемов и легочного COMPLAINTS [11, 12]. В случае вовлечения в процесс бронхиального дерева функциональное исследование продемонстрирует признаки нарушения бронхиальной проходимости [26]. Снижение диффузионной способности легких иногда предшествует рентгенологическим изменениям, но показатель может иметь и нормальные значения [15, 26]. Возможности исследования ФВД у детей раннего возраста в нашей стране ограничены. По литературным данным, метод флуометрии спокойного дыхания обнаруживает снижение легочного COMPLAINTS у младенцев с ИЗЛ [15].

Таблица 2. Дифференциальная диагностика детских интерстициальных заболеваний легких (адапт. по [30])

Нозология	Клинические проявления	Рентгенологические признаки	КТ-признаки
Нейроэндокринная гиперплазия младенцев	Манифестация в возрасте первых 2 лет жизни с тахипноэ, одышки, гипоксии; обычно имеет пролонгированное течение, не поддается терапии стероидами	Вздутие грудной клетки, как при остром респираторном заболевании или бронхиолите	Симптомы «мозаичной перфузии» и воздушной ловушки, затенения по типу «матового стекла» («географическая карта», или симптом «головки сыра»), наиболее заметные в средней доле правого легкого и язычковых сегментах левого легкого
Легочный интерстициальный гликогеноз	Манифестация с респираторного дистресс-синдрома новорожденных (РДСН) в раннем неонатальном периоде	Прогрессирующая гиперинфляция и переход от мелкого интерстициального к грубому интерстициальному и альвеолярному рисунку	Изменение строения легочной ткани в связи с нарушением роста легких, ретикулярные изменения, отражающие утолщение интерстиция без воспаления и фиброза; затенения по типу «матового стекла»
Врожденный дефицит сурфактантного протеина В	Летальное нарушение, проявляющееся рефрактерным к терапии РДСН; без пересадки легких — смерть в течение 1–6 мес	Диффузные гранулярные или нечеткие легочные затемнения	Диффузное затенение по типу «матового стекла», утолщение междолькового интерстиция, симптом «сумасшедшей исчерченности», или «бульжной мостовой»

### Бронхоскопия и бронхоальвеолярный лаваж

Бронхоскопическое исследование с анализом жидкости бронхоальвеолярного лаважа (БАЛ) считается обязательной процедурой, предшествующей легочной биопсии. Несмотря на то, что эти методы давно и широко применяются при ИЗЛ у взрослых, их диагностическое значение до сих пор точно не установлено [1].

Бронхоскопическое исследование позволяет оценить состояние слизистой оболочки и просветы бронхиального дерева, наличие и характер бронхиального содержимого. При ИЗЛ визуальная оценка состояния бронхиального дерева обычно дает мало информации. Диагностическое значение имеет метод эндоскопического исследования БАЛ [37]. Для этого выбирается сегмент с наиболее выраженными изменениями на рентгенограмме. В затруднительных случаях, когда рентгенологические изменения равномерны, стандартным местом для БАЛ являются язычковые или сегменты средней доли, из которых возврат вводимой жидкости на 20% больше, чем из нижних отделов [1].

Для изучения клеточного состава БАЛ обязательно проводят микробиологическое, вирусологическое и микологическое исследование. При подозрении на аспирационный синдром используется окраска на выявление макрофагов, содержащих жировые включения; критерием диагностики при гемосидерозе выступает наличие в БАЛ более 20% сидерофагов, при легочном альвеолярном протеинозе — ШИК-положительных гранул. Выявление в жидкости БАЛ CD1a-позитивных клеток типично для легочного гистиоцитоза [15, 16].

### Биопсия легких

Биопсия легких — метод, позволяющий поставить правильный диагноз, когда все другие возможности диагностики уже исчерпаны. Показания к этому инвазивному исследованию должны быть четко определены в связи с возможностью осложнений [24, 38]. Биопсия легких проводится детям с персистирующими респираторными симптомами в течение не менее 2 мес, имеющим прогрессирующее и жизнеугрожающее течение болезни [11]. Прижизненная биопсия при ИЗЛ может быть показана в тех случаях, когда проводимая терапия не приносит прогнозируемого результата. К сожалению, даже после биопсии у отдельных больных не удается установить правильный диагноз.

На результаты биопсии влияют используемая методика и количество полученного материала [37, 38]. Большое значение имеет выбор участка для взятия биопсийного материала. Для определения наиболее пораженного участка легких используются результаты предшествующей КТ [29, 39].

Открытая биопсия, несмотря на частые осложнения, является традиционным способом, позволяющим получить оптимальное количество материала для исследования из наиболее измененных участков легких [25, 38]. Торакоскопическая биопсия — менее инвазивная методика и может быть выполнена у младшего контингента [11, 25]. Трансбронхиальная биопсия возможна у детей старшего возраста. При сравнении диагностической ценности различных методик у детей старшего возраста диагноз был установлен в 50, 60 и 53% случаев при трансбронхиальной, торакоскопической и открытой биопсиях, соответственно [40].

Биопсийный материал должен быть исследован с помощью электронной микроскопии, вирусологическим,

микологическим, микробиологическим и иммуногистохимическим методом в соответствии с диагностической гипотезой, имеющейся в каждом конкретном случае. У детей раннего возраста используется окраска на бомбезин и виментин — специфичные реакции при нейроэндокринной гиперплазии младенцев и легочном интерстициальном гликогенозе, соответственно [33, 38].

### Диагностическая программа

Диагностика ИЗЛ — сложный процесс: диагностические подходы зависят от возраста больного, длительности болезни, иммунологического статуса, тяжести симптомов и семейного анамнеза.

Клиническое значение имеет так называемый детский ИЗЛ-синдром, который включает следующие признаки:

- респираторные симптомы (кашель, одышка, тахипноэ, непереносимость физической нагрузки);
- объективные симптомы, такие как крепитация, затруднение дыхания, втяжение уступчивых мест грудной клетки, утолщение фаланг пальцев по типу барабанных палочек;
- гипоксемия при исследовании SatO<sub>2</sub>;
- распространенные рентгенологические изменения.

Наличие 3 из 4 групп признаков при условии исключения таких заболеваний, как муковисцидоз и иммунодефицит, делает диагноз ИЗЛ весьма вероятным. Использование этого скрининга оказалось достаточно эффективным, особенно у детей раннего возраста. По данным R.R. Deterding с соавт., 3 из 4 представленных признаков отмечались в 91% всех случаев ИЗЛ (n=218), подтвержденных биопсией, у детей в возрасте до двух лет [20].

Клинические и лабораторные исследования, генетическое тестирование, рентгенологические и функциональные методы позволяют уточнить патологию, однако нередко для правильного диагноза необходима биопсия легочной ткани. В исследовании A. Varbato и соавт. использование различных способов биопсии у 131 ребенка в возрасте от 9 мес до 17 лет (средний возраст 6,5 года) позволило определиться с диагнозом у 89% из них, а использование неинвазивных методик (клинический осмотр, исследование ФВД, КТ) имело диагностическое значение только у 3,8% больных [19].

Поскольку у детей ИЗЛ нередко имеют инфекционную причину, вирусологические, микробиологические и серологические методики включаются в диагностический поиск для исключения бактериальной, микоплазменной, грибковой и паразитарной инфекции.

Иммунологическое исследование с определением уровня иммуноглобулинов (Ig), включая уровни IgE и субклассов IgG, специфических антител к вакцинальным антигенам, фракций комплемента, субклассов лимфоцитов, маркеров ревматических болезней и хлоридов пота необходимо в отдельных случаях, в том числе для проведения дифференциальной диагностики ИЗЛ с другими диффузными заболеваниями легких [41].

Генетическое тестирование необходимо для исключения дефектов синтеза белков сурфактанта, при наличии признаков тяжелого респираторного дистресса, не связанного с инфекционными причинами у доношенных младенцев, у детей с синдромом «барабанных палочек», диффузным симптомом матового стекла или признаками сотового легкого при КТ [15, 22, 26].

В последнее время большое значение в диагностике ИЗЛ придается фактору KL-6 — высокомолекулярному белку, продуцируемому альвеолоцитами 2-го типа и

клетками бронхиального эпителия. KL-6 является хемотактантом для фибробластов, его уровень особенно повышается при процессах регенерации. Изменение маркера отражает активный фибропластический процесс в интерстициальной ткани легкого: увеличивается при бронхолегочной дисплазии, коревой пневмонии, ИЗЛ, ассоциированных с ювенильным дерматомиозитом [42]. Установлено, что определение KL-6 — высокочувствительный и высокоспецифичный метод диагностики ИЗЛ у взрослых, а его уровень коррелирует с тяжестью болезни [43]. У детей диагностическое значение этого маркера изучается.

### Лечение

Не существует рандомизированных клинических исследований, позволяющих оценить терапевтические вмешательства при ИЗЛ у детей, что связано с ограниченным числом больных и невозможностью проведения плацебо-контролируемых исследований по этическим причинам. Лечебные подходы основаны на личном опыте клиницистов и исследованиях, выполненных у взрослых.

Младенцам с ИЗЛ при выписке из стационара обязательно должна проводиться оценка потребности в домашней кислородотерапии и целевого уровня SatO<sub>2</sub>. Для определения уровня SatO<sub>2</sub> следует использовать данные пульсоксиметрии, а не показатели образцов артериальной крови. При этом детям должны проводиться измерения SatO<sub>2</sub> по крайней мере в течение 6–12 ч, обязательно как во время сна, так и во время бодрствования и кормления. Нижняя граница SatO<sub>2</sub> должна быть зарегистрирована как минимум в течение 95% времени всей продолжительности записи показателей. Нет необходимости контролировать уровень CO<sub>2</sub> в домашних условиях.

В настоящее время не существует четких данных о целевых уровнях SatO<sub>2</sub> у детей с ИЗЛ, однако считается, что необходимо поддерживать концентрацию более 93%, у пациентов с легочной гипертензией — более 94–95% [44].

При гипоксемии используется длительная кислородотерапия, которая может продолжаться месяцы и годы [45]. Решение о необходимости проведения домашней кислородотерапии должны принимать педиатры стационарного звена, а не участковые врачи. Пациентам, у которых обнаруживается снижение уровня SatO<sub>2</sub> лишь на короткое время, кислородные концентраторы не требуются. Портативные концентраторы кислорода необходимы детям, у которых отмечаются десатурации как в ночное, так и в дневное время.

Предпочтительно использование низкой скорости потока, но не рекомендуется очень низкая скорость. Дети могут быть выписаны из отделений, когда их потребность в кислороде стабильна (средняя SatO<sub>2</sub> >93%) и отсутствуют частые эпизоды десатурации. Обычно это соответствует потоку кислорода 0,5 л/мин [44].

Множество детей с ИЗЛ требуют проведения длительной кислородотерапии. По данным целевой группы Европейского респираторного общества по хроническим ИЗЛ, из всех детей с ИЗЛ длительная оксигенотерапия проводилась 26% из них, а 55% она была необходима до возраста 2 лет жизни. Невозможно осуществить рандомизированное контролируемое исследование по оценке домашней кислородотерапии у детей с ИЗЛ, отсюда и низкий уровень доказательной базы. Однако в действительности необходимо рекомендовать домашнюю оксигенотерапию детям с ИЗЛ, не нуждающимся в стационаре, но имеющим потребность в дополнительном кислороде [12].

Необходимо адекватное питание (с учетом затрат на работу дыхания) для коррекции потери веса. Затруднения

при питании, связанные с одышкой, могут потребовать зондового питания или гастростомы. Важное значение имеет профилактика гастроэзофагеального рефлюкса и аспирации желудочного содержимого, что часто имеет место у младенцев с ИЗЛ [11, 15, 20].

Необходима минимизация вредных воздействий окружающей среды, в частности пассивного курения и воздушных загрязнителей.

Определенные формы ИЗЛ не требуют специфической терапии, не имеют прогрессирующего течения и заканчиваются спонтанным выздоровлением.

Главная терапевтическая концепция при ИЗЛ у детей в любом возрасте — супрессия воспаления и замедление/остановка процессов фиброобразования легочной ткани. С этой целью используется противовоспалительная, иммуносупрессивная и антифибротическая терапия, продолжающаяся в течение многих месяцев/лет [3, 11, 15]. Препаратами первого выбора при большинстве форм ИЗЛ являются кортикостероиды, которые используют внутрь в начальной дозе 1–2 мг/кг в сут или внутривенно в виде пульс-терапии в дозе 10–30 мг/кг в сут в течение 3 дней с интервалом 1 мес. Длительность терапии составляет не менее 8–12 нед, затем при достижении эффекта доза уменьшается; лечение продолжается длительный период.

По мнению A. Clement и соавт., метилпреднизолон — более эффективный препарат и его можно использовать при отсутствии эффекта от других кортикостероидов [26].

Альтернативой стероидам являются цитостатики, которые могут оказать лечебный эффект при резистентности к стероидам. Возможно сочетание стероидной и цитотоксической терапии [45–47]. D.M. Rosen с соавт. опубликовал результаты успешного лечения ребенка с дефицитом SP-C гидрохлорином, что, возможно, связано с тем, что кроме противовоспалительного действия он ингибирует внутриклеточный процессинг предшественника SP-C, оказывающего патологическое действие [48].

В исследовании, выполненном у взрослых больных с десквамативной интерстициальной пневмонией, отмечен положительный эффект терапии макролидным антибиотиком кларитромицином [49]. Лечение макролидами считается многообещающим, так как они обладают противовоспалительным и иммуномодулирующим эффектом; интерес представляет также способность макролидов накапливаться в клетках эпителия и фагоцитах [26].

В настоящее время при определенных формах ИЗЛ у детей, таких как диффузные нарушения развития и роста, дефекты синтеза белков сурфактанта, единственной возможностью продлить жизнь больных является легочная трансплантация [22, 50]. В исследовании C.V. Huddleston и соавт. показано, что выживаемость детей раннего возраста после трансплантации легкого в течение 1 года составила 77%, трех- и пятилетняя выживаемость — 63 и 54%, соответственно, независимо от формы патологии и длительности болезни до операции [51].

### Прогноз

Прогноз болезни зависит от этиологии ИЗЛ. Формы ИЗЛ, характерные для детей раннего возраста, такие как нейроэндокринная гиперплазия младенцев и легочный интерстициальный гликогеноз, имеют благоприятный прогноз, не требуют специального лечения и заканчиваются выздоровлением. Болезни, связанные с врожденным дефицитом белков сурфактанта, могут иметь неблагоприятный прогноз для жизни в неонатальном периоде; в других случаях больные могут длительное время иметь



Таблица 3. Оценка тяжести при детских интерстициальных заболеваниях легких [25]

Степень тяжести	Симптомы	Гипоксемия (SatO <sub>2</sub> <90%) во сне или при физической нагрузке	Гипоксемия (SatO <sub>2</sub> <90%) в покое	Легочная гипертензия
1	Нет	Нет	Нет	Нет
2	Да	Нет	Нет	Нет
3	Да	Да	Нет	Нет
4	Да	Да	Да	Нет
5	Да	Да	Да	Да

минимальные симптомы и дожить до взрослого возраста [14, 15, 33]. Прогностически неблагоприятное течение ИЗЛ установлено при диффузных нарушениях роста и развития легкого [16, 26].

По данным L.L. Fan и соавт., наблюдавших 99 детей с ИЗЛ на протяжении 15 лет, выживаемость в течение 24, 48 и 60 мес от начала симптомов зафиксирована, соответственно, у 83, 73 и 64%. Средняя продолжительность жизни от начала болезни составила 47 мес. Неблагоприятный исход был связан с наличием легочной гипертензии, гипоксемией в покое, гистологическими признаками десквамативной интерстициальной пневмонии и легочным васкулитом [37]. С учетом полученных данных о неблагоприятных прогностических факторах ИЗЛ у детей предложена шкала оценки тяжести данных заболеваний (табл. 3).

По данным L.L. Fan и соавт., 60-месячная выживаемость пациентов, находящихся на 2, 3, 4-й ступенях заболевания, составила 76%, на 5-й ступени — только 38% [25]. Легочная гипертензия — неблагоприятный прогностический фактор у детей с ИЗЛ. Частота легочной гипертензии (по данным ЭхоКГ и/или катетеризации сердца) среди детей с ИЗЛ составляет 42% [8], что сопоставимо с

частотой легочной гипертензии у взрослых пациентов с идиопатическим легочным фиброзом (32–39%) [52].

**Заключение**

ИЗЛ у детей в настоящее время не являются казуистикой, а прогноз у подобных пациентов далеко не всегда неблагоприятен. Для врача необходима соответствующая «диагностическая настороженность»: умение выделить характерные клинические признаки, правильно интерпретировать симптомы хронической дыхательной недостаточности с развитием кислородозависимости у детей с крепитацией и диффузными изменениями на рентгенограммах. Это позволит при рациональном применении соответствующих методов обследования своевременно распознать ИЗЛ, скрывающиеся под «маской» пневмонии у большого числа больных.

**Конфликт интересов**

Авторы данной статьи подтвердили отсутствие финансовой поддержки / конфликта интересов, о которых необходимо сообщить.

**ЛИТЕРАТУРА**

- Интерстициальные заболевания легких. Рук-во для врачей. Под ред. М.М. Ильковича, А.Н. Кокосова. СПб.: Нормедиздат. 2005. 560 с.
- Капустина В.А., Овчаренко С.И. Эволюция классификации интерстициальных заболеваний легких. Что нового дает пересмотр классификации 2012 года (по результатам XXII конгресса Европейского респираторного общества). *Consilium-Medicum*. 2013; 3: 24–29.
- Fan E.L., Langston L. Pediatric Interstitial Lung Disease. Children Are Not Small Adults. *Am. J. Respir. Crit. Care Med*. 2002; 165: 1466–1467.
- Bush A. Paediatric interstitial lung disease: not just kids stuff. *Eur. Respir. J*. 2004; 24: 521–523.
- Deutsch G.H., Young L.R., Deterding R.R., Fan L.L., Dell S.D., Bean J.A., Brody A.S. Diffuse lung disease in young children: application of a novel classification scheme. *Am. J. Respir. Crit. Care Med*. 2007; 176 (11): 1120–1128.
- Sharief N., Crawford O.F., Dinwiddie R. Fibrosing alveolitis and desquamative interstitial pneumonitis. *Pediatr. Pulmonol*. 1994; 17: 359–365.
- Nicholson A.G., Kim H., Corrin B., Bush A., du Bois R.M., Rosenthal M., Sheppard M.N. The value of classifying interstitial pneumonitis in childhood according to defined histological patterns. *Histopathology*. 1998; 33: 203–211.
- Fan L.L., Mullen A.L., Brugman S.M., Inscore S.C., Parks D.P., White C.W. Clinical spectrum of chronic interstitial lung disease in children. *J. Pediatr*. 1992; 121: 867–872.
- Fan L.L., Kozinetz C.A. Factors influencing survival in children with chronic interstitial lung disease. *Am. J. Respir. Crit. Care Med*. 1997; 156: 939–942.
- Gasser S.W., Hardie W.D., Hagood J.S. Pathogenesis of interstitial disease in children and adult. *Pediatr. Allergy Immunol. Pulmonol*. 2010; 23 (1): 9–14.
- Clement A., Eber E. Interstitial lung diseases in infants and children. *Eur. Respir. J*. 2008; 31 (3): 658–666.
- Clement A. Task force on chronic interstitial lung disease in immunocompetent children. *Eur. Respir. J*. 2004; 24 (4): 686–697.
- Clement A., Henrion-Caude A., Fauroux B. The pathogenesis of interstitial lung diseases in children. *Pediatr Respir Rev*. 2004; 5 (2): 94–97.
- Das S., Langston C., Fan L.L. Interstitial lung disease in children. *Curr. Opin. Pediatr*. 2011; 23 (3): 325–331.
- Paiva M.A., Amaral S.M. Chronic interstitial lung diseases in children. *J. Bras. Pneumol*. 2009; 35 (8): 792–803.
- Deterding R.R. Infants and young children with children's interstitial lung disease. *Pediatr. Allergy Immunol. Pulmonol*. 2010; 23 (1): 23–31.
- Kurland G., Deterding R.R., Hagood J.S., Young L.R., Brody A.S., Castile R.G., Dell S., Fan L.L., Hamvas A. An Official American Thoracic Society Clinical Practice Guideline: Classification, Evaluation, and Management of Childhood Interstitial Lung Disease in Infancy. *Am. J. Respir. Crit. Care Med*. 2013; 188 (3): 376–394.
- Dinwiddie R., Sharief N., Crawford O. Idiopathic interstitial pneumonitis in children: a national survey in the United Kingdom and Ireland. *Pediatr. Pulmonol*. 2002; 34 (1): 23–29.
- Barbato A., Panizzolo C., Cracco A., de Blic J., Dinwiddie R., Zach M. Interstitial lung disease in children: a multicentre survey on diagnostic approach. *Eur. Respir. J*. 2000; 16 (3): 509–513.

20. Deterding R.R., Brody A.S., Hagood J.S., Young L.R. Round table discussion: children's interstitial lung diseases. *Pediatr. Allergy Immunol. Pulmonol.* 2010; 23 (1): 91–95.
21. Eulmesekian P., Cutz E., Parvez B., Bohn D., Adatia I. Alveolar capillary dysplasia: a six-year single center experience. *J. Perinat. Med.* 2005; 33: 347–352.
22. Овсянников Д.Ю., Беляшова М.А., Крушельницкий А.А., Альхававша А.А., Бойцова Е.В. Врожденный дефицит сурфактанта: генетика, патология, диагностика, терапия. *Вопросы диагностики в педиатрии.* 2013; 5 (1): 12–20.
23. Willemsen M.A., Breedveld G.J., Wouda S., Otten B.J., Yntema J.L., Lammens M., de Vries B.B. Brain-thyroid-lung syndrome: a patient with a severe multi-system disorder due to a de novo mutation in the thyroid transcription factor 1 gene. *Eur. J. Pediatr.* 2005; 164: 28–30.
24. Беляшова М.А., Овсянников Д.Ю. Синдром мозг–легкие–щитовидная железа. *Педиатрическая фармакология.* 2014; 11 (6): 56–61.
25. Fan L.L., Kozinetz C.A., Deterding R.R., Brugman S.M. Evaluation of a diagnostic approach to pediatric interstitial lung disease. *Pediatrics.* 1998; 101: 82–85.
26. Clement A., Nathan N., Epaud R., Fauroux B., Corvol H. Interstitial lung disease in children. *Orphanet J. Rare Diseases.* 2010; 5 (22): 1–24.
27. Paiva M.A., Amaral S.M. Chronic interstitial lung disease in children. *J. Pediatr.* 2007; 83 (3): 233–240.
28. Copley S.J., Coren M., Nicholson A.G., Rubens M.B., Bush A., Hansell D.M. Diagnostic accuracy of thin-section CT and chest radiography of pediatric interstitial lung disease. *Am. J. Roentgenol.* 2000; 174 (2): 549–554.
29. Lynch D.A., Hay T., Newell J.D. Jr, Divgi V.D., Fan L.L. Pediatric diffuse lung disease: diagnosis and classification using high-resolution CT. *Am. J. Roentgenol.* 1999; 173 (3): 713–718.
30. Guillermin R.P. Imaging of Childhood Interstitial Lung Disease. *Pediatr. Allergy Immunol. Pulmonol.* 2010; 23 (1): 43–69.
31. Brody A.S. Imaging considerations: interstitial lung disease in children. *Radiol. Clin. North Am.* 2005; 43: 391–403.
32. Garcia-Peña P., Lucaya J. HRCT in children: technique and indications. *Eur. Radiol.* 2004; 14 (Suppl. 4): 13–30.
33. Овсянников Д.Ю., Беляшова М.А., Зайцева Н.О., Авакян А.А., Крушельницкий А.А., Петрук Н.И., Жданова О.И., Дегтярёва Е.А. Редкое интерстициальное заболевание легких — нейроэндокринная гиперплазия младенцев. *Педиатрия.* 2013; 3: 32–37.
34. Котляров П.М. Общая семиотика диффузных заболеваний легких по данным компьютерной томографии высокого разрешения. *Радиология — практика.* 2003; 3: 38–44.
35. MacDonald S., Müller N.L. Insights from HRCT: how they affect the management of diffuse parenchymal lung disease. *Semin. Respir. Crit. Care Med.* 2003; 24: 357–364.
36. Mayo J.R. CT evaluation of diffuse infiltrative lung disease: dose considerations and optimal technique. *J. Thorac. Imaging.* 2009; 24: 252–259.
37. Fan L.L., Lung M.C., Wagener J.S. The diagnostic value of bronchoalveolar lavage in immunocomplement children with chronic diffuse pulmonary infiltrates. *Pediatr. Pulmonol.* 1997; 23 (1): 8–13.
38. Dislop M.D. Diagnostic pathology of diffuse lung disease in children. *Pediatr. Allergy Immunol. Pulmonol.* 2010; 23 (1): 69–84.
39. Langston C., Patterson K., Dishop M.K., Askin F., Baker P. A protocol for the handling of tissue obtained by operative lung biopsy: recommendations of the child pathology co-operative group. *Pediatr. Dev. Pathol.* 2006; 9 (3): 173–180.
40. Fan L.L., Kozinetz C.A., Wojtczak H.A., Chatfield B.A., Cohen A.H., Rotenberg S.S. Diagnostic value of transbronchial, thoracoscopic and open lung biopsy in immunocomplement children with interstitial lung disease. *J. Pediatr.* 1997; 131 (4): 556–559.
41. Bush A., Nicholson A.G. Interstitial lung disease. In: A. Bush, J.C. Davies (eds.). An Atlas of Investigation and Management. Pediatric Respiratory Disease. Parenchymal Diseases. *Clinical Pub. Serv.* 2011. P. 37–50.
42. Satoh H., Kurishima K., Ishikawa H., Ohtsuka M. Increased levels of KL-6 and subsequent mortality in patients with interstitial lung diseases. *J. Intern. Med.* 2006; 260 (5): 429–434.
43. Al-Salmi Q.A., Walter J.N., Colasurdo G.N., Sockrider M.M., Smith E.O., Takahashi H., Fan L.L. Serum KL-6 and surfactant proteins A and D in pediatric interstitial lung disease. *Chest.* 2005; 127 (1): 403–407.
44. Balfour-Lynn I.M., Field D.J., Gringras P. BTS guidelines for home oxygen in children. *Thorax.* 2009; 64 (Suppl. 2): 1–26.
45. Balfour-Lynn I.M., Primhak R.A., Shaw B.N. Home oxygen for children: who, how and when? *Thorax.* 2005; 60 (1): 76–81.
46. Avital A., Godfrey S., Maayan C., Diamant Y., Springer C. Chloroquine treatment of interstitial lung disease in children. *Pediatr. Pulmonol.* 1994; 18 (6): 356–360.
47. Balasubramanian N., Murphy A., O'Sullivan J., O'Connell E.J. Familial interstitial lung disease in children: response to chloroquine treatment in one sibling with desquamative interstitial pneumonitis. *Pediatr. Pulmonol.* 1997; 23 (1): 55–61.
48. Rosen D.M., Waltz D.A. Hydroxychloroquine and surfactant protein C deficiency. *N. Engl. J. Med.* 2005; 352 (2): 207–208.
49. Knyazhitskiy A., Masson R.G., Corkey R., Joiner J. Beneficial response to macrolide antibiotic in a patient with desquamative interstitial pneumonia refractory to corticosteroid therapy. *Chest.* 2008; 134 (1): 185–187.
50. Mallory G.B., Spray T.L. Paediatric lung transplantation. *Eur. Respir. J.* 2004; 24 (5): 839–845.
51. Huddleston C.B., Sweet S.C., Mallory G.B., Hamvas A., Mendeloff E.N. Lung transplantation in very young infants. *J. Thorac. Cardiovasc. Surg.* 1999; 118 (5): 796–804.
52. Lettieri C.J., Nathan S.D., Barnett S.D., Ahmad S., Shorr A.F. Prevalence and outcomes of pulmonary arterial hypertension in advanced idiopathic pulmonary fibrosis. *Chest.* 2006; 129: 746–752.

#### КОНТАКТНАЯ ИНФОРМАЦИЯ

**Бойцова Евгения Викторовна**, доктор медицинских наук, руководитель лаборатории детской пульмонологии НИИ пульмонологии Санкт-Петербургского государственного медицинского университета им. акад. И.П. Павлова.

Адрес: 199111, Санкт-Петербург, ул. Рентгена, д. 12, e-mail: evboitsova@mail.ru

**Беляшова Мария Александровна**, клинический ординатор, лаборант кафедры педиатрии Российского университета дружбы народов

Адрес: 117198, Москва, ул. Миклухо-Маклая, д. 6, тел.: +7 (499) 236-11-52, e-mail: belyashova@gmail.com

**Овсянников Дмитрий Юрьевич**, доктор медицинских наук, заведующий кафедрой педиатрии Российского университета дружбы народов

Адрес: 117198, Москва, ул. Миклухо-Маклая, д. 6, тел.: +7 (499) 236-11-52, e-mail: mdovsyannikov@yahoo.com