

6. Belenkov, Yu.N. Znakom'tes': diastolicheskaya serdechnaya nedostatochnost' / Yu.N. Belenkov, F.T. Ageev, V.Yu. Mareev // Zhurnal Serdechnaya nedostatochnost'. — 2000. — № 1(2). — S.40—44.
7. How to diagnose diastolic heart failure: a consensus statement on the diagnosis of heart failure with normal left ventricular ejection fraction by the Heart Failure and Echocardiography Associations of the European Society of Cardiology / W.J. Paulus, T. Carsten, J.E. Sanderson [et al.] // Eur. Heart J. — 2007. — Vol. 28. — P.2539—2550.
8. Long term outcome in heart failure: do patients with reduced and preserved ejection fraction differ? / R. Singh, J.J. Murphy, G. Brennan [et al.] // European Heart Journal. — 2012. — Vol. 33. — P.517—518.
9. Braunwald's Heart Disease. A Textbook of Cardiovascular Medicine / P. Libby, R.O. Bonow, D. Mann, D.P. Zipes; ed. E. Braunwald. — 8th ed. — Elsevier Saunders, 2008. — P.1167—1318.
10. Left Ventricular Systolic Dysfunction, Heart Failure and the Risk of Stroke and Systemic Embolism in Patients with Atrial Fibrillation: Insights from the Aristotle Trial / J.J. McMurray, J.A. Ezekowitz, B.S. Lewis [et al.] // Circ. Heart Fail. — 2013. — Vol. 6(3). — P.451—460.
11. Risk stratification for 1 year mortality in patients with heart failure and normal ejection fraction / M. Liu, A.P. Lee, J.P. Sun [et al.] // European Heart Journal. — 2012. — Suppl. 33. — P.518—519.
12. Oslopov, V.N. Znachenie membrannykh narushenii v razviti gipertonicheskoi bolezni: avtoref. dis. ... d-ra med. nauk / V.N. Oslopov. — Kazan', 1995. — 78 s.
13. Na+/N+-obmen v eritrocitah zdorovykh i bol'nykh serdechnoi nedostatochnost'yu / A.B. Gadzhiev, V.G. Naumov, A.A. Kubatiev, Yu.N. Belenkov // Terapevticheskii arhiv. — 1995. — № 12. — S.28.
14. Bulashova, O.V. Klinicheskoe znachenie opredeleniya skorosti Na+/Li+-protivotransporta u bol'nykh s hronicheskoi serdechnoi nedostatochnost'yu / O.V. Bulashova, V.N. Oslopov, T.V. Matveeva // Kazanskii medicinskii zhurnal. — 2003. — T. 84, № 6. — S.409—413.
15. Slepaha, E.G. Klinicheskoe i prognosticheskoe znachenie opredeleniya iontrasportnykh funktsii kletochnykh membran pri hronicheskoi serdechnoi nedostatochnosti: avtoref. dis. ... kan d. med. nauk / E.G. Slepaha. — Kazan', 2010. — 23 s.
16. Sitnikova, M.Yu. Hronicheskaya serdechnaya nedostatochnost': epidemiologiya i perspektivy planirovaniya / M.Yu. Sitnikova, E.A. Lyasnikova, M.A. Trukshina // Zhurnal Serdechnaya nedostatochnost'. — 2012. — T. 13, № 6(74). — S.372—376.
17. Characteristics, treatments, and outcomes of patients with preserved systolic function hospitalized for heart failure: a report from the OPTIMIZE-HF Registry / G.C. Fonarow, W.G. Stough, W.T. Abraham [et al.] // J. Am. Coll. Cardiol. — 2007. — Vol. 50(8). — R.768—777.
18. Differences in the incidence of congestive heart failure by ethnicity: the multi-ethnic study of atherosclerosis / H. Bahrami, R. Kronmal, D.A. Bluemke [et al.] // Arch. Intern. Med. — 2008. — Vol. 168(19). — R.2138—2145.
19. Mareev, V.Yu. Nacional'nye rekomendacii VNOK i OSSN po diagnostike i lecheniyu HSN (III peresmotr) / V.Yu. Mareev, F.T. Ageev, G.P. Arutyunov [i dr.] // Zhurnal Serdechnaya nedostatochnost'. — 2010 — № 1(57). — S.3—62.

Статья поступила 10.12.2013

© P.X. Галеев, С.В. Атряскин, Ш.Р. Галеев, 2014

УДК 616.65-007.61-089.87

СОВРЕМЕННЫЕ ПОДХОДЫ К ЛЕЧЕНИЮ АДЕНОМЫ ПРЕДСТАТЕЛЬНОЙ ЖЕЛЕЗЫ БОЛЬШИХ РАЗМЕРОВ

РИНАТ ХАРИСОВИЧ ГАЛЕЕВ, докт. мед. наук, профессор, зав. кафедрой урологии и нефрологии

ГБОУ ДПО «Казанская государственная медицинская академия» Минздрава РФ,

зав. отделением пересадки почки ГАУЗ РКБ МЗ РТ, Казань, Россия

СЕРГЕЙ ВЛАДИМИРОВИЧ АТРСКИН, врач-уролог ГАУЗ «Поликлиника № 2» г. Казани, соискатель кафедры урологии

и нефрологии ГБОУ ДПО «Казанская государственная медицинская академия» Минздрава РФ, e-mail: Aserega1@yandex.ru

ШАМИЛЬ РИНАТОВИЧ ГАЛЕЕВ, канд. мед. наук, доцент кафедры урологии и нефрологии

ГБОУ ДПО «Казанская государственная медицинская академия» Минздрава РФ, e-mail: Shamil80@bk.ru

Реферат. Цель работы — оценить результативность хирургических методов лечения больных с ДГПЖ с целью усовершенствовать методики открытых операций с учетом размеров и расположений аденоматозных узлов.

Материал и методы. Основными методами исследования, использованными при диагностики ДГПЖ, были трансабдоминальное и трансректальное ультразвуковое исследование, экскреторная урография с нисходящей цистографией и магнитно-резонансная томография. **Результаты и их обсуждение.** После проведенного исследования была разработана и внедрена операция «позадилонная внепузырная уретросберегающая аденомэктомия». **Заключение.** Предложенный метод открытой позадилонной уретросберегающей аденомэктомии у больных с большим объемом предстательной железы позволяет сократить послеоперационные осложнения на 19%. Позадилонный доступ к предстательной железе позволяет выявить рак предстательной железы по ходу оперативного лечения и перейти к операции простатэктомии.

Ключевые слова: предстательная железа, доброкачественная гиперплазия предстательной железы, аденома, аденоматозный узел, позадилонный доступ.

CURRENT APPROACHES TO THE TREATMENT OF BENIGN PROSTATIC HYPERPLASIA LARGE

RINAT KH. GALEEV, SERGEY V. ATRIASKIN, SHAMIL R. GALEEV, Kazan, Russia

Abstract. The study evaluated the effectiveness of surgical treatment of patients with benign prostatic hyperplasia, in order to improve the technique of open transactions for the sizes and locations of adenomatous nodes. After the study was designed and implemented an operation. The purpose of the research. The aim — to evaluate the effectiveness of surgical treatment of patients with BPH with aim to improve the methods of opened operations with regard to the size and locations adenomatous nodes. **Material and methods.** The main research methods used for the diagnosis of BPH

were transrectal ultrasound, exkretornaya urografia down cystography and magnetic resonance imaging. *Results and their discussion.* After the research was developed and implemented operation: «retropubic prostatectomy extracystic». *Conclusion.* The proposed method of open retropubic prostatectomy uretrosberegayushey in patients with large prostate can reduce postoperative complications by 19%. Retropubic access to the prostate gland can detect cancer of the prostate during surgery and go to Step prostatectomy.

Key words: prostate, benign prostatic hyperplasia, adenoma, adenomatous node retropubic access.

Аденома предстательной железы (АПЖ) — одно из самых частых заболеваний, развивающихся с возрастом. По прогнозам ООН, к 2025 г. на нашей планете будет проживать 8,3—8,5 млрд человек. По тем же данным, к 2050 г. число пожилых людей приблизится к отметке в 1,5 млрд, что будет соответствовать 14,7% общей популяции. Увеличение продолжительности жизни и старение населения приводит к увеличению числа пациентов с выраженными симптомами доброкачественной гиперплазии предстательной железы (ДГПЖ), симптомами нижних мочевыводящих путей (СНМП). Известно, что причин возникновения СНМП довольно много, но наиболее частой является именно ДГПЖ. Так, вероятность наличия СНМП составляет всего 14% для мужчин 30—40 лет и увеличивается до 40% и более к 50—60 годам.

ДГПЖ распространена настолько, что многие исследователи считают неизбежным развитие этого состояния у мужчин, проживших достаточно долго. Действительно у 95% мужчин в возрасте от 55 до 74 лет объем предстательной железы превышает 20 см³, увеличиваясь с возрастом (Лоран О.Б., Лопаткин Н.А., 1999; Лопаткин Н.А., 1999).

При аутопсии гистологические признаки ДГПЖ обнаруживаются более чем у 40% мужчин в возрасте 50 лет и более чем в 90% случаев у мужчин старше 80 лет (Гориловский Л.М., Лопаткин Н.А., 1999; Tubaro A., Cosimo de Nunzio, 2006).

Лечение ДГПЖ до настоящего времени остается актуальным вопросом. Несмотря на развитие новых технологий, «открытое» оперативное вмешательство также не утратило своей клинической значимости. Единственным подлинно радикальным и наиболее эффективным методом лечения больных ДГПЖ остается открытая аденомэктомия (Пушкарь Д.Ю., Раснер П.И., 2007; Зубков Э.А. и др., 2008).

Золотым стандартом хирургического метода лечения ДГПЖ на сегодняшний день является трансуретральная резекция предстательной железы (ТУР) (Мартов А.Г., Камалов А.А., Лопаткин Н.А., 1999). Но при больших объемах предстательной железы единственным безопасным и радикальным методом является открытая аденомэктомия (Мазо Е.Б., Лопаткин Н.А., 1999).

Большинство ученых считают, что в зависимости от локализации аденоматозных узлов необходимо дифференцировать подход к методике открытой аденомэктомии. Необходимо усовершенствовать методики открытых операций с учетом размеров и расположения аденоматозных узлов. В частности, при подпузырной форме больших размеров аденоматозных узлов (более 90 см³) нами разработана и внедрена позадилонная внепузырная аденомэктомия, которая по некоторым критериям отличается от общепринятых операционных технологий позадилонного доступа.

Материал и методы. Основными методами исследования, использованными при диагностике ДГПЖ, были трансабдоминальное и трансректальное ультра-

звуковое исследование, экскреторная урография с нисходящей цистографией и магнитно-резонансная томография.

Для выбора оптимального хирургического доступа к предстательной железе у больных ДГПЖ необходимо точное определение объема предстательной железы и взаимоотношение аденоматозного узла с такими анатомическими структурами, как мочевой пузырь, уретра, капсула предстательной железы и семенные пузырьки.

Анализ алгоритма проведенных исследований позволил предположить, что кроме обязательных методов исследования, включенных в стандарт, при объеме предстательной железы более 90 см³, при открытом доступе хирургического лечения необходимо выполнить МРТ, которая определит расположение узлов, их взаимоположение с шейкой мочевого пузыря, уретрой, семенными пузырьками. Имея четкое анатомическое представление расположения узлов ДГПЖ возможно радикально выполнить тот или иной метод операции с максимальным сохранением целостности близлежащих структур.

Ключевым методом лечения является позадилонная уретросберегающая аденомэктомия по собственной методике, на которую получен патент № 2371114. На данных операциях использовался ранорасширитель собственной разработки, который является одним из важных вспомогательных средств при проведении операций на предстательной железе, задней уретре при позадилонном доступе. На изобретенный ранорасширитель получен патент № 2373870. Использование ранорасширителя собственной конструкции показало, что он обеспечивает хороший доступ к простатическому отделу уретры и к шейке мочевого пузыря, особенно к боковым стенкам предстательной железы, позволяет выполнить тщательный гемостаз под визуальным контролем; операция выполняется более анатомично и атравматично.

Принцип данного метода операции заключается в максимальном сохранении шейки и простатического отдела уретры, предупреждения склероза шейки мочевого пузыря и стриктуры уретры. Данная методика позволяет значительно уменьшить риск развития типичных осложнений после аденомэктомий, проведенных по другим методикам, и повысить качество жизни пациента в ближайшем и отдаленном послеоперационном периоде.

Лечение проводится с 2007 г., к настоящему времени пролечено 47 мужчин в возрасте (67±11) лет с объемом простаты более 90 см³.

Способ осуществляется следующим образом. Больного укладывают на спину и придают выгнутое положение в тазу. Ноги слегка раздвигают и сгибают. Доступ к позадилонному пространству осуществляют нижнесрединным разрезом путем разведения прямых мышц живота и рассечения предпузырной фасции с использованием предлощенного нами специального ранорасширителя (рис. 1).

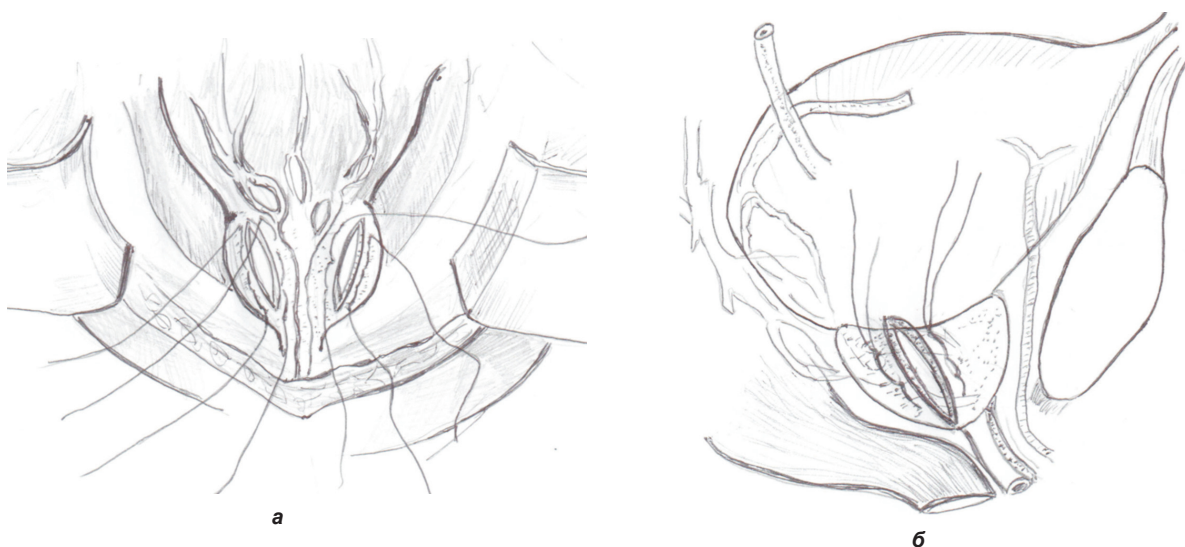


Рис. 1. Позадилонная уретросберегающая аденомэктомия:
а — наложение двух рядов продольных швов длиной около 3 см (полисорб № 3);
б — рассечение капсулы предстательной железы между лигатурами до появления аденоматозных узлов

В мочевого пузырь устанавливается катетер Фолея с введением в баллон 30 мл жидкости. После освобождения шейки мочевого пузыря и задней уретры, под пальпаторным контролем баллон катетера между уретрой и прямой кишкой на капсулу предстательной железы накладываются два ряда продольных швов длиной около 3 см.

Между лигатурами капсула предстательной железы рассекается до появления аденоматозных узлов и после этого тупым и острым путем уретра и шейка мочевого пузыря частично отделяется от аденоматозных узлов. Эти же манипуляции проводят с противоположной стороны. После чего под контролем пальца через прямую кишку производится поэтапно пальцевое вылушивание аденоматозных узлов со стороны прямой кишки. При этом ассистент умеренно натягивает баллон катетера для определения уретры и шейки мочевого пузыря с целью исключения травмы. Узлы удаляются двумя частями с каждой стороны или единым комплексом с одной стороны — со стороны позадилонного пространства, под контролем зрения с целью максимального сохранения уретры.

После этого поэтапно с каждой стороны с использованием ранее наложенных лигатур под контролем зрения тщательно ушивается ложе после удаления аденомы предстательной железы. При недостаточном гемостазе накладываются дополнительные швы на капсулу предстательной железы. С целью определения возможности кровотечения мочевого пузыря промывается через катетер Фолея, при этом практически отсутствует примесь крови в промывной жидкости. При наличии крови в промывной жидкости производится умеренное натяжение катетера с целью компрессии баллоном шейки мочевого пузыря от 2 до 12 ч. В предпузырном пространстве по бокам устанавливаются два двухпросветных дренажа, которые выводят через отдельные проколы вне операционной раны и присоединяют к активной аспирации в течение суток (рис. 2).

Таким образом, мы сохраняем максимально шейку мочевого пузыря и простатический отдел уретры, предупреждаем кровотечение во время операции и в

раннем послеоперационном периоде, предупреждаем в дальнейшем склероз шейки мочевого пузыря и стриктуры уретры.

Результаты и их обсуждение. После позадилонной уретросберегающей аденомэктомии отмечено, что в раннем послеоперационном периоде практически отсутствует примесь крови в промывной жидкости. Этап отделения аденоматозных узлов от слизистой шейки мочевого пузыря при позадилонной методике выполняется более анатомично и атравматично. Также отпадает необходимость в наложении каких-либо швов на шейку мочевого пузыря. В отличие от больных, которым была выполнена открытая чреспузырная аденомэктомия, самостоятельное мочеиспускание у всех больных восстановилось через 9—10 дней, после чего не наблюдалось дизурии, явления недержания и неудержания мочи. Отмечается явное повышение максимальной скорости потока мочи Q_{max} от 14,9 до 16 мл/с, что свидетельствует об улучшении уретральной проходимости. Послеоперационный койко-день уменьшился в среднем на 2—3 дня пребывания в стационаре. Предложенный метод открытой позадилонной уретросберегающей аденомэктомии у больных с большим объемом предстательной железы позволяет сократить послеоперационные осложнения на 19%. Позадилонный доступ к предстательной железе позволяет выявить рак предстательной железы по ходу оперативного лечения и перейти к операции простатэктомии.

В настоящее время имеются большие достижения в диагностике и лечении ДГПЖ. Появился целый арсенал препаратов для эффективной консервативной терапии, современный технический прогресс привел к появлению современных малоинвазивных и эндоскопических методов лечения этого распространенного среди мужчин пожилого возраста заболевания. Однако многие лекарственные препараты не влияют на размеры предстательной железы. Наличие мнимого благополучия и удовлетворительное качество жизни приводят к увеличению количества больных с большим объемом ДГПЖ. Следующей проблемой являются анатомические особенности развития дан-

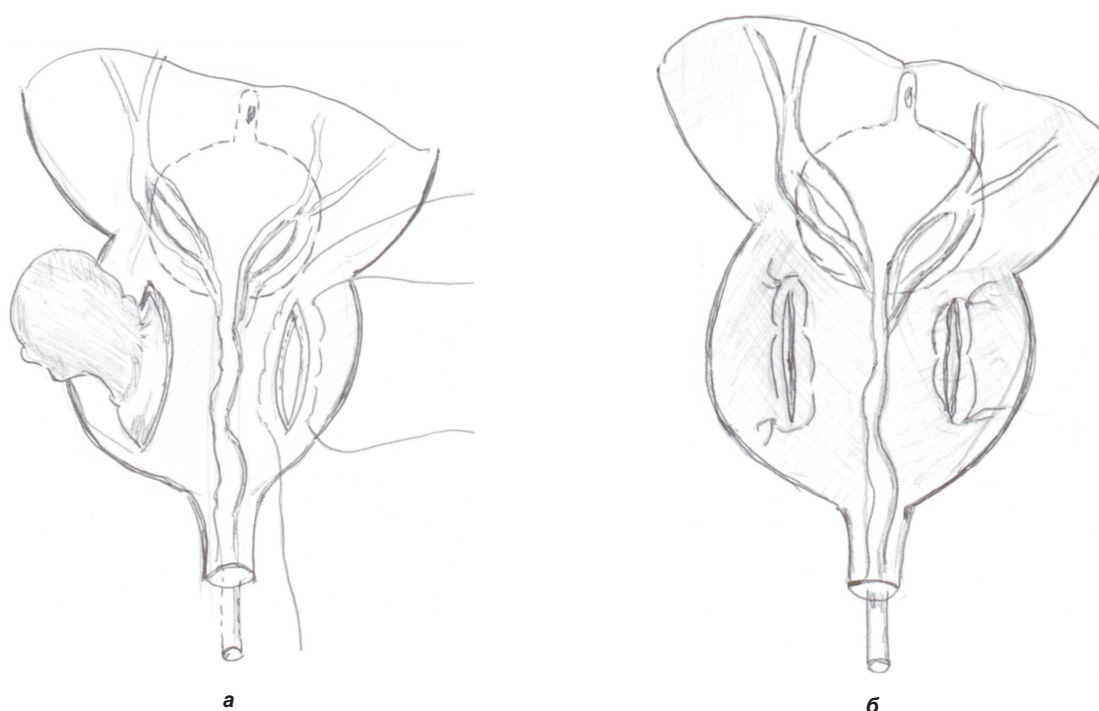


Рис. 2. Завершение операции:

- а** — частичное отделение тупым и острым путем аденоматозных узлов от уретры и шейки мочевого пузыря;
б — ушивание ложа после удаления аденоматозных узлов ранее наложенными лигатурами

ного заболевания, в зависимости чего и появляются клинические симптомы. Современные открытые методы оперативного лечения ДГПЖ выполняются врачами-урологами без учета роста опухолевых узлов и их размеров, как правило, в основном чреспузырным доступом, который приводит к значительному количеству ранних и поздних послеоперационных осложнений. При выполнении хирургами открытой аденомэктомии при выборе доступа к предстательной железе необходимо учитывать формы расположения опухолевых (аденоматозных) узлов. С нашей точки зрения, при подпузырном росте аденомы предстательной железы с большим объемом мы рекомендуем выполнять позадилобную уретросберегающую аденомэктомию.

ЛИТЕРАТУРА

1. Лоран, О.Б. Диагностика и дифференциальная диагностика доброкачественной гиперплазии предстательной железы / О.Б. Лоран // Доброкачественная гиперплазия предстательной железы / ред. Н.А. Лопаткин. — М., 1999. — С.56—69.
2. Мазо, Е.Б. Оперативное лечение ДГПЖ / Е.Б. Мазо // Доброкачественная гиперплазия предстательной железы / ред. Н.А. Лопаткин. — М., 1999. — С.184—192.
3. Мартов, А.Г. Малоинвазивные эндоскопические методы лечения доброкачественной гиперплазии предстательной железы / А.Г. Мартов, А.А. Камалов // Доброкачественная гиперплазия предстательной железы / ред. Н.А. Лопаткин. — М., 1999. — С.150—159.
4. Пушкарь, Д.Ю. Современный алгоритм обследования и лечения больных аденомой предстательной железы / Д.Ю. Пушкарь, П.И. Раснер // Урология. — 2007. — № 3. — С.87—94.
5. Горилловский, Л.М. Эпидемиология, факторы риска развития и биологическое течение доброкачественной гиперплазии предстательной железы / Л.М. Горилловский // Доброкачественная гиперплазия предстательной железы / ред. Н.А. Лопаткин. — М., 1999. — С.12—20.

ловский // Доброкачественная гиперплазия предстательной железы / ред. Н.А. Лопаткин. — М., 1999. — С.12—20.

6. Tubaro, A. Invasive and minimally invasive treatment modalities for lower urinary tract symptoms: What are the relevant differences in randomized controlled trials? / A. Tubaro, C. Vicentini, R.L. Miano // Eur. Urol. — 2000. — Vol. 38, suppl. 1. — P.7—17.

REFERENCES

1. Loran, O.B. Diagnostika i differencial'naya diagnostika dobrokachestvennoi giperplazii predstatel'noi zhelezy / O.B. Loran // Dobrokachestvennaya giperplaziya predstatel'noi zhelezy / red. N.A. Lopatkin. — M., 1999. — S.56—69.
2. Mazo, E.B. Operativnoe lechenie DGPZH / E.B. Mazo // Dobrokachestvennaya giperplaziya predstatel'noi zhelezy / red. N.A. Lopatkin. — M., 1999. — S.184—192.
3. Martov, A.G. Maloinvazivnye endoskopicheskie metody lecheniya dobrokachestvennoi giperplazii predstatel'noi zhelezy / A.G. Martov, A.A. Kamalov // Dobrokachestvennaya giperplaziya predstatel'noi zhelezy / red. N.A. Lopatkin. — M., 1999. — S.150—159.
4. Pushkar', D.Yu. Sovremenniy algoritm obsledovaniya i lecheniya bol'nyh adenomoi predstatel'noi zhelezy / D.Yu. Pushkar', P.I. Rasner // Urologiya. — 2007. — № 3. — S.87—94.
5. Gorilovskii, L.M. Epidemiologiya, faktory riska razvitiya i biologicheskoe techenie dobrokachestvennoi giperplazii predstatel'noi zhelezy / L.M. Gorilovskii // Dobrokachestvennaya giperplaziya predstatel'noi zhelezy / red. N.A. Lopatkin. — M., 1999. — S.12—20.
6. Tubaro, A. Invasive and minimally invasive treatment modalities for lower urinary tract symptoms: What are the relevant differences in randomized controlled trials? / A. Tubaro, C. Vicentini, R.L. Miano // Eur. Urol. — 2000. — Vol. 38, suppl. 1. — P.7—17.

Статья поступила 19.11.2013