

З.В. Гасимова

Азербайджанский медицинский университет, Баку, Азербайджанская Республика

Современные подходы к диагностике и лечению ретинированных зубов

Цель исследования: изучить частоту встречаемости ретинированных зубов, разработать рациональные методы диагностики и лечения зубочелюстно-лицевых аномалий, обусловленных ретинированными зубами. **Пациенты и методы:** за период с 1989 по 2013 г. обследовано 7172 пациента с зубочелюстными аномалиями, обратившихся в клинику за ортодонтической помощью. **Результаты:** у 899 (12,53±0,39%) пациентов обнаружено 1405 ретинированных зубов, из них на верхней челюсти 623, на нижней — 752. Наиболее распространенными ретинированными зубами на верхней челюсти оказались клыки, на нижней челюсти — вторые премоляры и третьи моляры. Проведено лечение патологии зубов путем стимуляции их прорезывания низкочастотным ультразвуком с частотой колебаний 26,5 кГц, интенсивностью 1 Вт/см, амплитудой 40–60 мкм, длиной волны 0,012 м, ежедневно или через 1 сут в течение 3–10 с с курсом лечения, в среднем составляющим 1–5 процедур, до момента прорезывания зуба. **Выводы:** разработанный нами способ стимуляции задержавшихся в прорезывании ретинированных постоянных зубов на основе применения физиологичного для организма низкочастотного ультразвука способствует повышению эффективности прорезывания и сокращению сроков лечения зубочелюстно-лицевых аномалий. Полученные положительные результаты позволяют рекомендовать данный метод для внедрения в ортодонтическую практику.

Ключевые слова: ретенция зубов, стимулирование прорезывания зубов, низкочастотный ультразвук. (Вестник РАМН. 2014; 3–4: 14–18)

14

Введение

К одной из разновидностей зубочелюстных аномалий относится ретенция зубов. Этой проблеме в последние годы уделяют все больше внимания. Согласно данным ряда авторов, распространенность ретинированных зубов колеблется в пределах 4–17%. При этом чаще всего наблюдается ретенция клыков верхней челюсти и премоляров нижней челюсти, затем третьих моляров на нижней челюсти, реже — ретенция центральных и боковых резцов [1–6]. Опыт наблюдений показывает, что ретенция постоянных зубов способствует не только морфологическим, но функциональным и эстетическим нарушениям. Кроме того, при ретенции фронтальной группы зубов наблюдается дефект зубного ряда, конвер-

генция соседних зубов, происходит нарушение функций речи, глотания, а также эстетики лица [7, 8].

На современном этапе развития ортодонтии при лечении ретинированных зубов предлагают различные методики для полного восстановления зубных рядов в функциональном и эстетическом отношении. Наиболее распространенная методика — создание места для ретинированного зуба, хирургическое его обнажение (закрытым или открытым лоскутом) и последующее вытяжение с применением слабых сил [9–12]. Однако, учитывая травматичность и болезненность этой процедуры, некоторые авторы после создания места для ретинированного зуба предпочитают проводить стимулирование прорезывания с при-

Z.V. Gasimova

Azerbaijan Medical University, Baku, Republic of Azerbaijan

Contemporary Approach to Diagnosis And Treatment of Impacted Teeth

Background: Goal of the research was to study occurrence frequency of impacted teeth, to develop rational methods of diagnostics and treatment of denoalveolar and facial anomalies caused by impacted teeth. **Patients and methods:** From 1989 for 2013 period of time 7172 patients with dentoalveolar anomalies, referred to our clinic for the orthodontic help were surveyed. **Results:** At 899 (12,53±0,39%) patients it is revealed 1405 impacted teeth, from them on the maxilla — 623, on mandible — 752 teeth. The most widespread impacted teeth on the maxilla were canines, on the mandible — the second premolars and the third molars. Treatment of impacted teeth by stimulation of their eruption by low-frequency ultrasound with a frequency of fluctuations of 26,5 kHz, intensity of 1 W/cm, with an amplitude of 40–60 microns and wave of 0,012 m long, daily or within 1 days, with period of 3–10 seconds with the course of treatment averaging 1–5 procedures, until a tooth eruption is carried out. **Conclusion:** The way of stimulation developed by us for late erupted impacted permanent teeth on the basis of application physiologic for an organism low-frequency ultrasound promotes increase of efficiency and reduction of treatment terms of dentoalveolar and facial anomalies. The received positive results allow to recommend this method for adoption in orthodontic practice.

Key words: impacted teeth, eruption stimulation, low frequent ultrasound.

(Vestnik Rossiiskoi Akademii Meditsinskikh Nauk — Annals of the Russian Academy of Medical Sciences. 2014; 3–4: 14–18)

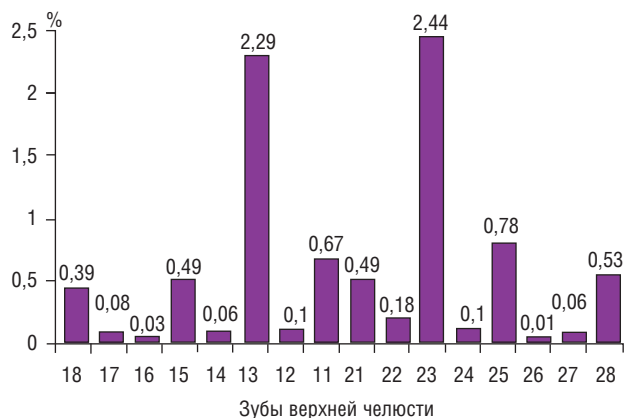


Рис. 1. Частота встречаемости ретенированных зубов на верхней челюсти.

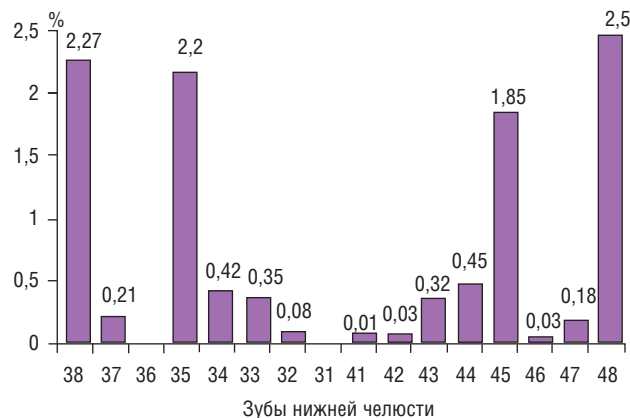


Рис. 2. Частота встречаемости ретенированных зубов на нижней челюсти.

менением различных физиотерапевтических процедур [10–12].

Цель исследования: определить частоту встречаемости ретенированных зубов, оценить эффективность применения рациональных и современных методов стимуляции прорезывания.

Пациенты и методы

Участники исследования

За период с 1989 по 2013 г. нами обследовано 7172 пациента с зубочелюстными аномалиями, обратившихся в клинику за ортодонтической помощью.

Методы исследования

При клиническом обследовании, изучении и анализе внутриротовых фотографий и ортопантограмм у 899 (12,53±0,39%) пациентов выявлено 1405 ретенированных зубов, из них на верхней челюсти 623, на нижней — 752.

Как видно из диаграмм, на верхней челюсти наиболее часто ретенированными являются клыки (правые в 2,29±0,18, левые в 2,44±0,18% случаев), на нижней челюсти — вторые премоляры (левые в 2,2±0,17, правые в 1,85±0,16% случаев) и третьи моляры (38 — в 2,27±0,18%, 48 — в 2,50±0,18% случаев; рис. 1, 2).

Статистическая обработка данных

Статистический анализ результатов осуществляли вычислением выборочных долей (р) и их ошибок (mp) при альтернативной группировке вариантов. Для сравнения полученных результатов использовали χ^2 -критерий (критерий согласия Пирсона). Для более углубленного анализа полученных данных вычисляли шансы наблюдаемых клинических случаев в группах, а для сравнения и статистической оценки шансов событий определяли отношение шансов (ОШ) в исследуемых группах и 95% доверительный интервал (ДИ) ОШ.

Результаты

Установлена распространенность ретенции зубов в зависимости от соотношений зубных рядов пациентов.

Наибольшее число непрорезавшихся зубов определено у пациентов с классом I по Энгля — 494 ретенированных зуба из 727 у 3545 пациентов; 13,94±0,58% (в среднем 0,21±0,01 зуба на 1 пациента). У пациентов с классом II — 304/304 у 2710; 11,22±0,61%; ОШ =0,78; 95% ДИ 0,67–0,91; p <0,05 (в среднем 0,18±0,01 зуба на 1 пациента). Менее всего — у пациентов с классом III — 101/177 у 917; 11,01±1,03%; ОШ =0,76; 95% ДИ 0,61–0,96; p <0,05 (в среднем 0,19±0,01 зуба на 1 пациента).

В процессе лечения нами предложен способ стимуляции прорезывания ретенированных зубов с применением низкочастотного ультразвука с частотой колебаний 26,5 кГц, интенсивностью 1 Вт/см, амплитудой 40–60 мкм, длиной волны 0,012 м, ежедневно или через 1 сут в течение 3–10 с с курсом лечения, в среднем составляющим 1–5 процедур, до момента прорезывания зуба.

Алгоритм лечения: после диагностики на ортопантограмме наличия ретенированного зуба определяли уровень его расположения в челюсти и его отношение к альвеолярному отростку; степень формирования корня и угол наклона к окклюзионной плоскости; наличие места в зубном ряду.

Воздействие низкочастотным ультразвуком осуществляли контактным способом, непосредственно на десну в области проекции задержавшегося в челюсти постоянного зуба путем установления ватного шарика, смоченного в жидком вазелине (промежуточная среда), и далее — установления рабочего торца вибратора низкочастотного ультразвукового аппарата во включенном состоянии в контакте с ватным шариком.

Преимущество предложенного способа заключается в применении оптимального и физиологичного для организма низкочастотного ультразвука, минимальной травматизации тканей в области воздействия, отсутствии кровотечения, сокращении периода процесса восстановления тканей, минимальном риске возможных осложнений и повышении эффективности лечения.

Разработанный способ применен при лечении 37 пациентов с задержавшимися в прорезывании постоянных зубов. Результаты лечения положительные.

Ниже приводим два клинических наблюдения.

Клинический пример 1

Пациент М.Т., возраст 8 лет 2 мес, обратился в ортодонтическую клинику 12.02.2010 г. с жалобами на задерж-

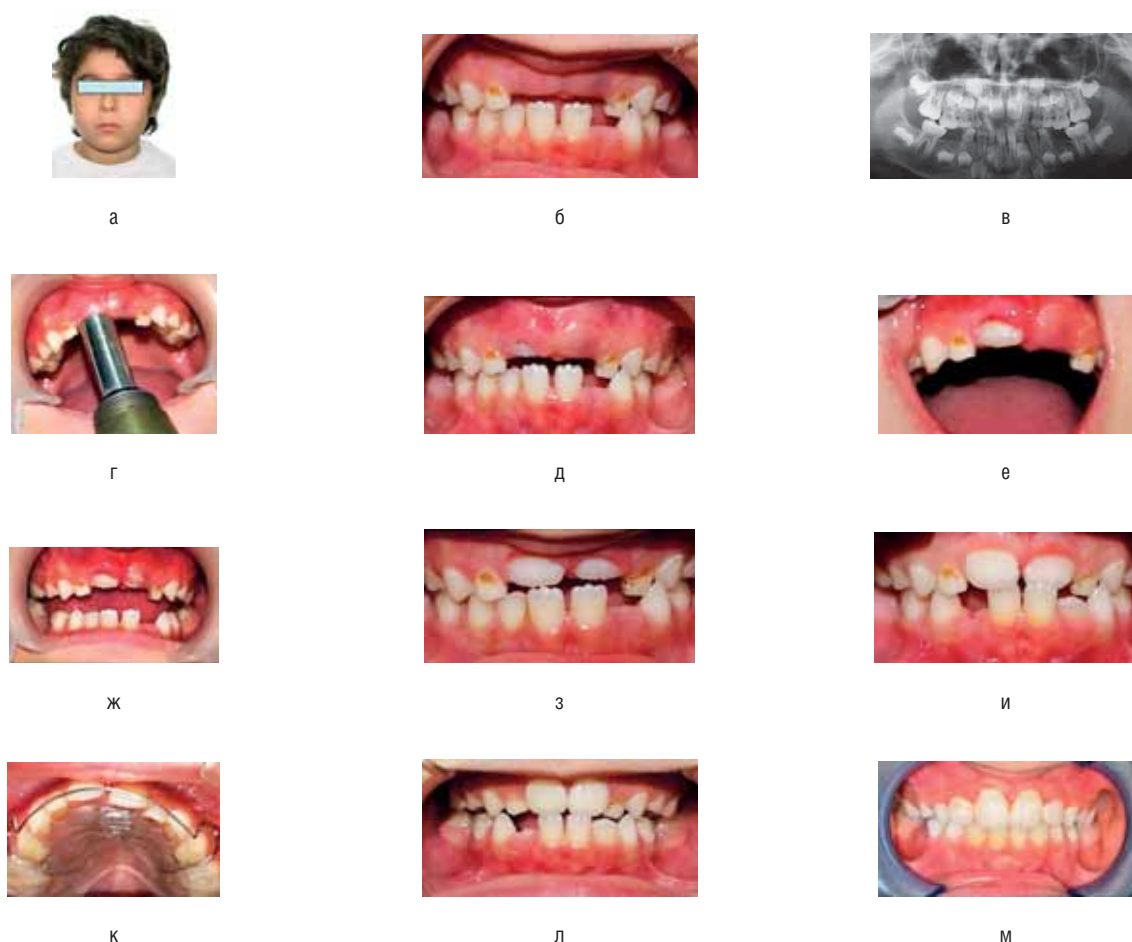


Рис. 3. Этапы ортодонтического лечения задержавшихся в прорезывании верхних центральных резцов пациента М.Т.

ку прорезывания постоянных центральных резцов верхней челюсти. Из анамнеза: со слов родителей, в возрасте 4 лет вследствие бытовой травмы были потеряны временные (молочные) центральные резцы верхней челюсти, а постоянные центральные резцы верхней челюсти до сих пор не прорезались. Обследование: изготовлены диагностические модели челюстей, фотографии лица и зубов, выполнена ортопантомограмма. Объективно: лицо симметричное, верхние центральные резцы отсутствуют, место для их прорезывания имеется, нижние центральные резцы прорезались (рис. 3 а, б).

На ортопантомограмме отмечено наличие зачатков постоянных верхних резцов, корни которых сформированы наполовину, место для их прорезывания имеется; факторы, препятствующие прорезыванию постоянных резцов, отсутствуют (рис. 3 в).

Диагноз: «Задержка прорезывания верхних постоянных резцов». План лечения: поэтапная стимуляция для прорезывания верхних постоянных резцов — вначале правого, затем левого. Лечение (12.02.2010): проведена локальная стимуляция для прорезывания задержавшегося правого верхнего центрального резца с помощью низкочастотного ультразвукового аппарата. Способ стимуляции: установка вибратора в зону проекции с вестибулярной стороны, ближе к окклюзионной поверхности (рис. 3 г). Время экспозиции — 5 с.

При посещении на следующий день (13.02.2010) был виден режущий край коронковой части зуба (рис. 3 д),

который, со слов отца, обнажился через 30 мин после процедуры. В следующее посещение (через 1 нед, 19.02.2010) у пациента зафиксировано обнажение половины коронковой части правого центрального резца, левый верхний центральный резец находится в челюсти (рис. 3 е). Его стимуляция проведена по идентичной технологии, на рис. 3 ж представлено состояние десневой ткани непосредственно после воздействия. Со слов отца, коронковая часть этого зуба также обнажилась через 30 мин. При посещении через 1 нед (26.02.2010) видна 1/3 коронковой части верхнего левого центрального резца (рис. 3 з). Пациент обратился через 2 мес с просьбой исправить небо прорезавшийся 21-й зуб (рис. 3 и). Для лечения этой патологии ему был изготовлен съемный аппарат механического действия с протрагирующей пружиной (рис. 3 к). Результат протракции 21-го зуба представлен на рис. 3 л, отдаленный результат (через 2 года) — на рис. 3 м.

Клинический пример 2

Пациентка Г.Н., возраст 13,5 лет, обратилась в ортодонтическую клинику 14.10.2009 г. с жалобой на нарушение прикуса и скученность зубов. Обследование: изготовлены диагностические модели челюстей, фотографии лица и зубов, выполнена ортопантомограмма. Объективно: лицо симметричное, соотношение первых постоянных моляров по классу II Энгля, сужение верхней челюсти, протрузия фронтального участка

верхней челюсти, сагиттальная щель 8 мм, скученность зубов во фронтальном отделе нижней челюсти, наличие в зубной дуге верхней челюсти временных клыков, вестибулярное прорезывание нижнего левого клыка (рис. 4 а).

На ортопантограмме видны зачатки верхних клыков, однако места для их прорезывания в зубном ряду недостаточно (рис. 4 б). Диагноз: «Дистальный глубокий прикус, отсутствие места для прорезывания клыков верхней челюсти». План лечения: использование несъемной техники для создания места и прорезывания клыков, поэтапная стимуляция прорезывания, установление клыков в зубную дугу. Лечение: установлен съемный аппарат Сандерса механического действия для расширения верхней и нижней челюсти и коррекции в сагиттальном направлении. Лечение несъемной техникой начато 17.02.2010 г., проведена поэтапная смена дуг, создано место для прорезывания обоих клыков. С целью активизации процесса прорезывания назначен пальцевый массаж. Однако по истечении 13 мес (09.03.2011) клыки так и не прорезались (рис. 4 в), по поводу чего проведена локальная стимуляция прорезывания задержавшегося правого клыка с помощью низкочастотного ультразвукового аппарата в области его проекции с вестибулярной стороны с экспозицией 10 с (рис. 4 г).

В следующее посещение (16.03.2011) видна почти полностью обнаженная коронковая часть ретинированного зуба (рис. 4 д), что позволило приклеить брекет и установить дугу. Для ускорения ортодонтического лечения ретинированного клыка справа также была вы-

полнена стимуляция низкочастотным ультразвуком (рис. 4 е). В следующее посещение (06.04.2011) 13-й зуб почти установился в зубной ряд, проведено повторное ультразвуковое воздействие в области 23-го зуба (рис. 4 ж). При посещении через 1 нед (13.04.2010) отмечено достаточное обнажение коронковой части правого клыка, куда приклеена кнопка, которую затем подтянули к дуге (рис. 4 з). В очередное посещение (29.04.2011) кнопка заменена на брекет (рис. 4 и).

Ортодонтическое лечение с достижением фиссурно-бугорковых контактов завершено 06.06.2012 г., установлен ретейнер на верхнюю челюсть, каппа — на нижнюю (рис. 4 к). На ортопантограмме корни зубов параллельны (рис. 4 л). Отдаленные результаты лечения (через 1 год, 16.01.2013): множественные фиссурно-бугорковые контакты (рис. 4 м).

Заключение

Разработанный нами способ стимуляции задержавшихся в прорезывании ретинированных постоянных зубов на основе применения физиологичного для организма низкочастотного ультразвука способствует повышению эффективности прорезывания и сокращению сроков лечения зубочелюстно-лицевых аномалий.

Полученные результаты дают основание рекомендовать разработанный способ для применения в ортодонтической практике при лечении зубочелюстно-лицевых аномалий, обусловленных ретинированными зубами.

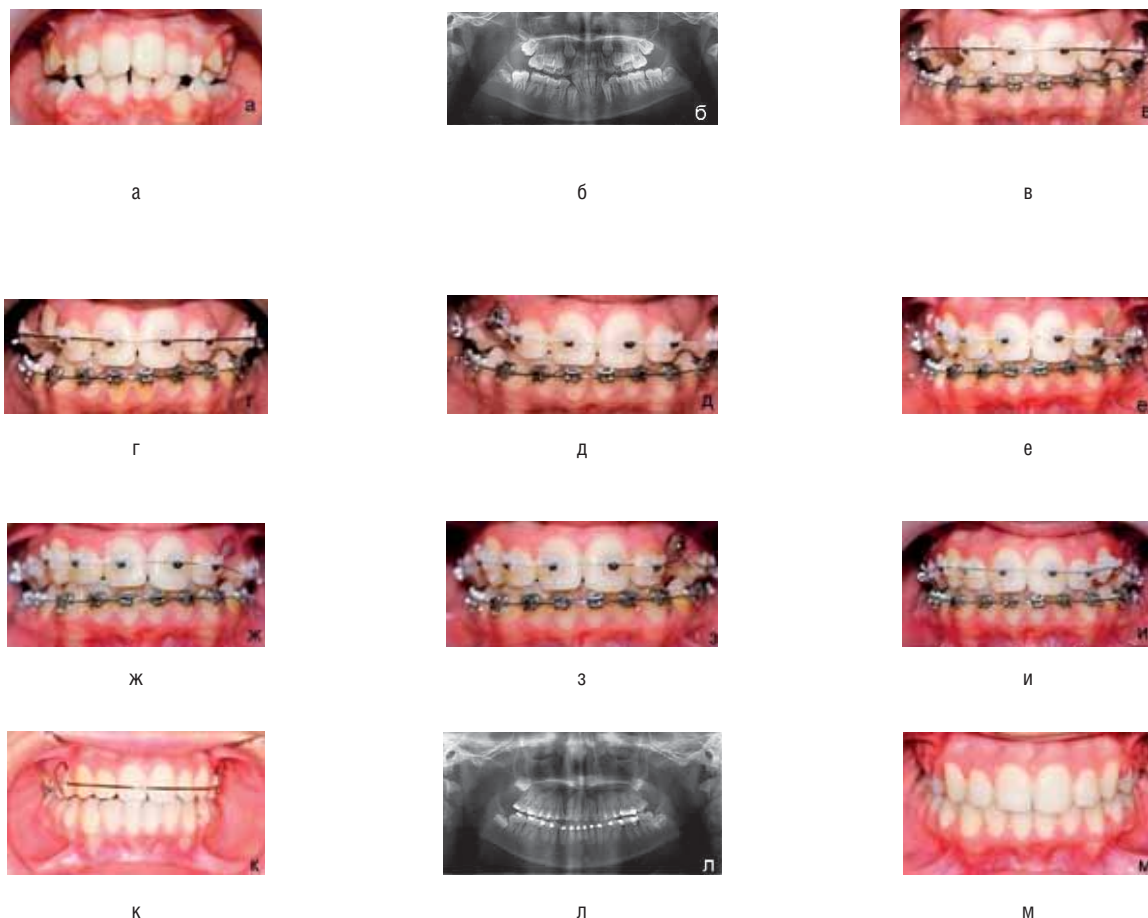

Рис. 4. Этапы ортодонтического лечения задержавшихся в прорезывании верхних клыков пациентки Г.Н.

ЛИТЕРАТУРА

1. Арсенина О.И., Проскокова С.В., Сапезникова С.А. Современные методы обследования пациентов с ретинированными зубами. *Ортодонтия*. 2010; 1 (49): 20–21.
2. Волчек Д.А., Оспанова Г.Б., Рабухина Н.А. Современные методы обследования пациентов с ретенцией клыков верхней челюсти. *Ортодонтия*. 2006; 1 (33): 24–26.
3. Вакушина Е.А. Эффективность современных методов диагностики и лечения в комплексной реабилитации пациентов с аномалиями положения и сроков прорезывания постоянных зубов. *Автореф. дис. ... докт. мед. наук. Волгоград*. 2007. 23 с.
4. Гасимова З.В. Частота ретенции зубов по данным ортопантомограмм. *Росс. стоматол. журн.* 2003; 2: 35–37.
5. Topkara A., Sari Z. Impacted teeth in a turkish orthodontic patient population: prevalence, distribution and relationship with dental arch characteristics. *Eur. J. Paediatr. Dent.* 2012; 13 (4): 311–316.
6. Sajani A.K., King N.M. Prevalence and characteristics of impacted maxillary canines in southern Chinese children and adolescents. *J. Investig. Clin. Dent.* 2014; 5 (1): 38–44.
7. Hou R., Kong L., Ao J., Liu G., Zhou H., Qin R., Hu K. Investigation of impacted permanent teeth except the third molar in Chinese patients through an x-ray study. *J. Oral Maxillofac. Surg.* 2010; 68: 762–767.
8. Дорошенко С.И., Кульгинский Е.А. Клиника и дифференциальная диагностика различных форм ретенции у детей. *Сучасна ортодонтия*. 2010; 01 (19): 3–13.
9. Киселева М.В., Зотова Р.И. Клинические аспекты лечения ретенции и восстановления целостности зубного ряда. *Ортодонтия*. 2007; 2 (38): 48–51.
10. Caprioglio A., Vanni A., Bolamperti L. Long-term periodontal response to orthodontic treatment of palatally impacted maxillary canines. *Eur. J. Orthod.* 2013; 35 (3): 323–327.
11. Boj J.R., Hernandez M., Espasa E., Poirier C., Espanya A. Erbium laser treatment of an impacted first mandibular premolar: a case report. *J. Clin. Pediatr. Dent.* 2008; 33 (1): 9–12.
12. Sumit Y., Jie Ch., Madhur U., Feifei J., Eugene W. R. Comparison of the force systems of 3 appliances on palatally impacted canines. *Am. J. Orthod. Dentofacial. Orthop.* 2011; 139: 206–213.
13. Stylianos I., Kostakib K., Kostakib A. Effect of surgical exposure technique, age, and grade of impaction on ankylosis of an impacted canine, and the effect of rapid palatal expansion on eruption: A prospective clinical study. *Am. J. Orthod. Dentofacial. Orthop.* 2013; 143: 342–352.
14. Степанов Г.В., Аввакумова Н.П. Стимулирование прорезывания отдельных постоянных зубов у детей путем грязелечения. *Ортодент-инфо*. 1999; 2: 44–45.
15. Пономарева К.Г., Максимов А.Б. Применение лазероманнитного излучения для стимуляции прорезывания ретинированных зубов. *Ученые записки СПбГМУ*. 2000; VII (2): 140–142.

КОНТАКТНАЯ ИНФОРМАЦИЯ

Гасимова Зиба Вагифовна, кандидат медицинских наук, доцент кафедры стоматологии Азербайджанского медицинского университета

Адрес: AZ 1022, Баку, ул. А. Бакиханова, д. 23, **тел.:** +9 (9412) 430-05-12, **e-mail:** zeba_gasimova@mail.ru