

REFERENCES

1. Orthotics. Translation from German. Z.Khaym, V.Kafingst, ed. BUFA-GTZ; 1992 (in Russian).
2. Orthopedics: the national leadership. S.P. Mironova, G.P. Kotel'nikova, ed. Moscow; 2008 (in Russian).
3. Raskov R.V., Andrievskaya A.O., Smirnov A.V. Orthotics limb trauma and its consequences. SPb.; 2006 (in Russian).
4. Shenk N.A. Therapeutic prosthetics in medicine. Moscow: Meditsina; 1975 (in Russian).
5. Chin LF, Lim WS, Kong KH. Evaluation of robotic-assisted locomotor training outcomes at a rehabilitation centre in Singapore. Singapore Med J. 2010 Sep; 51(9): 709-15.
6. Pikhlak A.E., Pososhkova O.I., Logachev V.A. Osteotroz: clinical features, diagnosis, treatment. A manual for physicians. Moscow; 2010 (in Russian).
7. Skoroglyadov A.V., Strakhov M.A., Nagorskaya E.A., Tseka O.S., Kuz'mechev A.G., Kostiv I.M., Vershinin A.V. Functional orthotics in the treatment of patients with injuries and diseases of the musculoskeletal system. Instructor's Manual. Moscow: NIKAMED; 2011 (in Russian).
8. Traumatology and orthopedics: a textbook. G.M.Kavalerskiy, L.L.Silin, A.V.Garkavi et al. Moscow: Akademiya; 2005 (in Russian).
9. Pikhlak E.G. The system of specialized course of outpatient treatment alternative to the traditional hospital. Moscow; 2009 (in Russian).
10. Scale tests and questionnaires in medical rehabilitation: a guide for physicians and researchers. A.N. Belova, O.N. Shchepetova., ed. M.; 2002: 142—51 (in Russian).

© О.И. ЕРГАНОВА, С.Н. ЕРМОЛЬЕВ, Е.А. ВОЛКОВ, 2013

УДК 616.16-005-031:611.314]-053.88-07

О.И. Ерганова, С.Н. Ермольев, Е.А. Волков*

СОСТОЯНИЕ МИКРОЦИРКУЛЯЦИИ ПУЛЬПЫ ЗУБА У ПАЦИЕНТОВ ПОЖИЛОГО ВОЗРАСТА

ГБОУ ВПО «Московский государственный медико-стоматологический университет имени А.И. Евдокимова»
Минздрава России, 127473, Москва, Россия

*Ерганова Ольга Ивановна, E-mail: erganovaolga@yandex.ru

♦ Проведено исследование состояния гемодинамики пульпы зуба у лиц пожилого возраста по сравнению с молодыми людьми с помощью метода ЛДФ. Анализ ЛДФ-грамм свидетельствует о застойных явлениях в пульпе зуба у пожилых людей. При оценке влияния механизмов регуляции кровотока в пульпе зуба миогенные колебания ритмов у пациентов пожилого возраста указывают на метаболический ацидоз, снижение кровотока и давления в микроциркуляторном русле пульпы зуба.

Ключевые слова: пожилые люди, микроциркуляция пульпы зуба, лазерная доплеровская флоуметрия (ЛДФ)

O.I. Erganova, S.N. Ermoljev, E.A. Volkov

MICROCIRCULATION OF THE DENTAL PULP IN THE ELDERLY

Moscow State University of Medicine and Dentistry named after A.I. Evdokimov, 127473 Moscow, Russia

♦ A study of microcirculation of the pulp of the tooth in the elderly without apparent somatic diseases than with young people using the LDF. The analysis of LDF-gram shows stagnation in the pulp of a tooth in the elderly. When evaluating the mechanisms of regulation of blood flow in the dental pulp myogenic fluctuations rhythms in elderly patients indicate metabolic acidosis, decreased blood flow and pressure in the microvasculature of the dental pulp.

Key words: the elderly, microcirculation of the tooth pulp, laser Doppler flowmetry (LDF)

При современных условиях жизни наблюдается рост населения пожилого и старческого возраста. Большая распространенность, неблагоприятный исход и тяжесть общесоматических заболеваний, в том числе заболеваний ротовой полости, определяют их важную экономическую и медико-социальную значимость [1]. Для граждан пенсионного возраста характерны значительная распространенность основных стоматологических заболеваний и высокая нуждаемость в различных видах медицинской помощи [2]. При этом неэффективность стоматологического лечения часто практическими врачами объясняется возрастом пациентов, хотя на самом деле имеет место неправильная тактика или выбор нерационального метода лечения [3], что ведет к потере зубов по причине осложненного кариеса [4]. Такое осложнение кариозного процесса как пульпит, вносит значительный вклад в заболеваемость пожилых людей, особенно населения с невысоким уровнем обслуживания [5].

Хорошо известно, что зуб является уникальным органом, кровоснабжение которого осуществляется в условиях замкнутой полости и жестко лимитирующих каналов поступления оттока крови [6], что неблагоприятно сказывается на гемодинамике пульпы зуба при ее воспалении. У пожилых людей в пульпе зубов наблюдается множество петрификатов различной величины и чаще появляются флебиты, варикозные вены, формируется атеросклероз и снижается число функционирующих сосудов [7].

В стоматологической практике немного диагностических методик, исследующих функциональную способность микроциркуляторного русла пульпы зуба. Использование неинвазивного и безболезненного метода лазерной доплеровской флоуметрии (ЛДФ) для определения состояния сосудов пульпы позволяет наиболее полно получать информацию о механизмах нарушения микроциркуляции в пульпе зуба [8].

На основании вышеизложенного представляет большой интерес изучение микрогемодинамики пульпы у лиц пожилого возраста. Уникальные свойства пульпы зуба данной группы населения должны учитываться при профилактике и лечении патологических изменений в зубочелюстной системе.

Цель исследования — изучить механизмы регуляции микроциркуляции пульпы зубов у лиц пожилого возраста.

Задачи исследования — оценка состояния микроциркуляции пульпы зуба у лиц молодого и пожилого возраста без патологии твердых тканей зуба; изучение механизмов регуляции микроциркуляции пульпы зубов у пациентов пожилого возраста.

Материалы и методы

В исследовании приняли участие 38 человек в возрасте от 20 до 74 лет без видимой сопутствующей патологии. Исследование было проведено на базе Центра стоматологии и челюстно-лицевой хирургии Московского государственного медико-стоматоло-

Показатели микроциркуляции по данным лазерной доплеровской флоуметрии (ЛДФ) у пациентов молодого и пожилого возраста

Группы	Показатели											
	Базовые показатели			Амплитуды АЧС					Тонус микрососудов			
	Показатель микроциркуляции (ПМ)	Среднее квадратичное отклонение (δ)	Коэффициент вариации (Kv %)	Эндотелиальные (Э)	Нейрогенные (Н)	Миогенные (М)	Дыхательные (Д)	Сердечные (С)	Нейрогенный тонус (НТ)	Миогенный тонус (МТ)	Показатель шунтирования (ПШ)	
1-я	<i>M</i>	3,61	0,31	9,85	0,13	0,13	0,08	0,05	0,08	2,28	3,66	1,56
	<i>m</i>	$\pm 0,45$	$\pm 0,07$	$\pm 2,21$	$\pm 0,006$	$\pm 0,007$	$\pm 0,004$	$\pm 0,003$	$\pm 0,004$	$\pm 0,114$	$\pm 0,183$	$\pm 0,078$
2-я	<i>M</i>	5,42	0,36	6,12	0,14	0,09	0,12	0,10	0,06	3,46	3,69	1,19
	<i>m</i>	$\pm 0,27$	$\pm 0,02$	$\pm 0,31$	$\pm 0,007$	$\pm 0,005$	$\pm 0,006$	$\pm 0,005$	$\pm 0,003$	$\pm 0,173$	$\pm 0,185$	$\pm 0,059$
<i>P</i>		<0,001	<0,05	<0,001		<0,001	<0,001	<0,001	<0,001	<0,001		<0,001

p — достоверные различия по сравнению с контрольной группой

гического университета и Лаборатории функциональных методов диагностики НИМСИ МГМСУ.

Все пациенты были разделены на 2 группы: 1-я группа (контрольная) — пациенты в возрасте 20—25 лет (20 человек), из них 8 мужчин и 12 женщин, 2-я группа — пациенты в возрасте 60—74 лет (18 человек), из них 10 мужчин и 8 женщин.

Для изучения состояния микроциркуляции пульпы зуба использовали метод ЛДФ. Регистрацию микрогемодинамики пульпы зуба проводили с помощью анализатора капиллярного кровотока ЛАКК-02. Прибор осуществляет регистрацию отраженного лазерного излучения капиллярного кровотока пульпы зуба в виде ЛДФ-граммы, при анализе которой вычисляется показатель микроциркуляции (ПМ), среднее квадратичное отклонение (σ) и коэффициент вариации (Kv). Микрокровоток в пульпе зуба регистрировали в одно и то же время суток в течение 5 минут.

Для оценки влияния механизмов регуляции микроциркуляции в пульпе зуба оценивали амплитудно-частотный спектр с применением Вейвлет-анализа. Были оценены различные характеристики ритмов колебаний кровотока: эндотелиальный (Э), нейрогенный (Н), миогенный (М), дыхательный (Д) и сердечный (С).

При статистической обработке результатов исследования применялась компьютерная программа «Microsoft Excel».

Результаты

Анализ ЛДФ-грамм показал, что у пациентов 2-й группы показатель ПМ достоверно был выше на 50,2% по сравнению с 1-й группой ($p < 0,001$). Значение показателя σ во 2-й группе возрастало на 16,8% ($p < 0,05$). Значение показателя Kv у пациентов 2-й группы наоборот снижалось на 37,8% ($p < 0,001$) (табл. 1).

По данным Вейвлет-анализа были получены следующие результаты: во 2-й группе амплитуды эндотелиальных, миогенных и дыхательных ритмов возрастали на 12,8%, 38,9% ($p < 0,001$) и 92,3% ($p < 0,001$) соответственно по сравнению с 1-й группой. В свою очередь показатели, характеризующие нейрогенный и сердечные ритмы регуляции микроциркуляции увеличивались в 1-й группе на 29,1% и 22,07% соответственно ($p < 0,001$) (рис. 1). Показатель шунтирования (ПШ) во 2-й группе снижался на 24,1% ($p < 0,001$) (табл. 1).

Обсуждение

Основной показатель базального кровотока ПМ, отражающий перфузию кровью ткани пульпы зуба, у пациентов 2-й группы был выше, что свидетельствует о застойных явлениях в пульпе зуба у пожилых людей. Коэффициент вариации, характеризующий напряженность функционирования регуляторных систем микроциркуляторного русла, выше у пациентов 1-й группы в связи с высоким уровнем перфузии крови в пульпе зуба.

При анализе амплитудно-частотного спектра ЛДФ-грамм достоверные различия были получены при нейрогенных, миогенных, дыхательных и сердечных амплитудах регуляции микрогемодинамики кровотока. При этом нейрогенные

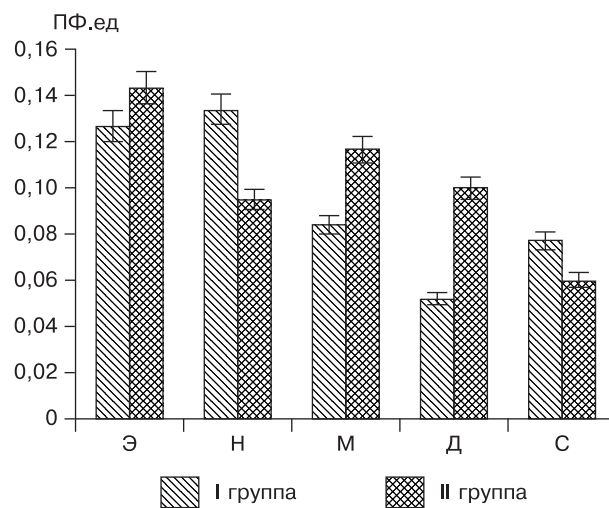


Рис. 1. Амплитудно-частотный спектр механизмов регуляции кровотока у пациентов 1-й и 2-й группы.

колебания ритмов пациентов 1-й группы были достоверно выше, что связано с нейрогенной симпатической вазомоторной активностью у молодых людей по сравнению с пожилыми. Миогенные колебания ритмов у пациентов пожилого возраста были выше, что указывает на метаболический ацидоз, снижение кровотока и давления в микроциркуляторном русле пульпы зуба. Более выраженные изменения наблюдались в диапазоне колебаний дыхательных ритмов. Во 2-й группе они превышали в 2 раза показатели контрольной группы, что может быть связано с ухудшением оттока крови в пульпе зуба у пожилых людей, что указывает на застойные явления. Показатель шунтирования (ПШ), который также используется для количественной оценки функциональной активности анастомозов в системе микроциркуляции пульпы зуба, у пациентов 2-й группы снижался на 24,1%.

Заключение. Таким образом, состояние микрокровотока пульпы зубов у пациентов пожилого возраста характеризуется застойными явлениями на фоне сниженной напряженности функционирования регуляции микроциркуляции. При этом падает нейрогенная симпатическая вазомоторная активность, которая связана с понижением давления в системе микроциркуляции пульпы зуба и уменьшением количества функционирующих анастомозов в прекапиллярном русле. В связи с этим нарушение микроциркуляции пульпы зуба в пожилом возрасте приводит к нарушению питания клеточных элементов твердых тканей зуба и изменениям структуры дентина.

ЛИТЕРАТУРА

1. Чижов Ю.В. Клинико-статистический анализ заболеваний зубов и тканей полости рта и обоснование системы стоматологической помощи.

- ческой помощи лицам пожилого и старческого возраста: Автореф. дис. ... канд. мед. наук. СПб.; 2005.
2. *Balueva E.S.* Сравнительная характеристика амбулаторной стоматологической помощи, оказываемой пациентам пожилого и трудоспособного возраста. Аспирантский вестник Поволжья. 2010; 7-8: 41—3.
 3. *Борисова Е.Н.* Индивидуальные факторы, способствующие развитию заболеваний пародонта у лиц пожилого и преклонного возраста. *Стоматология для всех.* 1999; 4: 35—7.
 4. *Арьева Г.Т., Арьев А.Л.* Геронтостоматология — объективная реальность. *Клиническая геронтология.* 2008; 7: 3—8.
 5. *Chen C.Y., Hasselgren G., Serman N.* et al. Prevalence and quality of endodontic treatment in the northern Manhattan elderly. *J. Endod.* 2007; 33: 230—4.
 6. *Иванов В.С., Винниченко Ю.А., Иванова Е.В.* Воспаление пульпы зуба. М.: МИА; 2003.
 7. *Ольховская Е.Б.* Некоторые аспекты современной геронтостоматологии. Обзор литературы. *Стоматология для всех.* 2003; 1: 12—6.
 8. *Тюльпин Ю.С.* Исследование возможностей метода лазерной одонтодиагностики: Автореф. дис. ... канд. мед. наук. М.; 2010.
 9. *Крупаткин А.И., Сидоров В.В.* Функциональная диагностика состояния микроциркуляторно-тканевых систем: Колебания, информация, нелинейность (Руководство для врачей). М.: Книжный дом «ЛИБРОКОМ»; 2013.
1. *Chizhov J.V.* Clinical and statistical analysis of dental and oral tissues and justification of dental care for older: Avtoref. diss. kand. med. sci. SPb.; 2005 (in Russian).
 2. *Balueva E.S.* Comparative characteristics of outpatient dental care for people of working age and the elderly. *Aspirantskij vestnik povolzha.* 2010; 7-8: 41—3 (in Russian).
 3. *Borisova E.N.* Individual factors promoting development of periodontal disease in elderly. *Stomatologija dlja vseh.* 1999; 4: 35—7 (in Russian).
 4. *Arjeva G.T., Arjev A.L.* Gerontostomatologiya is an objective reality. *Klinicheskaja gerontologija.* 2008; 7: 3—8 (in Russian).
 5. *Chen C.Y., Hasselgren G., Serman N.* et al. Prevalence and quality of endodontic treatment in the northern Manhattan elderly. *J. Endod.* 2007; 33: 230—4.
 6. *Ivanov V.S., Vinnichenko J.A., Ivanova E.V.* Inflammation of the dental pulp. Moscow: MIA; 2003 (in Russian).
 7. *Ol'hovskaja E.B.* Some aspects of modern gerontostomatologii. Review of the literature. *Stomatologija dlja vseh.* 2003; 1: 12—6 (in Russian).
 8. *Tjulpin J.S.* Investigation of possibilities of laser odontodiagnostics: Avtoref. diss. kand. med. sci. Moscow; 2010 (in Russian).
 9. *Krupatkin A.I., Sidorov V.V.* Functional diagnostics of microcirculatory-tissue systems: Fluctuations, information, nonlinearity (Guidance for doctors). Moscow: Knizhnyj dom «LIBROKOM»; 2013 (in Russian).

© В.Г. АТРУШКЕВИЧ, У.А. ПИХЛАК, 2013
УДК 616.716.8-007.234-073.96

В.Г. Атрушкевич, У.А. Пихлак*

ВОЗМОЖНОСТИ ИСПОЛЬЗОВАНИЯ ОРТОПАНТОМОГРАФИИ ЧЕЛЮСТЕЙ ДЛЯ РАННЕЙ ДИАГНОСТИКИ ОСТЕОПОРОЗА НА СТОМАТОЛОГИЧЕСКОМ ПРИЕМЕ

ГБОУ ВПО «Московский государственный медико-стоматологический университет имени А.И. Евдокимова»
Минздрава России, 127473, Москва, Россия

*Атрушкевич Виктория Геннадьевна, E-mail: atrushkevichv@mail.ru

♦ Статья посвящена вопросам ранней диагностики системного остеопороза на стоматологическом приеме. Дана оценка рентгенологической плотности челюстных костей при низких значениях МПК. Проведен сравнительный анализ ортопантограмм челюстей пациенток с низкими значениями минеральной плотности кости с данными компьютерной томографии, который показал возможность использования толщины кортикальной кости в качестве диагностического критерия остеопороза.

Ключевые слова: постменопаузальный остеопороз, челюстные кости, ортопантомография

V.G. Atrushkevich, U.A. Pikhla

THE USE OF THE PANORAMIC RADIOGRAPHS OF THE JAWS FOR THE EARLY DIAGNOSIS OF OSTEOPOROSIS IN DENTAL PRACTICE

Moscow State University of Medicine and Dentistry named after A.I. Evdokimov, 127473 Moscow, Russia

♦ Article is devoted to the early diagnostics of osteoporosis during the routine dental care. The quality of mandibular bone mass was assessed and quantified with the use of panoramic radiographs. The comparative analysis of panoramic radiographs of patients with low BMD with the computer tomography data was held. It was shown that the use of the mandibular cortex index (MCI) may be used as a diagnostic criteria of postmenopausal osteoporosis.

Key words: postmenopausal osteoporosis, jaw bone, panoramic radiograph

Старение популяции — одна из серьезных демографических проблем, с которой на сегодняшний день сталкиваются развитые сообщества. Увеличение средней продолжительности жизни, вызванное успехами медицины и геронтологии, приводит к тому, что все больший процент населения составляют пожилые люди. Одним из наиболее ассоциированных с пожилым и старческим возрастом заболеванием является системный остеопороз [1]. Заболевания костно-мышечной системы включают более 150 болезней и синдромов, однако медико-социальная и экономическая нагрузка на общество в первую очередь связана именно с этой патологией. В последние десятилетия данная проблема приобрела особое значение для женщин постменопаузального возраста [2]. По данным ВОЗ (2005 г.), количество койко-дней в год для женщин

в постменопаузальном возрасте с остеопоротическими переломами превышает данный показатель для таких заболеваний как рак молочной железы, острый инфаркт миокарда, хронические заболевания легких, сахарный диабет. Рентгеновская денситометрия, традиционно считающаяся «золотым стандартом» в диагностике остеопороза, является дорогостоящим и не широкодоступным методом диагностики. Более того, большинству пациенток, находящихся в постменопаузе, диагноз «остеопороз» ставится после возникновения перелома. Учитывая высокую распространенность и отсутствие четких симптомов начала заболевания, необходим поиск методов ранней диагностики снижения МПК скелета.

На протяжении длительного периода патологические процессы в челюстных костях рассматривались изолиро-