



#### Ключевые слова:

солитарная фиброзная опухоль, иммуногистохимическое исследование, почка

#### Keywords:

Immunohistochemical study, kidney, solitary fibrous tumor

#### Для корреспонденции:

Мурадян Аветик Гагикович,  
клинический ординатор кафедры урологии  
и оперативной нефрологии с курсом  
онкоурологии Медицинского института РУДН  
Адрес: 1171988, Москва, ул. Миклухо-Маклая, д.6;  
Телефон: +7 (916) 010-73-57,  
e-mail: mdmuradyan@gmail.com  
Статья поступила 30.10.2014,  
принята к печати: 12.12. 2014

#### For correspondence:

Muradyan Avetik Gagikovich,  
clinical resident of the department of urology,  
operating nephrology with oncology  
course of the Peoples' Friendship University of Russia  
1171988, Moscow, Mikluho-Maklaya st.,6  
Tel: +7 (916) 010-73-57,  
e-mail: mdmuradyan@gmail.com

## СОЛИТАРНАЯ ФИБРОЗНАЯ ОПУХОЛЬ ПОЧКИ

Каприн А.Д.<sup>1,2</sup>, Костин А.А.<sup>2</sup>, Воробьев Н.В.<sup>3</sup>, Ньюшко К.М.<sup>3</sup>,  
Толкачев А.О.<sup>3</sup>, Мурадян А.Г.<sup>1</sup>

<sup>1</sup> Медицинский институт РУДН (Москва, Российская Федерация), 1171988, Москва, ул. Миклухо-Маклая, д.6

<sup>2</sup> ФГБУ «ФМИЦ им. П.А.Герцена» Минздрава России (Обнинск, Российская Федерация) 249036, Российская Федерация, Калужская область, г. Обнинск, ул. Королева, д. 4

<sup>3</sup> МНИОИ им. П.А.Герцена — филиал ФГБУ «ФМИЦ им. П.А.Герцена» Минздрава России (Москва, Российская Федерация)

125284, Российская Федерация, Москва, 2-ой Боткинский проезд, дом 3

#### Резюме:

Солитарные фиброзные опухоли (СФО) являются редкими мезенхимальными новообразованиями, и, в связи с их низкой встречаемостью, на сегодняшний день отсутствуют крупномасштабные исследования данной нозологии. В статье описан клинический случай СФО почки у 37-летней женщины, которой была выполнена лапароскопическая радикальная нефрэктомия. По результатам патоморфологического и иммуногистохимического исследований выявлена солитарная фиброзная опухоль почки без признаков злокачественности. В настоящее время пациентка наблюдается без признаков рецидива и прогрессирования заболевания.

## SOLITARY FIBROUS TUMOR OF THE KIDNEY

Kaprin A.D.,<sup>1,2</sup> Kostin A.A.,<sup>1,2</sup> Vorobiev N.V.<sup>3</sup>,  
Nyushkov K.M.<sup>3</sup>, Tolkachev A.O.<sup>3</sup>, Mouradian A.G.<sup>1</sup>

<sup>1</sup> Medical Institute of People's Friendship University (Moscow, Russian Federation) 1171988, Moscow, Mikluho-Maklaya st., 6

<sup>2</sup> Hertsen FMRC MH RF (Obninsk, Russian Federation)

4, st. Korolev, 249036, Russian Federation, Kaluga region, Obninsk

<sup>3</sup> Moscow Oncology Institute of the Hertsen FMRC MH RF (Moscow, Russian Federation)

3, 2 Botkinskiy proezd, 125284, Russian Federation, Moscow

#### Abstract:

A solitary fibrous tumor (SFT) are rare mesenchymal neoplasms and due to the fact of their low occurrence, there are no large-scale researches of this nosology today. The article describes the report of 37-year old woman with the case of solitary fibrous tumor of the kidney.

A laparoscopic radical right nephrectomy was performed. Histological and immunological studies revealed a solitary fibrous tumor of the kidney. The patient did well postoperatively and remains disease-free at the present time.

#### Описание клинического случая

Больная Т., 37 лет, обратилась в МНИОИ им. П. А. Герцена с диагнозом: Рак правой почки II ст. T2bN0M0.

Из анамнеза: в декабре 1999 года при ультразвуковом исследовании по поводу беременности выявлено маленькое узловое образование в левой почке, расцененное как вариант анатомического развития. В дальнейшем пациентка не наблюдалась. В мае 2014 года при обследовании по месту жительства была выявлена опухоль правой почки. Больная самостоятельно обратилась в МНИОИ им. П. А. Герцена.

Наследственное предрасположение к злокачественным опухолям отрицает. Менархе в 12 лет, беременностей – 2, роды – 2. Флебэктомия слева в 1991 году, реоперация в 2005 году. Кесарево сечение в 2000 и 2002 годах.

При пальпации живота: в правой подреберной, с переходом в правую мезогастральную область, определяется плотное, безболезненное опухолевое образование, нижний край которого располагается на середине расстояния

между нижним краем правой реберной дуги и правой паховой связкой, максимальным размером до 10 см.

По данным комплексного обследования, включающего в себя ультразвуковое исследование и спиральную компьютерную томографию органов брюшной полости и забрюшинного пространства в проекции средней трети паренхимы и нижнего полюса правой почки, определяется опухолевое образование солидно-кистозной структуры, с достаточно четкими бугристыми контурами, прорастающее в синус почки. Почечные сосуды несколько оттеснены, интакты, проходимы (рисунок 1, 2).

Компьютерная томография органов грудной полости: без очаговой патологии.

При динамической нефросцинтиграфии определяется тяжелая степень нарушения паренхиматозно-выделительной функции правой почки, левая почка с достаточным артериальным притоком, паренхиматозная функция немного замедлена, достаточная, косвенные признаки хронической болезни почек (ХБП) отсутствуют.

При радионуклидной визуализации скелета признаки вторичного очагового поражения костей скелета отсутствуют.

18 июня 2014 года выполнена лапароскопия: при ревизии почки – опухоль размерами до 8 см в средней трети правой почки с переходом на нижний полюс. Выполнена лапароскопическая радикальная нефрэктомия справа с пре- и латерокавальной лимфаденэктомией.

Патоморфологическое исследование:

- макроскопическое описание: на разрезе в средней и нижней трети почки – опухолевый узел серого цвета, плотной консистенции, солидного строения, с четкими границами, размерами 6х5х5 см. Опухоль подрастает к капсуле почки и лоханке без достоверных признаков инвазии в них;

- микроскопическое описание: в почке – неэпителиальное новообразование из мелких, относительно мономорфных веретеновидных клеток, с обилием кровеносных сосудов, вокруг которых опухоль формирует пучки, участками выраженного фиброза и гиалиноза, митозы отсутствуют. Опухоль не инфильтрирует прилежащие ткани, не врастает в капсулу почки и лоханку. Прилежащая паренхима почки сдавлена за счет экспансивного роста новообразования, с атрофией клубочков и канальцев. В трех исследованных лимфатических узлах – реактивная гиперплазия, опухолевого роста не выявлено (рисунок 3).

Иммуногистохимическое исследование: Виментин – положительная реакция в клетках опухоли; СД34 – положительная реакция в сосудах и в большинстве клеток опухоли; Десмин, ОЦК, СД10 – отрицательная реакция в клетках опухоли; S-100 – слабоположительная в части клеток; СД68 – положительная в части клеток; гладкомышечный актин – положителен в стенке сосуда; bcl2, CD99 – положительная реакция в большинстве клеток опухоли, Ki67 положительная в 2% клеток опухоли (рисунок 4). Заключение: морфологическая картина и иммунофенотип соответствуют солитарной фиброзной опухоли без признаков злокачественности.

Послеоперационный период протекал без осложнений, больная выписана на 6-е сутки в удовлетворительном состоянии.

Учитывая распространенность опухолевого процесса, результаты гистологического и иммуногистохимического исследований, радикальность выполненного вмешательства, больной было рекомендовано строгое динамическое наблюдение.

Пациентка наблюдается без признаков рецидива и прогрессирования заболевания в течение 5 месяцев.

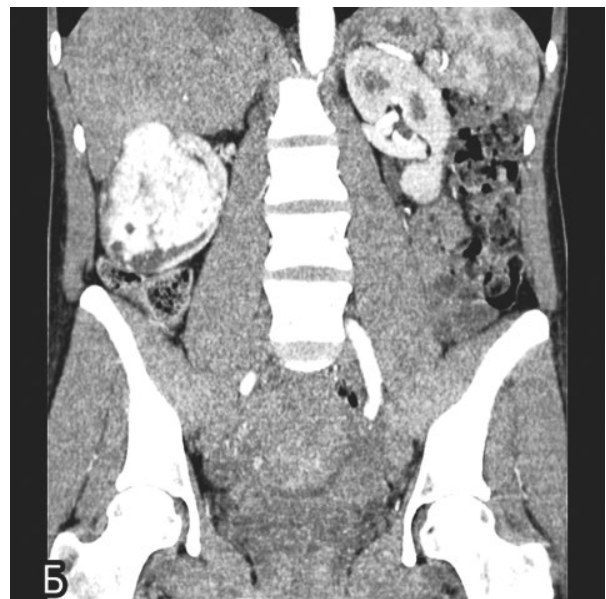
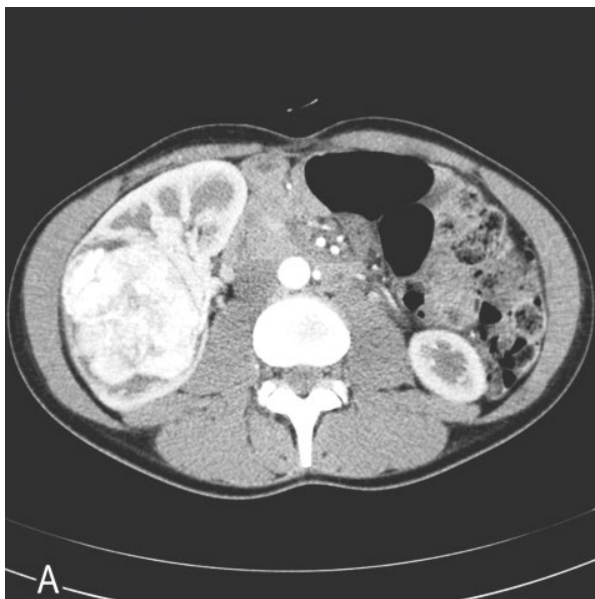
Рисунок 1. Компьютерная томография (КТ) органов брюшной полости. А, артериальная фаза контрастирования, аксиальная плоскость. Б, артериальная фаза контрастирования, фронтальная плоскость.

### Обсуждение

Солидарные фиброзные опухоли почки являются редкими веретенноклеточными мезенхимальными опухолями, встречающимися в различных органах, но чаще исходящими из плевры. В номенклатуре морфологических новообразований Международной классификации болезней 10-го пересмотра (МКБ-10) в группе мезотелиальных новообразований предусмотрены следующие пункты, включающие в себя СФО: фиброзная мезотелиома доброкачественная (M9051/0) и фиброзная мезотелиома злокачественная (M9051/3). СФО представляют собой разнородную группу доброкачественных и злокачественных опухолей, диагностика которых опирается на сочетании патоморфологического и иммуногистохимического исследований. Критериями злокачественности солидарных фиброзных опухолей являются: большие размеры опухоли (более 10 см), наличие некрозов, высокая клеточность, ядерный полиморфизм, а также повышенное число митозов (более 4 митозов в 10 полях зрения при большом увеличении микроскопа) [1].

Солидарная фиброзная опухоль впервые упоминается в научной литературе Е. Wagner в 1870 году (Wagner, 1870), однако, более подробно опухоль охарактеризовали в 1931 году Р. Klempereger и С. В. Rabin [3]. По данным N. Khater и соавт. в США, странах Европы и Азии описано 46 случаев СФО почки в период с 1996 по 2013 года, мужчины и женщины болеют одинаково часто [4]. Возраст больных колеблется от 28 до 83 лет, средний возраст – 52 года. В связи с низкой встречаемостью солидарных фиброзных опухолей на сегодняшний день отсутствуют крупномасштабные исследования данной нозологии

Клинически СФО почки, в большинстве случаев, характеризуется бессимптомным течением. Однако иногда наблюдается гематурия, пальпируемое опухолевое образование в брюшной полости, боли в поясничной области, дискомфорт в области живота, гипогликемия,

связанная с секрецией опухолью инсулиноподобного фактора роста [4,5,6–21].

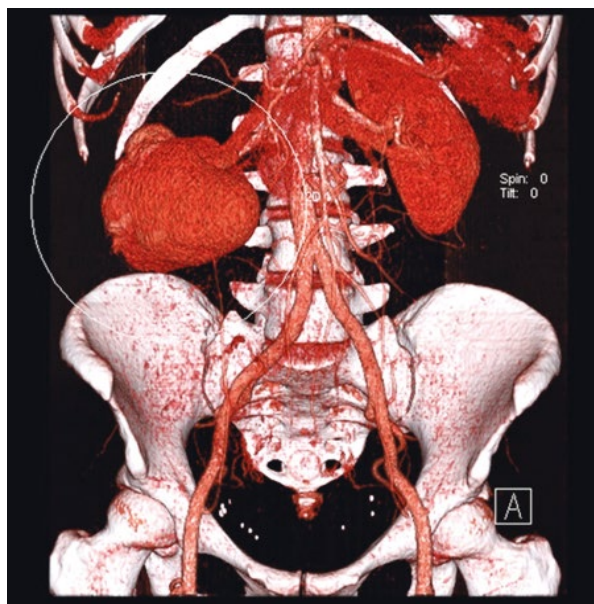
Несмотря на значительный прогресс визуализационных методов в медицине за последние десятилетия, никаких характерных патогномоничных симптомов лучевых методов диагностики для солидарной фиброзной опухоли почек нет, в связи с чем, клинически и рентгенологически часто СФО интерпретируется как рак или саркома. Однако низкая интенсивность сигнала на Т2-взвешенных изображениях может быть характерной для СФО [22,23]. Размер опухолей колеблется в диапазоне от 2 до 25 см, средний диаметр – 8,75 см [4]. При макроскопическом исследовании опухоль может быть представлена разной окраской, начиная от коричнево-желтой и заканчивая белой. В некоторых случаях наблюдается дольчатость, очаги кистозных изменений, тромб в почечной вене с распространением на нижнюю полую вену. Описано наблюдение пациента с двумя солидарными фиброзными опухолями одной почки и случаем синхронных СФО плевры и почки [24,25].

При микроскопическом исследовании определяются участки различной клеточности, состоящие из случайно расположенных пучков веретеновидных клеток, разделенные прослойками коллагенизированной стромы; могут встречаться участки, напоминающие гемангиоперицитому. Опухоль экспрессирует CD34, CD99, bcl-2. Для гемангиоперицитомы при иммуногистохимическом исследовании характерна положительная реакция на CD34, отрицательная экспрессия CD31, CD99 и актина [26].

Радикальное хирургическое удаление является «золотым стандартом» лечения данных опухолей. При метастатическом опухолевом процессе или в случаях нерезектабельности, целесообразно применение системной химиотерапии, однако нет стандартных схем препаратов. Также, может применяться лучевая терапия и иммунотерапия [24, 27,29–33].

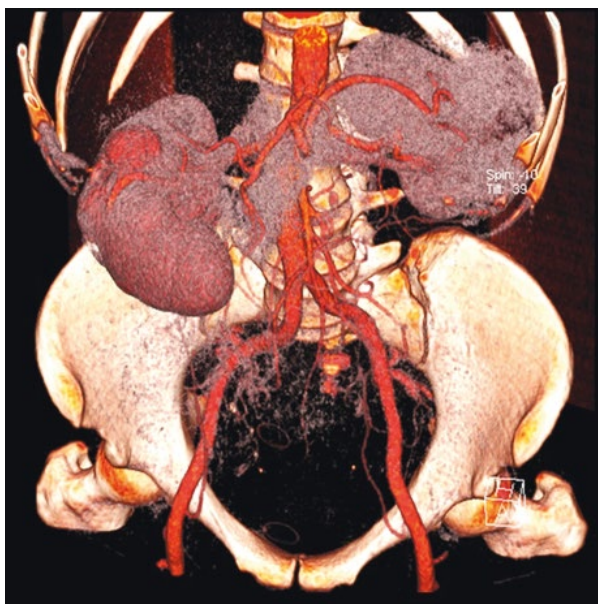

Рисунок 2. Трехмерная реконструкция опухоли правой почки.



### Заключение

Мировая литература подтверждает редкость и, следовательно, отсутствие полноценных знаний о клиническом течении солитарных фиброзных опухолей. Постановке диагноза помогает сочетание гистологического и иммуногистохимического исследований. Хирургическое лечение является «золотым стандартом», в случаях распространенного опухолевого процесса может применяться системная химиотерапия, лучевая терапия и им-

мунотерапия. В большинстве случаев СФО имеют доброкачественное клиническое течение, однако в 10–15% случаев могут быть злокачественными [15, 28]. Учитывая отсутствие крупномасштабных исследований в связи с малым количеством наблюдений, отсутствие возможности предсказать характер течения болезни, всем пациентам после лечения показано строгое динамическое наблюдение.

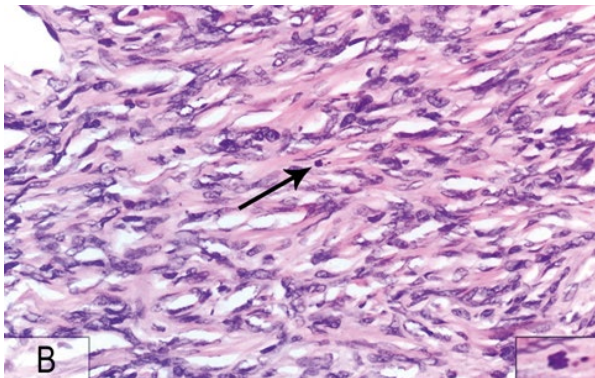
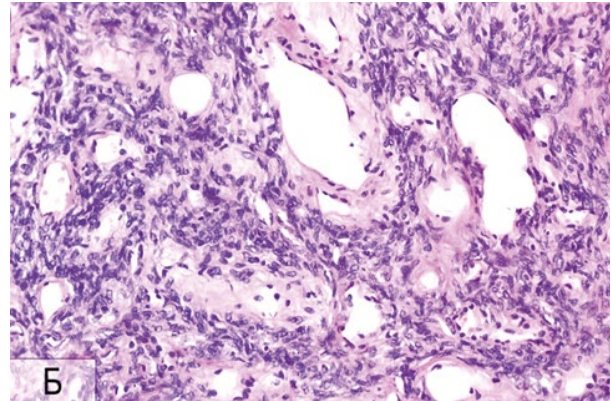
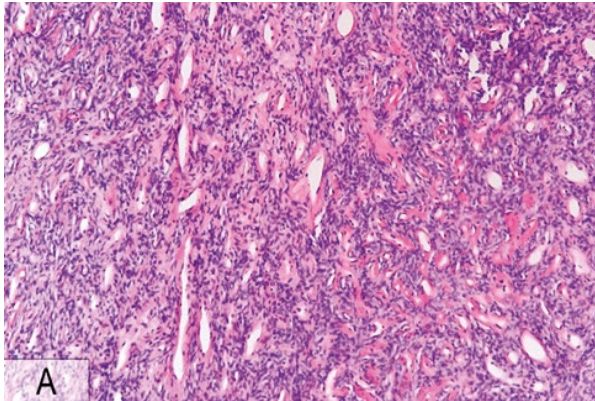


Рисунок 3. Микроскопическая картина. Мономорфные веретеновидные клетки с обилием кровеносных сосудов, вокруг которых опухоль формирует пучки.  
А, окраска: гематоксилин и эозин (увеличение  $\times 100$ ).  
Б, окраска: гематоксилин и эозин (увеличение  $\times 200$ ).  
В, окраска: гематоксилин и эозин (крупное увеличение  $\times 400$ ), единичный митоз в поле зрения.

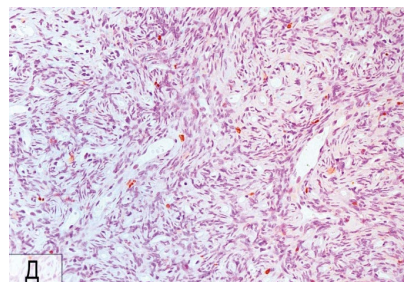
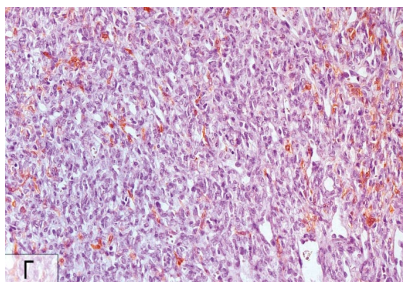
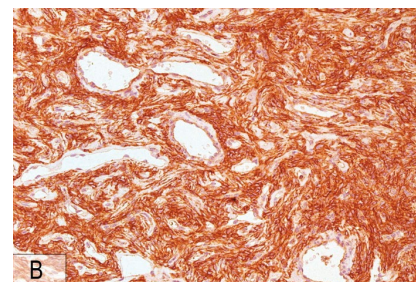
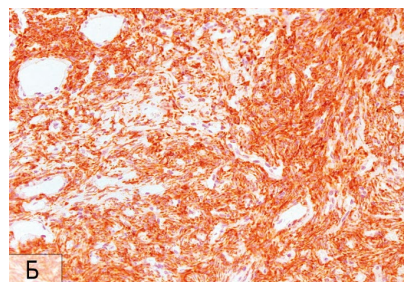
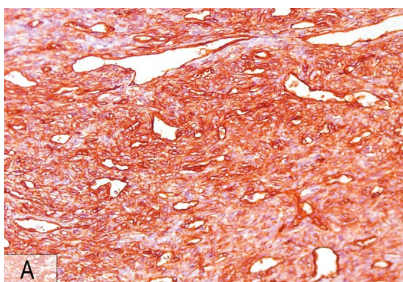


Рисунок 4. Микроскопическая картина. Результаты иммуногистохимического исследования (увеличение  $\times 200$ ). Положительная реакция с антителами к CD34 (А), Vc1-2 (Б), CD99 (В). Отрицательная реакция с антителами к S100 (Г). Реакция с антителами Ki-67 (Д).

## Список литературы

1. Пожарисский К.М., Попов С.Д., Леенман Е.Е. и др. Солитарная фиброзная опухоль: клинико-морфологический и иммуногистохимический анализ. [Journal] // Вопросы онкологии. - 2006. - Vol. 6. - pp. 624–632.
2. Wagner E. Das tuberkelähnliche Lymphadenom (Der cytogene oder reticulirte Tuberkel) [Journal]. - Leipzig : Arch Heilk, 1870. - Vol. 11. - p. 497.
3. Klemperer P, Rabin C.B. Primary neoplasm of the pleura: a report of five cases [Journal] // Arch Pathol – 1931. - Vol. 11. - pp. 385–412.
4. Khater N., Khauli R., Shahait M. et al. Solitary fibrous tumors of the kidneys: presentation, evaluation, and treatment. [Journal] // Urol Int. - 2013. - Vol. 91. - pp. 373–83.
5. Hasegawa T., Matsuno Y., Shimoda T. et al. Extrathoracic solitary fibrous tumors: their histological variability and potentially aggressive behavior [Journal] // Hum Pathol. - 1999. - Vol. 30. - pp. 1464–1473.
6. Gelb A.B., Simmons M.L., Weidner N. Solitary fibrous tumor involving the renal capsule [Journal] // Am J Surg Pathol. - 1996. - Vol. 20. - pp. 1288–1295.
7. Fukunaga M., Nikaido T. Solitary fibrous tumour of the renal peripelvis [Journal] // Histopathology. - 1997. - Vol. 30. - pp. 451–456.
8. Leroy X., Copin M.C., Coindre J.M. et al. Solitary fibrous tumour of the kidney [Journal] // Urol Int. - 2000. - Vol. 65. - pp. 49–51.
9. Cortes-Gutierrez E., Arista-Nasr J., Mondragon M. et al. Solitary fibrous tumor of the kidney [Journal] // J Urol. - 2001. - Vol. 166. - p. 602.
10. Wang J., Arber D.A., Frankel K., Weiss L.M. Large solitary fibrous tumor of the kidney: Report of two cases and review of the literature [Journal] // Am J Surg Pathol. - 2001. - Vol. 25. - pp. 1194–1199.
11. Magro G., Cavallaro V., Torrisi A. et al. Intrarenal solitary fibrous tumor of the kidney. Report of a case with emphasis on the differential diagnosis in the wide spectrum of monomorphous spindle cell tumors of the kidney [Journal]. // Pathol Res Pract. - 2000. - Vol. 198. - pp. 37–43.
12. Kunieda K., Tanaka Y., Nagao N. et al. Large solitary fibrous tumor of the retroperitoneum: report of a case. [Journal] // Surg Today. - 2004. - Vol. 34. - pp. 90–93.
13. Kohl S., Mathews K., Baker J. Renal hilar mass in an 85-year-old woman [Journal] // Arch Pathol Lab Med. - 2006. - Vol. 130. - pp. 117–119.
14. Bozkurt S.U., Ahiskali R., Kaya H. et al. Solitary fibrous tumor of the kidney [Journal] // APMS. - 2007. - Vol. 115. - pp. 259–262.
15. Znati K., Chbani L., Fatemi H.E. et al. Solitary fibrous tumor of the kidney: A case report and review of the literature [Journal] // Rev Urol. - 2007. - Vol. 9. - pp. 36–40.
16. Hsieh T.Y., ChangChien Y.C., Chen W.H. et al. De novo malignant solitary fibrous tumor of the kidney [Journal] // Digan Pathol. - 2011. - Vol. 6. - p. 96.
17. Marzi M., Piras P., D'Alpaos M. et al. The solitary fibrous malignant tumour of the kidney: clinical and pathological considerations on a case revisiting the literature [Journal] // Minerva Urol Nefrol. - 2011. - Vol. 63. - pp. 109–113.
18. Naveen H.N., Nelivigi G., Venkatesh G.K., Suriraju V. A case of solitary fibrous tumor of the kidney [Journal] // Urol Ann. - 2011. - Vol. 13. - pp. 158–160.
19. Sfoungaristos S., Papatheodorou M., Kavouras A., Perimenis P. Solitary fibrous tumor of the kidney with massive retroperitoneal recurrence: A case presentation [Journal] // Prague Med Rep. - 2012. - Vol. 113. - pp. 246–250.
20. Demirtas A., Sabur V., Akgun H. et al. Solitary fibrous tumor of the kidney: A case report [Journal] // Case Rep Urol. - 2013. - Vol. 2013. - pp. 1–4.
21. Park S.B., Park Y.S., Kim J.K. et al. Solitary fibrous tumor of the genitourinary tract [Journal] // AJR. - 2011. - Vol. 196. - pp. W132–W137.
22. Katabathina V.S., Vikram R., Nagar A.M. et al. Mesenchymal neoplasms of the kidney in adults: Imaging spectrum with radiologic-pathologic correlation [Journal] // Radiographics. - 2010. - Vol. 30. - pp. 1525–1540.
23. Johnson T.R., Pedrosa I., Goldsmith J. et al. Magnetic resonance imaging findings in solitary fibrous tumor of the kidney [Journal] // J Comput Assist Tomogr. - 2005. - Vol. 29. - pp. 481–483.
24. Zhao G., Li G., Han R. Two malignant solitary fibrous tumors in one kidney: Case report and review of the literature [Journal] // Oncol Lett. - 2012. - Vol. 4. - pp. 993–995.
25. Petrella F., Monfardini L., Musi G. Synchronous pleuro-renal solitary fibrous tumors: a new clinical-pathological findings [Journal] // Minerva Chir. - 2009. - Vol. 64. - pp. 669–671.
26. Опухоли почки. Морфологическая диагностика и генетика: Руководство [Книга]. / под ред. Андреевой Ю.Ю. Франка Г.А., Андреева Ю.Ю. и др. - М : РМАПО, 2011. - p. 66.
27. Cuello J., Bruges R. Malignant solitary fibrous tumor of the kidney: report of the first case managed with interferon [Journal] // Case Rep Oncol Med. - 2013. - Vol. 2013. - pp. 1–6.
28. Guo G., Zhang X., Zhou Z.H. Clinical characteristics of malignant solitary fibrous tumors of the kidney with thoracic vertebral metastasis [Journal] // Int J Urol. - 2012. - Vol. 19. - pp. 177–178.
29. Русаков И.Г., Алексеев Б.Я., Калпинский А.С. Лимфаденопатия у больных раком почки [Журнал] // Онкоурология. - 2006 г. - Т. 3. - стр. 19–24.
30. Алексеев Б.Я., Калпинский А.С., Поляков В.А., Андрианов А.Н. Лапароскопическая резекция почки с применением радиочастотной термоабляции [Журнал] // Онкоурология. - 2012 г. - Т. 2. - стр. 21–28.
31. Алексеев Б.Я., Франк Т.А., Андреева Ю.Ю., Калпинский А.С. Прогностические факторы у больных почечно-клеточным раком и роль онкофага в улучшении выживаемости после хирургического лечения [Журнал] // Онкоурология. - 2009 г. - Т. 2. - стр. 7–14.
32. Алексеев Б.Я., Калпинский А.С. Применение таргетных препаратов в лечении метастатического рака почки: последовательное назначение или комбинация [Журнал] // Онкоурология. - 2010 г. - Т. 4. - стр. 16–22.
33. Алексеев Б.Я., Калпинский А.С., Нюшко К.М. Определение факторов прогноза эффективности терапии бевацизумабом у больных метастатическим почечно-клеточным раком [Журнал] // Онкоурология. - 2013 г. - Т. 3. - стр. 17–23.

## Информация о соавторах:

1. Каприн Андрей Дмитриевич, член-корр РАН, доктор медицинских наук, профессор, заведующий кафедрой урологии и оперативной нефрологии с курсом онкоурологии медицинского факультета Медицинского института РУДН, генеральный директор ФГБУ «Федерального медицинского исследовательского центра имени П.А.Герцена» Минздрава России, Заслуженный врач России. ORCID 0000-0001-8784-8415
2. Костин Андрей Александрович, доктор медицинских наук, профессор, заведующий кафедрой урологии, онкологии, нефрологии ФПК МР Медицинского института РУДН, Первый заместитель генерального директора ФГБУ «Федерального медицинского исследовательского центра имени П.А.Герцена» Минздрава России. ORCID 0000-0002-0792-6012
3. Воробьев Николай Владимирович, кандидат медицинских наук, руководитель отделения онкоурологии МНИОИ им. П.А. Герцена – филиал ФГБУ «ФМИЦ им. П.А. Герцена» Минздрава России
4. Нюшко Кирилл Михайлович, кандидат медицинских наук, ведущий научный сотрудник отделения онкоурологии МНИОИ им. П.А. Герцена – филиал ФГБУ «ФМИЦ им. П.А. Герцена» Минздрава России
5. Толкачев Александр Олегович, младший научный сотрудник отделения онкоурологии МНИОИ им. П.А. Герцена – филиал ФГБУ «ФМИЦ им. П.А. Герцена» Минздрава России;

## References

- Pozharisskij K.M., Popov S.D., Leenman E.E. i dr. Solitarnaja fibroznaja opuhol': kliniko-morfologicheskij i immunogistohimicheskij analiz. [Zhurnal] // Voprosy onkologii. - 2006. - Vol. 6. - pp. 624-632.
- Wagner E. Das tuberkelahnliche Lymphadenom (Der cytogene oder reticulirte Tuberkel) [Journal]. - Leipzig : Arch Heilk, 1870. - Vol. 11. - p. 497.
- Klemperer P, Rabin CB. Primary neoplasm of the pleura: a report of five cases [Journal] // Arch Pathol - 1931. - Vol. 11. - pp. 385-412.
- Khater N., Khauli R., Shahait M. et al. Solitary fibrous tumors of the kidneys: presentation, evaluation, and treatment. [Journal] // Urol Int. - 2013. - Vol. 91. - pp. 373-83.
- Hasegawa T., Matsuno Y., Shimoda T. et al. Extrathoracic solitary fibrous tumors: their histological variability and potentially aggressive behavior [Journal] // Hum Pathol. - 1999. - Vol. 30. - pp. 1464-1473.
- Gelb A.B., Simmons M.L., Weidner N. Solitary fibrous tumor involving the renal capsule [Journal] // Am J Surg Pathol. - 1996. - Vol. 20. - pp. 1288-1295.
- Fukunaga M., Nikaido T. Solitary fibrous tumour of the renal peripelvis [Journal] // Histopathology. - 1997. - Vol. 30. - pp. 451-456.
- Leroy X., Copin M.C., Coindre J.M. et al. Solitary fibrous tumour of the kidney [Journal] // Urol Int. - 2000. - Vol. 65. - pp. 49-51.
- Cortes-Gutierrez E., Arista-Nasr J., Mondragon M. et al. Solitary fibrous tumor of the kidney [Journal] // J Urol. - 2001. - Vol. 166. - p. 602.
- Wang J., Arber D.A., Frankel K., Weiss L.M. Large solitary fibrous tumor of the kidney: Report of two cases and review of the literature [Journal] // Am J Surg Pathol. - 2001. - Vol. 25. - pp. 1194-1199.
- Magro G., Cavallaro V., Torrisi A. et al. Intrarenal solitary fibrous tumor of the kidney. Report of a case with emphasis on the differential diagnosis in the wide spectrum of monomorphous spindle cell tumors of the kidney [Journal]. // Pathol Res Pract. - 2000. - Vol. 198. - pp. 37-43.
- Kunieda K., Tanaka Y., Nagao N. et al. Large solitary fibrous tumor of the retroperitoneum: report of a case. [Journal] // Surg Today. - 2004. - Vol. 34. - pp. 90-93.
- Kohl S., Mathews K., Baker J. Renal hilar mass in an 85-year-old woman [Journal] // Arch Pathol Lab Med. - 2006. - Vol. 130. - pp. 117-119.
- Bozkurt S.U., Ahiskali R., Kaya H. et al. Solitary fibrous tumor of the kidney [Journal] // APMIS. - 2007. - Vol. 115. - pp. 259-262.
- Znati K., Chbani L., Fatemi H.E. et al. Solitary fibrous tumor of the kidney: A case report and review of the literature [Journal] // Rev Urol. - 2007. - Vol. 9. - pp. 36-40.
- Hsieh T.Y., ChangChien Y.C., Chen W.H. et al. De novo malignant solitary fibrous tumor of the kidney [Journal] // Digan Pathol. - 2011. - Vol. 6. - p. 96.
- Marzi M., Piras P., D'Alpaos M. et al. The solitary fibrous malignant tumour of the kidney: clinical and pathological considerations on a case revisiting the literature [Journal] // Minerva Urol Nefrol. - 2011. - Vol. 63. - pp. 109-113.
- Naveen H.N., Nelivigi G., Venkatesh G.K., Suriraju V. A case of solitary fibrous tumor of the kidney [Journal] // Urol Ann. - 2011. - Vol. 13. - pp. 158-160.
- Sfoungaristos S., Papatheodorou M., Kavouras A., Perimenis P. Solitary fibrous tumor of the kidney with massive retroperitoneal recurrence: A case presentation [Journal] // Prague Med Rep. - 2012. - Vol. 113. - pp. 246-250.
- Demirtas A., Sabur V., Akgun H. et al. Solitary fibrous tumor of the kidney: A case report [Journal] // Case Rep Urol. - 2013. - Vol. 2013. - pp. 1-4.
- Park S.B., Park Y.S., Kim J.K. et al. Solitary fibrous tumor of the genitourinary tract [Journal] // AJR. - 2011. - Vol. 196. - pp. W132-W137.
- Katabathina V.S., Vikram R., Nagar A.M. et al. Mesenchymal neoplasms of the kidney in adults: Imaging spectrum with radiologic-pathologic correlation [Journal] // Radiographics. - 2010. - Vol. 30. - pp. 1525-1540.
- Johnson T.R., Pedrosa I., Goldsmith J. et al. Magnetic resonance imaging findings in solitary fibrous tumor of the kidney [Journal] // J Comput Assist Tomogr. - 2005. - Vol. 29. - pp. 481-483.
- Zhao G., Li G., Han R. Two malignant solitary fibrous tumors in one kidney: Case report and review of the literature [Journal] // Oncol Lett. - 2012. - Vol. 4. - pp. 993-995.
- Petrella F., Monfardini L., Musi G. Synchronous pleuro-renal solitary fibrous tumors: a new clinical-pathological findings [Journal] // Minerva Chir. - 2009. - Vol. 64. - pp. 669-671.
- Opuholi pochki. Morfologicheskaja diagnostika i genetika: Rukovodstvo [Kniga]. / pod red. Andreevoj Ju.Ju. Franka G.A., Andreeva Ju.Ju. i dr. - M : RMAPO, 2011. - p. 66.
- Cuello J., Bruges R. Malignant solitary fibrous tumor of the kidney: report of the first case managed with interferon [Journal] // Case Rep Oncol Med. - 2013. - Vol. 2013. - pp. 1-6.
- Guo G., Zhang X., Zhou Z.H. Clinical characteristics of malignant solitary fibrous tumors of the kidney with thoracic vertebral metastasis [Journal] // Int J Urol. - 2012. - Vol. 19. - pp. 177-178.
- Rusakov I.G., Alekseev B.Ja., Kalpinskij A.S. Limfadenjektomija u bol'nyh rakom pochki [Zhurnal] // Onkourologija. - 2006 g. - T. 3. - str. 19-24.
- Alekseev B.Ja., Kalpinskij A.S., Poljakov V.A., Andrianov A.N. Laparoskopicheskaja rezekcija pochki s primeneniem radiochastotnoj termoablacii [Zhurnal] // Onkourologija. - 2012 g. - T. 2. - str. 21-28.
- Alekseev B.Ja., Frank T.A., Andreeva Ju.Ju., Kalpinskij A.S. Prognosticheskie faktory u bol'nyh pochechno-kletochnym rakom i rol' onkofaga v uluchshenii vyzhivaemosti posle hirurgicheskogo lechenija [Zhurnal] // Onkourologija. - 2009 g. - T. 2. - str. 7-14.
- Alekseev B.Ja., Kalpinskij A.S. Primenenie targetnyh preparatov v lechenii metastaticheskogo raka pochki: posledovatel'noe naznachenie ili kombinacija [Zhurnal] // Onkourologija. - 2010 g. - T. 4. - str. 16-22.
- Alekseev B.Ja., Kalpinskij A.S., Njushko K.M. Opreделение faktorov prognoza jeffektivnosti terapii bevacizumabom u bol'nyh metastaticheskim pochechno-kletochnym rakom [Zhurnal] // Onkourologija. - 2013 g. - T. 3. - str. 17-23.

## Information about co-authors:

- Kaprin Andrei Dmitrievich, RAS Corr. Mem., MD, Prof.; Corresponding Member of the Russian Academy of Education; Honored Physician of the Russian Federation; General Director Hertsen Federal Medical Research Centr of the Ministry of Health of the Russian Federation; Director Moscow Oncology Institute of the Hertsen FMRC MH RF, Head, Department of Urology with Course of Urological Oncology, Faculty for Postgraduate Training, Peoples' Friendship University of Russia; Principal Urologist, Academy of Sciences of the Russian Federation ORCID 0000-0001-8784-8415
- Kostin Andrei Aleksandrovich, MD., Prof., First Deputy General Director Hertsen Federal Medical Research Centr of the Ministry of Health of the Russian Federation ORCID 0000-0002-0792-6012
- Vorobiev Nikolay Vladimirovich, MD, chef of oncurology unit of the Moscow Research Institute of Oncology Hertsen of the Hertsen Federal Medical Research Centre of the Ministry of Health of the Russian Federation
- Nyushko Kirill Mikhailovich, MD, leading research associate of oncurology unit of the Moscow Oncology Institute of the Hertsen FMRC MH RF
- Tolkachev Aleksander Olegovich, junior research associate of oncurology unit of the Moscow Oncology Institute of the Hertsen FMRC MH RF