

# СЛУЧАЙ ЦЕРЕБРОКАРДИАЛЬНОГО СИНДРОМА

УДК 616.831–005.4  
Поступила 14.01.2014 г.



**А.В. Клеменов**, д.м.н., консультант

Городская клиническая больница № 30, г. Нижний Новгород, 603157, ул. Березовская, 85а

Описан случай цереброкардиального синдрома, когда инфарктоподобные изменения ЭКГ возникли у больной с субарахноидальным кровоизлиянием в зоне основной артерии головного мозга с развитием отека мозгового вещества и послужили причиной гипердиагностики острой коронарной патологии.

**Ключевые слова:** цереброкардиальный синдром; инфарктоподобные ЭКГ-изменения.

## English

## A Case of Cerebrocardiac Syndrome

**A.V. Klemenov**, D.Med.Sc., Medical Adviser

City Clinical Hospital No.30, Beryozovskaya St., 85a, Nizhny Novgorod, Russian Federation, 603157

There has been described a case of cerebrocardiac syndrome. Infarction-like ECG changes were found in a patient with subarachnoid hemorrhage in cerebral basilar artery zone with brain edema development that resulted in hyperdiagnosis of acute coronary pathology.

**Key words:** cerebrocardiac syndrome; infarction-like ECG-changes.

Термин «цереброкардиальный синдром» был предложен в середине 50-х гг. прошлого века для обозначения изменений ЭКГ, сопутствующих поражению головного мозга. В более широком смысле цереброкардиальный синдром — это наличие у больных с острыми мозговыми катастрофами совокупности кардиальных нарушений, включающих различные клинко-инструментальные изменения (желудочковые аритмии, кардиалгии, цереброгенный отек легких, ЭКГ-изменения вплоть до инфарктоподобных). Принципиально то, что эти изменения часто являются не признаками самостоятельного поражения сердца, а отражением патологии головного мозга.

Цереброкардиальный синдром может возникать при остром нарушении мозгового кровообращения, черепно-мозговой травме, субарахноидальном и внутримозговом кровоизлияниях, опухолях головного мозга, энцефалитах, нейроинфекции, комах различного генеза. Указанные состояния нередко сопровождаются поражением стволовых вегетативных центров и рас-

стройствами сердечно-сосудистой автономной регуляции с гиперсимпатикотонией. Чрезмерное токсическое воздействие катехоламинов, в свою очередь, может приводить к метаболическому повреждению миокарда с разнообразными клиническими и инструментальными проявлениями.

Клиническое значение цереброкардиального синдрома заключается в том, что он может выступать причиной диагностических ошибок и гипердиагностики кардиальной патологии в ситуациях, когда ее реально нет, и, соответственно, приводить к неправильному лечению.

*Больная Б., 56 лет, была доставлена машиной скорой медицинской помощи в приемное отделение терапевтического стационара с диагнозом «острая сердечно-сосудистая недостаточность». Женщина находилась в сопоре, контакту была недоступна. Из анамнеза установлено, что она потеряла сознание в городском автобусе. Впоследствии у родственников удалось выяснить, что женщина длительное время страдала гипертонической болезнью.*

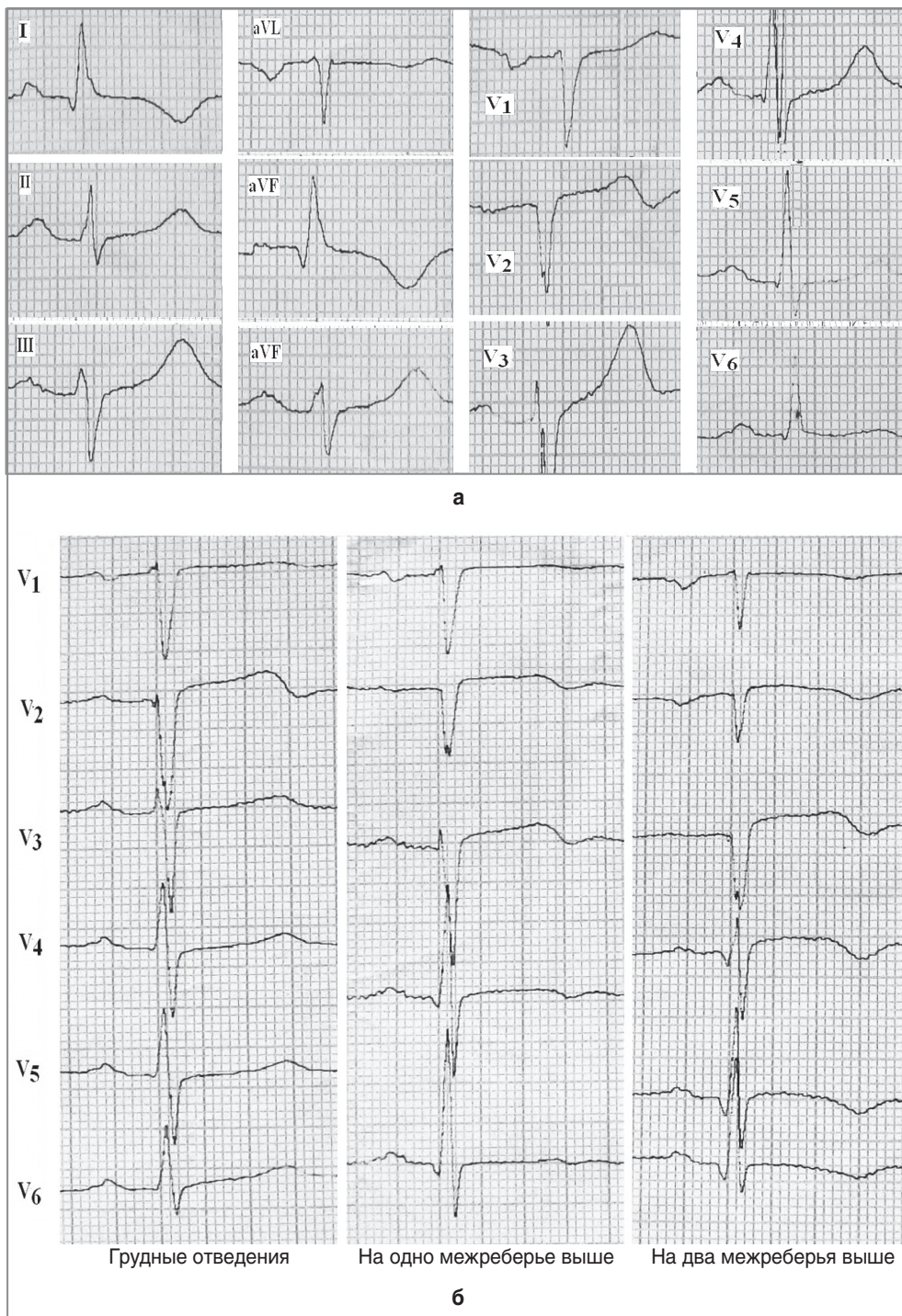
**Для контактов:** Клеменов Алексей Викторович, тел. моб. +7 910-389-96-11; e-mail: klemenov\_av@list.ru

При поступлении состояние оценивалось как тяжелое. Сознание отсутствовало. АД — 160/120 мм рт. ст., частота сердечных сокращений — 100 в минуту. Дыхание — шумное, с частотой 22 в минуту, над всеми легочными полями выслушивались влажные хрипы, изо рта выделялась розовая пена.

ЭКГ: синусовый ритм, в отведениях I и aVL регистрируются отрицательные зубцы T, в отведениях V<sub>1</sub>–V<sub>2</sub> — па-

тологический зубец Q и подъем сегмента ST (рис. 1, а). Патологический зубец Q регистрируется и в грудных отведениях, находящихся на одно и два межреберья выше (рис. 1, б).

Учитывая клиническую картину (отек легкого, артериальная гипертензия) и изменения ЭКГ, дежурный врач установил диагноз «ИБС: высокий переднебоковой Q-инфаркт миокарда» и госпитализировал больную в отделе-



**Рис. 1.** ЭКГ больной с цереброкардиальным синдромом: а — в двенадцати общепринятых отведениях; б — в грудных отведениях на одно и два межреберья выше

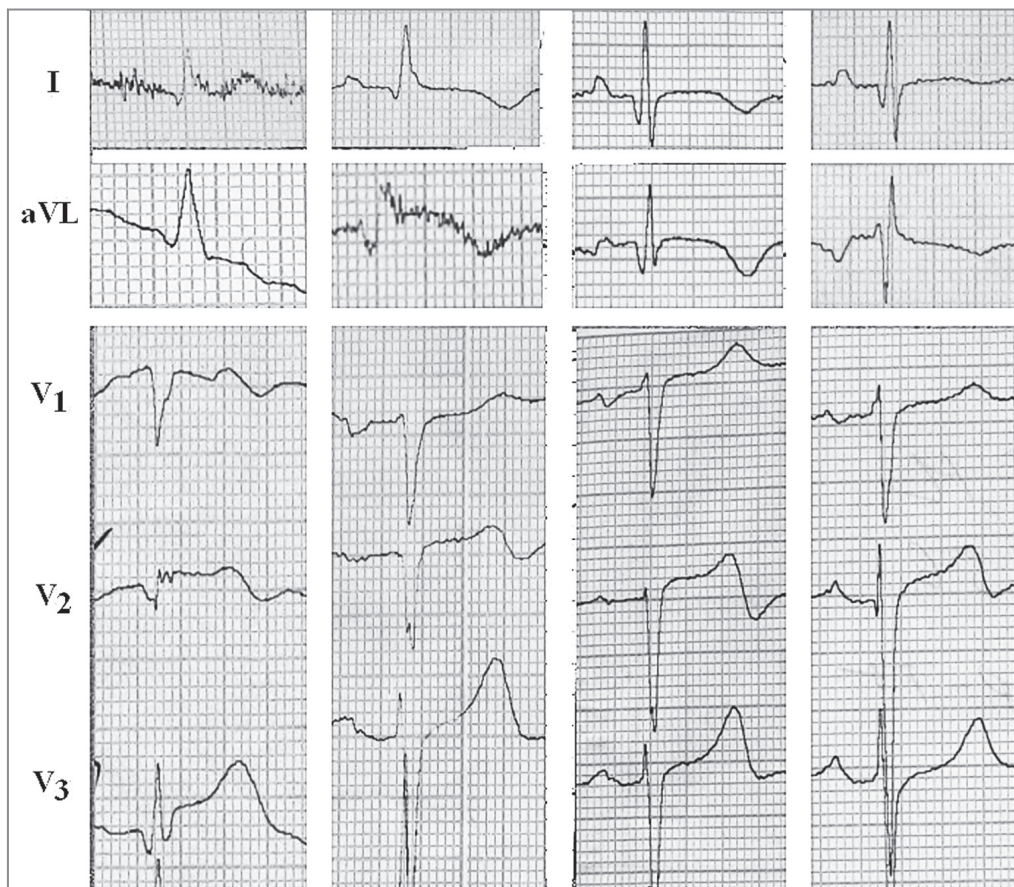


Рис. 2. Динамика ЭКГ больной с цереброкардиальным синдромом

ние реанимации. Дальнейшее динамическое наблюдение продемонстрировало определенную вариабельность ЭКГ (рис. 2), что формально свидетельствовало об изменениях, протекающих в миокарде. В анализах отмечалось повышение МВ-фракции креатинкиназы (34–34–24,4 ЕД/л при норме до 25 ЕД/л), АСТ (54–139–190,6 ЕД/л при норме до 40 ЕД/л), ЛДГ (662–966 ЕД/л при норме 207–414 ЕД/л), лейкоцитоз — до  $18 \cdot 10^9/\text{л}$ . Больная находилась в отделении 6 сут, за которые так и не пришла в сознание. Из состояния отека легких она была выведена при поступлении, но в дальнейшем наблюдались явления сосудистой недостаточности и требовалась инотропная поддержка миокарда. У лечащих врачей возникали предположения о возможности мозгового инсульта, однако отсутствие очаговой неврологической симптоматики не позволило подтвердить эти предположения.

Через 6 сут при явлениях прогрессирующей сердечно-сосудистой недостаточности наступила смерть. Как показали результаты вскрытия, причиной смерти явилось субарахноидальное распространенное кровоизлияние в зоне основной артерии головного мозга с развитием отека

мозгового вещества. Признаков поражения миокарда на аутопсии не установлено. Коронарные артерии оказались свободно проходимыми, их стенки были тонкими, эластичными, с гладкой интимой. При микроскопическом исследовании очагов микронекроза миокарда также не выявлено.

Описанный случай демонстрирует типичные проявления цереброкардиального синдрома, когда инфарктоподобные изменения ЭКГ явились не проявлением поражения сердца (которое по данным аутопсии оказалось интактным), а отражением вовлечения стволовых отделов мозга при субарахноидальном кровоизлиянии.

При этом следует помнить, что отек легких, который имел место у больной в дебюте заболевания, может быть не только кардиогенного, но и центрального генеза вследствие поражения дыхательного центра.

**Финансирование исследования и конфликт интересов.** Исследование не финансировалось какими-либо источниками, и конфликты интересов, связанные с данным исследованием, отсутствуют.