

Селективная проксимальная ваготомия методом химической денервации в лечении больных с перфоративными пилородуоденальными язвами

Краснов О.А., Греков Д.Н., Подолужный В.И., Ооржак О.В., Павленко В.В.

The selective proximal vagotomy by the method of chemical denervation in the treatment of patients with perforating pyloroduodenal ulcers

Krasnov O.A., Grekov D.N., Podoluzhnyi V.I., Oorzhak O.V., Pavlenko V.V.

Кемеровская государственная медицинская академия, г. Кемерово
Городская клиническая больница № 3 им. М.А. Подгорбунского, г. Кемерово

© Краснов О.А., Греков Д.Н., Подолужный В.И. и др.

Целью исследования явилась оптимизация технических условий выполнения селективной проксимальной ваготомии у больных с перфоративными пилородуоденальными язвами путем применения метода химической денервации.

В качестве метода исследования применялся диффузионный способ, сопряженный с исследованием протеолиза верхних отделов пищеварительного тракта по методу В.А. Горшкова (1988).

Представлены результаты лечения 88 (контрольная группа) и 82 (основная группа) больных с перфоративными пилородуоденальными язвами за период 1990–2002 гг., которым в сочетании с ушиванием перфоративного отверстия выполнялась селективная проксимальная ваготомия методом скелетирования малой кривизны желудка и методом химической денервации. Проанализированы результаты лечения в ближайшем послеоперационном периоде и в отдаленные сроки до пяти лет.

Установлено стойкое снижение кислотно-протеолитической активности (протеолиз – $(419,0 \pm 23,2) \text{ г/м}^2 \cdot 24^{-1}$, концентрация соляной кислоты – $(18,4 \pm 2,14) \text{ ммоль/л}$) тела желудка в обеих группах больных, выявлен низкий процент рецидива язвенной болезни двенадцатиперстной кишки, который недостоверно выше в основной группе (4,3 и 7,3% соответственно).

Простота и доступность метода химической денервации и его эффективность позволяют рекомендовать его для широкого применения.

Ключевые слова: дуоденальная язва, селективная проксимальная ваготомия, химическая денервация.

The aim of the study was to optimize the technical conditions of the selective proximal vagotomy in patients with perforating pyloroduodenal ulcers by the chemical denervation method.

The diffusion method was applied, which includes the study of the proteolysis of the top parts of a digestive tract by the Gorshkovs' method (Gorshkov V.A., 1988).

The results of treatment of 88 (the control group) and 82 (the basic group) patients with perforating pyloroduodenal ulcers (PPDU) for the period 1990–2002 are presented. The patients were subjected to the combination of suture plication and selective proximal vagotomy (SPV) by the method of skeleting of small curvature of stomach and the method of the chemical denervation. The results of treatment in the nearest postoperative period and in the long terms up to five years are analyzed.

The stable decrease of the acidic and proteolytical activity (APA) (proteolysis $(419,0 \pm 23,2) \text{ g/m}^2 \cdot 24^{-1}$, concentration of the hydrochloric acid $(18,4 \pm 2,4) \text{ mmol/l}$) of the stomach body in the both groups of patients was established, accompanied by the low percentage of relapse of a duodenal ulcer, which was uncertainly higher in the basic group (4,3 and 7,3% respectively).

Simplicity and availability of the chemical denervation method and its efficiency allow it to be recommended for the wide application.

Key words: duodenal ulcer, selective proximal vagotomy, chemical denervation.

УДК 616-002.45-089

Введение

Последнее десятилетие характеризуется статистически достоверным повышением заболеваемости язвенной болезнью (ЯБ) желудка и двенадцатиперстной кишки (ДПК) [6, 9, 15, 16]. Несмотря на проводимую современную консервативную терапию, значительно снижающую кислотопродуцирующую функцию желудка, количество осложнений язвенной болезни остается на достаточно высоком уровне. По данным В.Д. Федорова, представленным в докладе главного хирурга России на Всероссийской конференции хирургов (Саратов, 2003), количество операций в нашей стране по поводу перфоративной язвы ДПК за последние годы увеличилось в 1,5–2 раза.

Ушивание перфоративной язвы при сравнительно низкой летальности и технической простоте без последующей консервативной терапии сопровождается рецидивами ЯБ в 50–60% случаев, из числа которых в 25–30% требуются повторные операции [3]. Такие высокие цифры рецидива заболевания доказывают, что изолированное ушивание никак не влияет на механизмы язвообразования и после этой операции требуется антисекреторная и дорогостоящая эрадикационная терапия, но даже после применения современной консервативной терапии у 20–30-летних пациентов в 21–27% наблюдается рецидив заболевания в течение первых 3 лет [17, 18].

В настоящее время целесообразность ваготомии в лечении язвенной болезни ДПК ни у кого не вызывает сомнений, так как операция напрямую влияет на механизмы язвообразования, о чем свидетельствуют отдаленные результаты – снижение рецидива заболевания до 1,2–11,5% без эрадикационной терапии [14]. Ваготомия уменьшает среднесуточные показатели кислотности в различных отделах желудка минимум на 40–60% [7]. В ургентной хирургии наиболее часто применяется стволовая ваготомия с пилоропла-

стикой, которая является технически простой и радикальной операцией, сопровождается низкой летальностью – 0,5–1% [6, 12]. Однако стволовая ваготомия имеет существенные недостатки в виде денервации органов брюшной полости, следствием чего является развитие гастростаза в послеоперационном периоде, появление постваготомических синдромов в отдаленные сроки, что наблюдается у 4,8–26,8% больных, и требует разрушения привратника. Указанные недостатки во многом присущи и селективной ваготомии [12, 20].

Считается, что из применяемых в настоящее время методов оперативного лечения язвенной болезни ДПК перечисленных недостатков лишена селективная проксимальная ваготомия (СПВ) [7, 11, 14, 19]. Непосредственные и отдаленные результаты СПВ были настолько хороши, что обеспечили быстрое ее распространение как при плановых, так и при экстренных операциях и сделали методом выбора в лечении язвенной болезни ДПК и ее осложнений. Но СПВ методом скелетирования продолжительна по времени исполнения, приводит к нарушению кровоснабжения и деформации малой кривизны желудка, нарушению связочного аппарата и изменения угла Гиса, требует высокой квалификации хирурга [14, 15].

В последнее десятилетие в связи с развитием эндоскопической видеотехники появилась возможность выполнения данных операций лапароскопическим методом (СПВ с применением аппарата «Endo JA 30», СПВ методом криодеструкции и разрушения нервных волокон с использованием электромагнитного поля), но при их видимом преимуществе они не везде применимы, так как требуют наличия дорогостоящей аппаратуры и высококвалифицированной хирургической бригады [2].

Заслуживают внимания сообщения о возможности химической денервации кислотопродуцирующей зоны желудка (КПЗЖ), которая позволяет

упростить методику СПВ и сократить время оперативного вмешательства, что в условиях экстренной хирургии играет немаловажную роль [1, 2, 8, 10].

Анализ данных литературы подтверждает снижение кислотопродукции при химической денервации КПЗЖ в лечении ЯБ ДПК, поэтому имеется целесообразность использования технологии химической денервации при лечении перфоративных пилородуоденальных язв (ППДЯ). Совокупность приведенных обстоятельств определила цель и задачи настоящего исследования.

Цель исследования – оптимизировать технические условия выполнения селективной проксимальной ваготомии у больных с перфоративными пилородуоденальными язвами путем применения метода химической денервации.

Материал и методы

В основу работы положены результаты хирургического лечения 170 больных обоего пола с перфоративными пилородуоденальными язвами в возрасте от 15 до 68 лет за период с 1990 по 2002 гг. Все больные оперированы в хирургическом отделении № 1 МУЗ «Городская клиническая больница № 3 им. М.А. Подгорбунского» (г. Кемерово) и ретроспективно были разделены на две группы.

Больным контрольной группы (КГ, $n = 88$; 51,8%), оперированным в период 1990–1995 гг., выполнялась СПВ методом скелетирования после ушивания ППДЯ. Больным основной группы (ОГ, $n = 82$; 48,2%), оперированным в период с 1997 по 2002 гг., выполнялась СПВ методом химической денервации после ушивания ППДЯ.

Критерии включения: размеры перфорации не более 1,0 см; отсутствие признаков сужения выхода из желудка или малая вероятность его развития вследствие ушивания и рубцевания язвы; наличие клинико-anamnestических симптомов язвенной болезни или интраоперационных признаков хронической язвы; отсутствие тяжелой соматической патологии, токсической или терминальной стадии перитонита; информированное согласие больного на проведение ваготомии.

Критерии исключения: размеры перфорации более 1,0 см; наличие признаков сужения выхода

из желудка или высокая вероятность его развития вследствие ушивания и рубцевания язвы; отсутствие клинико-anamnestических симптомов язвенной болезни и интраоперационных признаков симптоматической язвы; наличие тяжелой соматической патологии, токсической или терминальной стадии перитонита; информированное несогласие больного на проведение ваготомии.

Селективная проксимальная ваготомия методом химической денервации состоит в следующем.

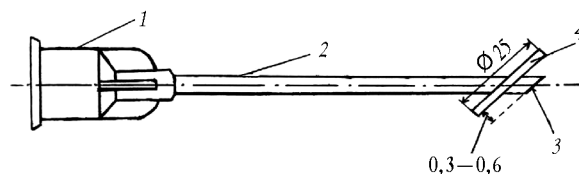

1. В бессосудистом месте рассекается желудочно-ободочная связка на протяжении 5–7 см. Пересекаются связки и рыхлые сращения между задней стенкой желудка и поджелудочной железой вплоть до пищевода, что облегчает проведение дальнейших манипуляций.

2. В одноразовый шприц набирается 30%-й раствор этилового спирта аптечного приготовления с добавлением 0,2 мл метиленовой сини.

3. С использованием разработанного устройства (рис. 1), начиная от угла желудка, выше ножки Летарже, по передней стенке, отступя латеральнее на 2,5 см от малой кривизны, несколькими вколами вводится раствор по 5–7 мл субсерозно вдоль и параллельно кривизне до пищевода, захватывая дно желудка. При этом создается субсерозный инфильтрат шириной 2–2,5 см и высотой 0,3–0,5 см.

4. Аналогичным образом проводится химическая денервация по задней стенке желудка. Общий объем введенного раствора составляет 100–120 мл (рис. 2).

Больные сравниваемых групп были сопоставимы по полу, возрасту, клинической картине заболевания, стадии перитонита.



Краснов О.А., Греков Д.Н., Подолужный В.И. и др. Селективная проксимальная ваготомия методом химической денервации...

Рис. 1. Устройство для субсерозного введения раствора в стенку желудка: 1 – канюля; 2 – игла; 3 – срез иглы; 4 – ограничитель

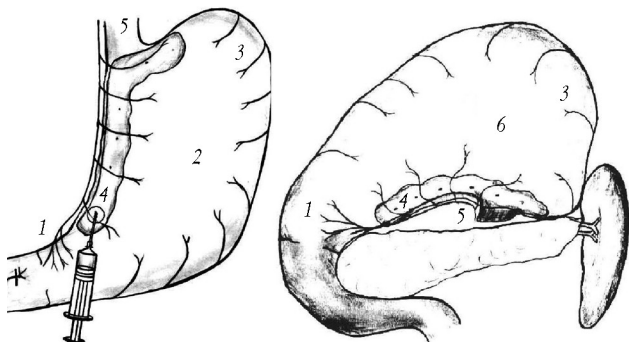


Рис. 2. Схема химической денервации кислотопродуцирующей зоны желудка: 1 – ветвь Летарже; 2 – передняя стенка желудка; 3 – дно желудка, 4 – субсерозный инфильтрат; 5 – пищевод; 6 – задняя стенка желудка

Средний возраст пациентов в КГ и ОГ составил $(40,7 \pm 1,4)$ и $(41,2 \pm 2,1)$ года соответственно.

Для оценки ближайших и отдаленных результатов оперативного лечения у больных с ППДЯ выполняли эндоскопическое и рентгенологическое исследование желудка и ДПК, определение среднесуточной КПА тела желудка по методу В.А. Горшкова с соавт. [4, 5]. Обследование больных проводили на 10–14-е сут, через 6 и 9 мес, 1,5 и 2,5 года, 3,5 и 4,5 года после операции.

Для сравнительного анализа дополнительно была изучена КПА тела желудка у 47 здоровых пациентов, не имеющих клинико-anamnestических проявлений патологии желудка и ДПК, у 61 больного ЯБ ДПК в период обострения заболевания и у 15 пациентов после операции изолированного ушивания ППДЯ без применения ваготомии.

Результаты и обсуждение

У больных КГ время, потраченное на операцию, составило $(98,8 \pm 3,9)$ мин, непосредственно на ваготомию – $(49,0 \pm 3,1)$ мин. У больных ОГ длительность операции – $(41,9 \pm 2,5)$ мин, ваготомии – $(9,0 \pm 1,5)$ мин. Полученные данные наглядно показывают, что на выполнение операции СПВ методом химической денервации приходится потра-

тить времени в 2 раза меньше, что в условиях экстренной хирургии играет немаловажную роль и свидетельствует о простоте метода.

Летальных исходов в обеих группах не зафиксировано. Интраоперационных осложнений у больных ОГ не было, напротив, в КГ отмечено 1 осложнение (1,1%, $n = 88$), заключающееся в повреждении стенки желудка при выполнении скелетизации малой кривизны.

Количество ранних послеоперационных осложнений в обеих группах было незначительно: в КГ – 4 случая (4,5%), в ОГ – 3 (3,6%). Заслуживает внимания одно осложнение у двух больных ОГ. У них были диагностированы острые эрозии слизистой малой кривизны желудка после нарушения техники выполнения химической денервации. Это осложнение вызвано более глубоким введением раствора этилового спирта в стенку желудка и возникло до использования устройства для субсерозного введения раствора в стенку органа.

В ближайшем послеоперационном периоде изучалась моторно-эвакуаторная функция желудка. При этом установлено, что химическая денервация КПЗЖ не вызывает моторно-эвакуаторных нарушений, а при использовании метода скелетирования нарушение эвакуации I степени было у 10,2%, а II и III степени – у 5,7% обследованных.

В отдаленные сроки у больных ОГ установлено отсутствие моторно-эвакуаторных нарушений. У больных КГ процент нарушений эвакуации снизился с 15,9 до 4,3%. Данный факт свидетельствует о том, что СПВ методом химической денервации является малотравматичным оперативным вмешательством.

В таблице представлены результаты изучения КПА тела желудка в ближайшем и отдаленном послеоперационных периодах в сравнении с неоперированными больными ЯБ и группой здоровых людей. Химическая денервация в отличие от скелетирования КПЗЖ как в ближайшем, так и отдаленном периоде в меньшей степени угнетает КПА тела желудка, но различия статистически не достоверны. В течение пяти лет показатели КПА тела желудка в обеих группах достоверно не изменяются, оставаясь на физиологическом

уровне, не превышая показателей здоровых людей.

При проведении фиброгастродуоденоскопии в отдаленные периоды рецидив заболевания при ушивании ППДЯ в сочетании с СПВ методом скелетирования наблюдался в 4,3%, а в сочетании с СПВ методом химической денервации – в 7,3% случаев, что статистически достоверно не различалось.

Заключение

На основании анализа ближайших и отдаленных результатов СПВ методом химической де-

нервации у больных с ППДЯ можно заключить, что данная операция является технически несложной, кратковременной и малотравматичной, для ее выполнения не требуется специального дорогостоящего оборудования, что делает возможным проведение этой операции в широкой сети хирургических стационаров, осуществляющих дежурства по экстренной помощи.

Ближайший послеоперационный период характеризуется адекватным и достоверным снижением КПА тела желудка без моторно-эвакуаторных нарушений, минимальным числом послеоперационных осложнений и отсутствием летальности.

Кислотно-протеолитическая активность тела желудка

Объект исследования	Протеолиз, г/м ² · 24 ⁻¹		Концентрация соляной кислоты, ммоль/л	
	Контрольная группа	Основная группа	Контрольная группа	Основная группа
Оперированные:				
ближайший послеоперационный период	377,3 ± 27,43* (n = 17)**	428,4 ± 24,22* (n = 43)	18,7 ± 3,38* (n = 17)	22,1 ± 2,24* (n = 43)
через 0,5–1,5 года	381,2 ± 15,46* (n = 15)**	402,8 ± 20,21* (n = 24)**	15,3 ± 2,24* (n = 15)	17,1 ± 2,08* (n = 24)
через 2,5–4,5 года	406,6 ± 22,31* (n = 19)**	419,0 ± 23,27* (n = 17)	17,0 ± 2,16* (n = 19)	18,4 ± 2,14* (n = 17)
Неоперированные (n = 61)	530,3 ± 11,12**		33,7 ± 1,66**	
Группа здоровых (n = 47)	476,4 ± 17,80		18,5 ± 1,06	

* p < 0,05 по отношению к группе неоперированных.

** p < 0,05 по отношению к группе здоровых.

В отдаленные сроки КПА тела желудка достоверно не изменяется и остается в пределах физиологической нормы.

Применение химической денервации КПЗЖ у больных с ППДЯ не вызывает развития синдрома желудочной и кишечной диспепсии и снижения качества жизни оперированных больных.

Выводы

1. Метод химической денервации кислотопродуцирующей зоны желудка у больных с перфоративными пилорoduodenальными язвами является технически несложным, кратковременным ((9,0 ± 1,5) мин) и малотравматичным оперативным вмешательством по сравнению с методом скелетирования.

2. Селективная проксимальная ваготомия методом химической денервации 30%-м раствором этилового спирта у больных с перфоративными пилорoduodenальными язвами обеспечивает до-

стоверное снижение кислотно-протеолитической активности тела желудка, которая сохраняется на физиологическом уровне в течение пяти лет после операции и не сопровождается моторно-эвакуаторными нарушениями.

3. Селективная проксимальная ваготомия методом химической денервации не уступает методу скелетирования по степени снижения кислотно-протеолитической активности тела желудка, характеризуется минимальным числом послеоперационных осложнений, отсутствием постваготомических расстройств и летальности у оперированных больных.

Литература

1. Анищенко В.В., Поздняков А.В. Метод «химической» комбинированной ваготомии в лечении язвенной болезни пилорoduodenальной локализации // Эндоскоп. хирургия. 1999. № 2. С. 5.
2. Гигатадзе Г.Ш. Медикаментозно-термическая селективная проксимальная ваготомия в лечении язвенной болезни двенадцатиперстной кишки, ослож-

Краснов О.А., Греков Д.Н., Подолужный В.И. и др. Селективная проксимальная ваготомия методом химической денервации...

ненной кровотоком: Дис. ... канд. мед. наук. М., 1999.

3. Глизбург М.Л. Секреция желудочного сока и свободной соляной кислоты в отдаленные сроки у оперированных больных по поводу перфоративных язв желудка и двенадцатиперстной кишки: Автореф. дис. ... канд. мед. наук. М., 1976.
4. Горшков В.А., Колесова Е.Б., Насонова Н.В. Диффузионный способ определения кислотности, сопряженный с исследованием протеолиза в верхних отделах пищеварительного тракта // Лаб. дело. 1988. № 9. С. 35–40.
- 5.
6. Горшков В.А. Мнимые и действительные преимущества рН-метрии желудка // Клинич. медицина. 1988. № 7. С. 135–139.
7. Гринберг А.А., Затевахин И.И., Щеголев А.А. Хирургическая тактика при язвенных гастродуоденальных кровотечениях. М., 1996.
8. Иванов С.В., Подолужный В.И. Отдаленные результаты применения ваготомии при перфоративной пилородуоденальной язве // Тез. докл. VIII Всерос. съезда хирургов. Краснодар, 1995. С. 101–102.
9. Лобанов Н.Н. Экспериментальное обоснование химической денервации кислотопродуцирующей зоны желудка // Современные проблемы гастроэнтерологии: Материалы конф. Курган, 1994. С. 39–40.
10. Луцевич Э.В., Праздников Э.Н. Клинические особенности язвенной болезни двенадцатиперстной кишки у мужчин и женщин // Актуальные проблемы хирургии: Сб. науч. тр. МГМСУ. М., 1998. С. 33–42.
11. Митрофанов М.А. Видеолапароскопическая медикаментозно-термическая селективная проксимальная ваготомия в лечении язвенной болезни двенадцатиперстной кишки: Автореф. дис. ... канд. мед. наук. М., 2002.
12. Панцырев Ю.М., Сидоренко Б.И., Чернякевич С.А. и др. Наш опыт хирургического лечения дуоденальных язв // Всерос. съезд хирургов: Сб. тез. докл. Краснодар, 1995. С. 210–213.
13. Панцырев Ю.М., Гринберг А.А. Ваготомия при осложненных дуоденальных язвах. М., 1979.
14. Панцырев Ю.М., Сидоренко Б.И., Михалев А.И. Селективная проксимальная ваготомия с ушиванием перфоративного отверстия в хирургии прободных дуоденальных язв // Избран. вопр. неотлож. хирургии органов пищеварения. Харьков, 1991. С. 12–14.
15. Постолов П.М., Полянцев А.А., Писарев В.Б. Целесообразна ли селективная проксимальная ваготомия в лечении кровоточащей язвы двенадцатиперстной кишки? // Хирургия. 1991. № 3. С. 19–23.
16. Праздников Э.Н. Оптимизация комплексного лечения язвенной болезни двенадцатиперстной кишки в хирургической клинике: Автореф. дис. ... канд. мед. наук. М., 1995.
17. Станулис А.И., Юргелис А.В., Кузеев Р.Е. и др. Органосохраняющие и функциональносхраняющие операции в ургентной хирургии осложненной язвенной болезни // Актуальные вопросы практической медицины. М., 1997. С. 249–252.
18. Королев М.П., Федотов Л.Е., Павлова Е.А. и др. Язвенная болезнь двенадцатиперстной кишки: возрастная эволюция и прогноз // Тез. докл. 8-го Всерос. съезда хирургов. Краснодар, 1995. С. 131–132.
19. Coghlan J.G. Campylobacter pylori and recurrence of duodenal ulcer. A 12 months follow-up study // Lancet. 1987. V. 11. P. 1109–1111.
20. Holle G.E. Long-term effect of peptic ulcer surgery Holle // Research and Clinical Forums. 1990. V. 12. № 1. P. 121–128.

От науки к практике

21. *Hom S., Sarr M., Kelly K.A. et al.* Postoperative Gastric Atony After Vagotomy for Obstructing Peptic Ulcer

// *Amm. J. Surg.* 1997. V. 157. P. 282–286.

Поступила в редакцию 20.01.2006 г.