

Сальважная робот-ассистированная радикальная простатэктомия после брахитерапии: наш опыт

А.В. Говоров, А.О. Васильев, Е.А. Прилепская, К.Б. Колонтарев, Д.Ю. Пушкарь

Кафедра урологии МГМСУ им. А.И. Евдокимова

Контакты: Александр Олегович Васильев alexvasilyev@me.com

В случае рецидива рака предстательной железы (РПЖ) после лучевой терапии (ЛТ) пациенту может быть предложена сальважная радикальная простатэктомия (РПЭ) (открытая и лапароскопическая/роботическая), гормональная терапия, а также ряд альтернативных методик, таких как сальважная криоабляция, HIFU-терапия и брахитерапия. Результаты наблюдения за больными в течение 10 лет после сальважного лечения РПЖ известны только после сальважной простатэктомии. Технически проведение РПЭ после ЛТ сопряжено с большим числом осложнений, чем после первичной РПЭ. К наиболее частым осложнениям после сальважной простатэктомии относят недержание мочи, формирование стриктуры уретровезикального анастомоза, повреждение прямой кишки, острую задержку мочеиспускания и инфекционные осложнения.

Ключевые слова: рак предстательной железы, рецидив, сальважные методы лечения, сальважная радикальная простатэктомия

Salvage robot-assisted radical prostatectomy after brachytherapy: Our experience

A.V. Govorov, A.O. Vasilyev, E.A. Prilepskaya, K.B. Kolontaryov, D.Yu. Pushkar

Department of Urology of Moscow State University of Medicine and Dentistry named after A.I. Evdokimov

In case of recurrence of prostate cancer after radiation therapy patient may be offered salvage radical prostatectomy (both open and laparoscopic/robotic), hormone therapy, and a number of alternative techniques such as salvage cryoablation, HIFU-therapy and brachytherapy. Results of monitoring of patients for 10 years after salvage treatment of prostate cancer are known only after salvage prostatectomy. Technically radical prostatectomy after radiation therapy is associated with a large number of complications if compared with primary radical prostatectomy. The most frequent complications after salvage prostatectomy include incontinence, stricture formation of urethrovesical anastomosis, rectal injury, acute urinary retention and infectious complications.

Key words: prostate cancer, recurrence, salvage therapies, salvage radical prostatectomy

Введение

Согласно рекомендациям Европейской ассоциации урологов 2014 г. [1] радикальными методами лечения локализованного рака предстательной железы (РПЖ) являются радикальная простатэктомия (РПЭ) и лучевая терапия (ЛТ). Прогрессивное развитие медицинских технологий позволило улучшить эффективность хирургического и лучевого лечения, снизить процент смертности и побочные эффекты. Тем не менее риск местного рецидива или генерализации процесса по-прежнему остается высоким, на протяжении 10 лет после проведенного лечения он определяется у 27–53 % больных, перенесших ЛТ или РПЭ [2].

Точные критерии биохимического рецидива (БХР) после РПЭ и ЛТ остаются предметом дискуссии. Однако, по мнению J. W. Moui, повышение уровня простатспецифического антигена (ПСА) > 0,2 нг / мл после РПЭ, подтвержденное 2 последовательными измерениями, и повышение уровня ПСА на 2 нг / мл относительно надира после ЛТ указывают на рецидив РПЖ [3].

Оптимальным кандидатом для проведения сальважной РПЭ является пациент без тяжелых сопутст-

вующих заболеваний, с ожидаемой продолжительностью жизни не менее 10 лет, локализованным РПЖ с клинической стадией $\leq T2$, суммой баллов по шкале Глисона (индекс Глисона) ≤ 7 и дооперационным уровнем ПСА ≤ 10 нг / мл.

У пациентов, имеющих противопоказания к проведению сальважной РПЭ, могут быть применены альтернативные методы сальважного лечения – криоабляция и брахитерапия. Сальважная HIFU-терапия может быть рекомендована как альтернативный метод лечения, однако ввиду короткого периода наблюдения данный метод лечения остается экспериментальным

Клинический случай. В клинике урологии МГМСУ впервые проведена робот-ассистированная радикальная простатэктомия (РАРП) пациенту Л., 58 лет, с клинической стадией РПЖ pT2cN0M0, перенесшему ранее брахитерапию. Из анамнеза известно, что в связи с повышением уровня ПСА крови до 3,5 нг / мл в августе 2009 г. выполнена трансректальная биопсия предстательной железы (ПЖ): диагностирован РПЖ, индекс Глисона 6 (3 + 3). В ноябре 2009 г. в другом ЛПУ г. Москвы перенес брахитерапию (на время проведения брахитерапии паци-

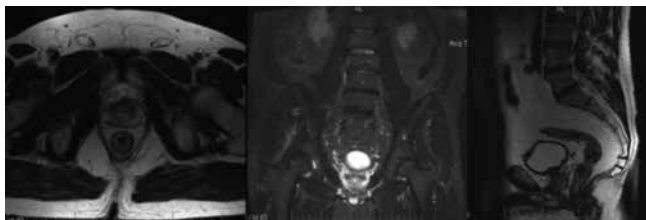


Рис. 1. МРТ малого таза с контрастированием

енту было 53 года). В последующем отмечен постепенный рост уровня ПСА (максимально до 5,7 нг/мл). В октябре 2013 г. пациент обратился в клинику урологии МГМСУ; выполнена трансректальная биопсия ПЖ, по результатам которой в 6 из 12 фрагментов (из правой доли) определялся рост ацинарной аденокарциномы ПЖ без признаков лечебного патоморфоза, индекс Глисона 7 (3 + 4), опухоль занимала 30 % ткани биоптатов; в левой доле выявлена доброкачественная гиперплазия ПЖ (ДГПЖ). При остеосцинтиграфии патологического накопления радиофармпрепарата не определялось, при МРТ малого таза данных, подтверждающих экстракапсулярную инвазию опухоли и лимфаденопатию, не получено (рис. 1).

По данным ультразвукового исследования (УЗИ) органов мочевыделительной системы объем ПЖ составил 19 см³, максимальная скорость мочеиспускания при урофлоуметрии – 29 мл/с при выделенном объеме 380 мл, остаточной мочи нет. Сумма баллов по шкале IPSS – 1, ПЕФ – 16. После проведенной с пациентом беседы относительно имеющегося заболевания, степени его тяжести, существующих методов лечения данного заболевания и возможных осложнений принято совместное решение выполнить РАРП.

В ходе операции отмечено, что значительное число зерен расположено вне ПЖ. На 2-м этапе операции пациенту выполнена расширенная тазовая лимфаденэкто-

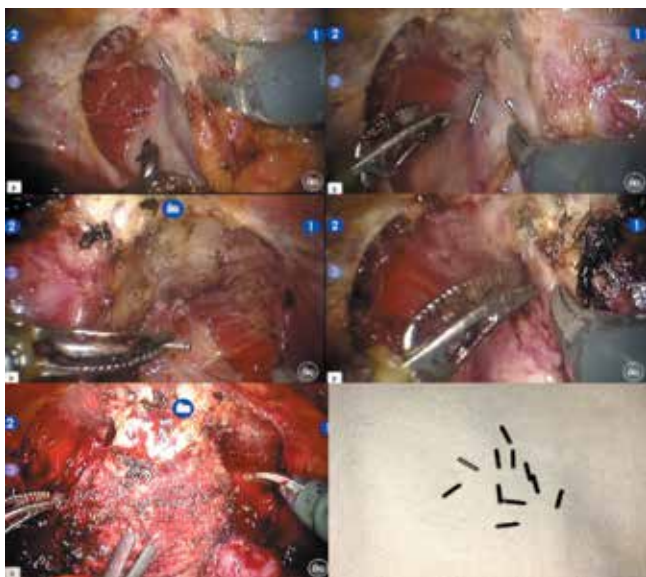


Рис. 2. Парапростатическое расположение зерен

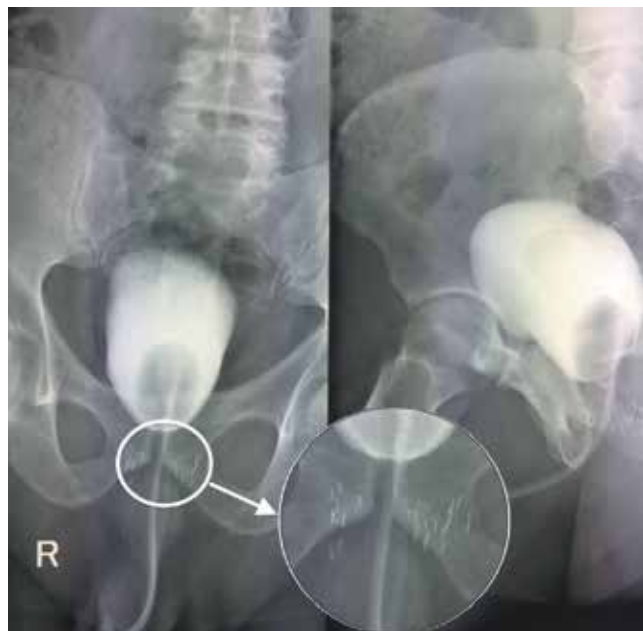

Рис. 3. Цистография. Распространение контрастного вещества за пределы уретрошеечного анастомоза не определяется, визуализируются зерна, расположенные в парапростатической ткани

мия. Время операции составило 125 мин. Интраоперационных осложнений не отмечено (рис. 2).

Течение послеоперационного периода – благоприятное. Страховая дренажная трубка удалена на 7-е сутки. Уретральный катетер удален на 7-е сутки после контрольной цистографии (рис. 3). Восстановлено самостоятельное мочеиспускание; пациент использовал 2–3 прокладки в день. При контрольном УЗИ остаточной мочи нет. За время наблюдения проведен курс инфузионной, антибактериальной, противовоспалительной и инфузионной терапии с положительным эффектом. Спустя 2 мес после операции пациент продолжал использовать 1–2 прокладки в день. Уровень ПСА спустя 3 мес после операции – 0,004 нг/мл.

При патогистологическом исследовании (рис. 4) в области нижней и средней части ПЖ справа, верхней части ПЖ с обеих сторон определялся рост ацинарной аденокарциномы ПЖ с сохраненной морфологической структурой, индексом Глисона 7 (4 + 3). В области нижней части ПЖ слева определялся фокус аденокарциномы с картиной лучевого патоморфоза. Диаметр опухоли, располагающейся в области нижней части ПЖ справа, составил 0,5 см, средней части ПЖ справа – 1,2 × 0,7 см,



Рис. 4. Макропрепарат удаленной ПЖ

в области верхней части ПЖ — 1,7 × 0,9 см. Экстрапростатическая инвазия и инвазия в семенные пузырьки не выявлена. Края резекции без признаков опухолевого роста. Определялась перинеуральная инвазия. В исследованных лимфатических узлах данных, подтверждающих рост опухоли, не получено.

Результаты и обсуждение

В 2002 г. G.D. Grossfeld и соавт. в обзоре Cancer of the Prostate Strategic Urologic Research Endeavor (CaPSURE) представили результаты лечения 2336 пациентов с РПЖ [4]. Авторами было показано, что при отсутствии сальважного лечения среднее время от БХР до развития клинического прогрессирования у таких пациентов составляет примерно 3 года. Возможными вариантами лечения у этих больных являются гормональная терапия или спасительная РПЭ, криотерапия и брахитерапия [5, 6]. Сальважная РПЭ характеризуется большим количеством осложнений, таких как недержание мочи, местный рецидив и повреждение прямой кишки. Однако именно сальважная РПЭ позволяет значительно увеличить безрецидивную выживаемость [7].

В исследование, проведенное S. A. Stropе и соавт., были включены 6 пациентов, перенесших сальважную РАРП по поводу рецидива РПЖ после ЛТ [8]. У 2 (25 %) из 6 пациентов отмечен рецидив заболевания; у всех пациентов отмечалось недержание мочи и нарушение эректильной функции. Авторами был сделан вывод об эффективности сальважной РАРП у пациентов с локализованным РПЖ.

S. Chauhan и соавт. представили данные ретроспективного анализа лечения 15 пациентов с рецидивом РПЖ, перенесших РАРП после ЛТ [9]. Наadir ПСА составил 0,2 нг / мл, среднее время операции — 140,5 (97,5–157) мин, объем кровопотери — 75 (50–100) мл, длительность пребывания в стационаре составила 1 (1–2) день. При патогистологическом исследовании у 2 (13,3 %) пациентов обнаружен положительный хирургический край. Течение послеоперационного периода осложнилось развитием тромбоза глубоких вен ($n = 1$, Clavien grade II) и раневой инфекцией ($n = 1$, Clavien grade II). У 1 пациента по данным контрольной цистографии отмечена экстравазация контрастного вещества; в последующем у этого пациента была отмечена стриктура зоны уретрошеечного анастомоза (Clavien grade IIIa), потребовавшая проведения эндоскопической коррекции. Из общего числа пациентов 71,4 % полностью удерживали мочу. Медиана наблюдения составила 4,6 (3–9,75) мес. У 4 (28,6 %) пациентов выявлен БХР.

J. H. Kaouk и соавт. сообщили о результатах сальважной РАРП у четырех пациентов, перенесших ранее брахитерапию [10]. Средняя продолжительность операции составила 125 мин, объем кровопотери — 117

(50–250) мл, а средняя продолжительность госпитализации — 2,7 дня. При патогистологическом исследовании экстракапсулярная инвазия отмечена у 3 пациентов, положительный хирургический край — у 2. Трое пациентов полностью удерживали мочу, 1 пациент продолжал использовать 2–3 прокладки в день в течение 3 мес наблюдения.

Результаты сальважной РАРП с тазовой лимфодиссекцией представили R. S. Boris и соавт. [11]. В исследование были включены 11 пациентов, 6 из которых перенесли брахитерапию. Медиана наблюдения составила 20,5 мес. Средний срок от ЛТ до РАРП в среднем составил 53,2 мес. Предоперационный уровень ПСА — 5,2 нг / мл. Время операции — 183 мин, средний объем кровопотери — 113 мл. Продолжительность катетеризации мочевого пузыря составила 10,4 дня, период госпитализации — 1,4 дня. У всех пациентов имела место стриктура анастомоза, что потребовало проведения внутренней уретротомии спустя 3 мес после операции. У 3 пациентов на 1, 2 и 43-м месяце соответственно был отмечен БХР. Восемь из 10 пациентов удерживали мочу, используя не более 1 прокладки в день. Восстановление эректильной функции при применении ингибиторов фосфодиэстеразы-5 отмечено у 2 пациентов.

J. A. Eandi и соавт. сообщили о результатах сальважного лечения 18 пациентов, перенесших ранее брахитерапию ($n = 8$), ДЛТ ($n = 8$) и протонную ЛТ ($n = 2$) [12]. Средний период наблюдения составил 18 (4,5–40) мес, средний возраст пациентов — 67 (53–76) лет, уровень ПСА до операции — 6,8 (1–28,9) нг / мл, время, прошедшее после ЛТ, — 79 (7–146) мес. Кровопотеря во время операции в среднем составила 150 мл, длительность операции — 2,6 ч, период пребывания пациентов в стационаре — 2 дня. Ни в одном случае не было конверсии операции и повреждения прямой кишки. В послеоперационном периоде у 7 (39 %) пациентов при контрольной цистографии была выявлена экстравазация контрастного вещества, что потребовало длительной катетеризации мочевого пузыря. У 5 (28 %) пациентов по данным патогистологического заключения определялся положительный хирургический край. При ограниченном периоде наблюдения 6 (33 %) пациентов полностью удерживали мочу, у 67 % пациентов БХР не подтвердился.

Y. Ahallal и соавт. представили данные ретроспективного исследования 15 пациентов, перенесших сальважную РПЭ после брахитерапии ($n = 8$), дистанционной ЛТ ($n = 8$) и криотерапии ($n = 1$) [13]. Лапароскопическая РПЭ выполнена 11 пациентам, 4 пациентам — РАРП. Во всех случаях выполнялась двусторонняя тазовая лимфодиссекция. Средняя продолжительность операции составила 235 мин. Интраоперационная травма прямой кишки была у 1 пациента; при контрольной цистографии экстравазация

Результаты и частота осложнений сальважной РПЭ [25]

Автор, год	Число пациентов, n	МН, мес	ББРВ, %	РСВ, %	ПХК, %	Поражение ЛУ, %	ППК, %	СЗУША, %	НМ, %
T.E. Ahlering, 1992	11	53,5	71	71	н/д	н/д	0	0	64
J.E. Pontes, 1993	35	12–120	28	79	70	12	9	11	46
S.E. Lerner, 1995	79	50	53	72	н/д	н/д	6	12	39
M. Garzotto, 1998	29	5,1	69	н/д	31	н/д	6,9	22	67
A.J. Stephenson, 2004	100	58	66	н/д	10	7	1	30	32
F.J. Bianco, 2005	100	60	55	73	21	9	н/д	н/д	н/д
J.F. Ward, 2005	138	84	н/д	77	н/д	н/д	10	22	44
J. Darras, 2006	11	83	55	91	0	0	н/д	н/д	н/д
K.M. Sanderson, 2006	51	86,4	47	н/д	36	28	н/д	н/д	30
P. Paparel, 2009	146	45,6	54	н/д	16	13	н/д	н/д	н/д
D.C. Chade, 2011	404	55	37	83	25	16	н/д	н/д	н/д

Примечание. МН – медиана наблюдения, ББРВ – биохимическая безрецидивная выживаемость, РСВ – раковоспецифическая выживаемость, ПХК – положительный хирургический край, ЛУ – лимфатический узел, ППК – повреждение прямой кишки, СЗУША – стриктура зоны уретрошеечного анастомоза, НМ – недержание мочи, н/д – нет данных.

контрастного вещества выявлена у 1 пациента. При патогистологическом заключении клиническая стадия pT2a выявлена у 3 больных, pT2b – у 3, pT3a – у 4, pT3b – у 3 и pT4 – у 2 пациентов; у 2 пациентов выявлены метастазы в лимфатические узлы. В течение 8-месячного периода наблюдения у 11 пациентов отсутствовали признаки прогрессирования заболевания. Через 21 мес у 7 пациентов выявлен БХР. При медиане наблюдения 8,4 мес 7 пациентов полностью удерживали мочу, 7 пациентов использовали 1–2 прокладки в день (при медиане наблюдения 12,6 мес). У 14 пациентов после операции отмечена эректильная дисфункция.

По данным разных авторов, раковоспецифическая выживаемость после перенесенной сальважной простатэктомии составляет от 71 до 91 % [14–24]. Результаты наиболее крупных исследований представлены в таблице.

Выводы

В настоящее время в клинике урологии МГМСУ им. А.И. Евдокимова имеется наибольший опыт выполнения РАРП. Имея большой опыт проведения открытой РПЭ в течение длительного периода времени, мы выполняли больным позадилодную РПЭ при рецидиве РПЖ после дистанционной ЛТ. Появление роботической техники позволило активно предлагать данный метод лечения больным с рецидивом РПЖ как после брахитерапии, так и после HIFU-терапии. Преимущества роботической техники позволяют чаще рекомендовать сальважную РПЭ данным пациентам, поскольку при сохранении всей радикальности лечения наблюдается меньшее количество осложнений. Проведение подобного вида операций рекомендуется во многих крупных центрах, где за счет большого количества операций результаты становятся лучше, а осложнений – меньше. Этот факт подтверждается данными литературы.

ЛИТЕРАТУРА

1. EAU Guidelines on prostate cancer 2014. P. 137–147.
2. Bott S.R.J. Management of recurrent disease after radical prostatectomy. Prostate Cancer Prostatic Dis 2004;7(3):211–6.
3. Moul J.W. Prostate specific antigen only progression of prostate cancer. J Urol 2000;163(6):1632–42.
4. Grossfeld G.D., Li Y.P., Lubeck D.P. et al. Predictors of secondary cancer treatment in patients receiving local therapy for prostate cancer: data from cancer of the prostate strategic urologic research endeavor. J Urol 2002;168(2): 530–5.

5. Heidenreich A., Semrau R., Thüer D. et al. Radical salvage prostatectomy: Treatment of local recurrence of prostate cancer after radiotherapy. *Urologe A* 2008;47(11):1441–6.
6. Heidenreich A., Richter S., Thüer D. et al. Prognostic parameters, complications, and oncologic and functional outcome of salvage radical prostatectomy for locally recurrent prostate cancer after 21st century radiotherapy. *Eur Urol* 2010;57(3):437–43.
7. Heidenreich A., Ohlmann C., Özgür E. et al. Functional and oncological outcome of salvage prostatectomy of locally recurrent prostate cancer following radiation therapy. *Urologe* 2006;45(4):474–81.
8. Stroppe S.A., Coelho M., Wood D.P. et al. Robot-assisted salvage prostatectomy: evaluation of initial patient-reported outcomes. *J Endourol* 2010;24(3):425–7.
9. Chauhan S., Patel M.B., Coelho R. et al. Preliminary analysis of the feasibility and safety of salvage robot-assisted radical prostatectomy after radiation failure: multi-institutional perioperative and short-term functional outcomes. *J Endourol* 2011;25(6):1013–9.
10. Kaouk J.H., Hafron J., Goel R. et al. Robotic salvage retropubic prostatectomy after radiation/brachytherapy: initial results. *BJU Int* 2008;102(1):93–6.
11. Boris R.S., Bhandari A., Krane L.S. Salvage robotic-assisted radical prostatectomy: initial results and early report of outcomes. *BJU Int* 2009;103(7):952–6.
12. Eandi J.A., Link B.A., Nelson R.A. et al. Robotic assisted laparoscopic salvage prostatectomy for radiation resistant prostate cancer. *J Urol* 2010;183(1):133–7.
13. Ahallal Y., Shariat S.F., Chade D.C. Pilot study of salvage laparoscopic prostatectomy for the treatment of recurrent prostate cancer. *BJU Int* 2011;108(5):724–8.
14. Ahlering T.E., Lieskovsky G., Skinner D.G. Salvage surgery plus androgen deprivation for radioresistant prostatic adenocarcinoma. *J Urol* 1992;147:900–2.
15. Pontes J.E., Montie J., Klein E. et al. Salvage surgery for radiation failure in prostate cancer. *Cancer* 1993;71:976–80.
16. Lerner S.E., Blute M.L., Zincke H. Critical evaluation of salvage surgery for radio-recurrent/resistant prostate cancer. *J Urol* 1995;154:1103–9.
17. Garzotto M., Wajzman Z. Androgen deprivation with salvage surgery for radio-recurrent prostate cancer: results at 5-year followup. *J Urol* 1998;159:950–4.
18. Stephenson A.J., Scardino P.T., Bianco F.J. et al. Morbidity and functional outcomes of salvage radical prostatectomy for locally recurrent prostate cancer after radiation therapy. *J Urol* 2004;172(1):2239–43.
19. Bianco F.J., Scardino P.T., Stephenson A.J. et al. Long-term oncologic results of salvage radical prostatectomy for locally recurrent prostate cancer after radiotherapy. *Int J Radiat Oncol Biol Phys* 2005;62:448–53.
20. Ward J.F., Sebo T.J., Blute M.L. et al. Salvage surgery for radio-recurrent prostate cancer: contemporary outcomes. *J Urol* 2005;173:1156–60.
21. Darras J., Joniau S., Van Poppel H. Salvage radical prostatectomy for radio-recurrent prostate cancer: indications and results. *Eur J Surg Oncol* 2006;32:964–9.
22. Sanderson K.M., Penson D.F., Cai J. et al. Salvage radical prostatectomy: quality of life outcomes and long-term oncological control of radio-recurrent prostate cancer. *J Urol* 2006;176:2025–31.
23. Paparel P., Cronin A.M., Savage C. et al. Oncologic outcome and patterns of recurrence after salvage radical prostatectomy. *Eur Urol* 2009;55(2):404–11.
24. Chade D.C., Shariat S.F., Cronin A.M. et al. Salvage radical prostatectomy for radiation-recurrent prostate cancer: a multi-institutional collaboration. *Eur Urol* 2011;60:205–10.
25. Alongi F., Bari B.D., Camprostrini F. et al. Salvage therapy of intraprostatic failure after radical external-beam radiotherapy for prostate cancer: A review. *Crit Rev Oncol Hematol* 2013;88(3):550–63.

Статья публикуется при поддержке Российского фонда фундаментальных исследований.