

УДК 616-089.816

РОЛЬ ВАКУУМ-ТЕРАПИИ В КОМПЛЕКСНОМ ЛЕЧЕНИИ ОСЛОЖНЕННЫХ ФОРМ ДИАБЕТИЧЕСКОЙ СТОПЫ

© 2014 Е.П. Кривошеков¹, Е.Б. Ельшин²

¹ Самарский государственный медицинский университет

² Самарская городская клиническая больница №8

Поступила в редакцию 04.12.2014

Применение отрицательного давления в лечении ран является новой современной методикой, которая позволяет эффективно удалять раневое отделяемое вместе с бактериями и токсинами, улучшать локальное кровообращение, активизировать факторы роста, уменьшать размеры и глубину раневого дефекта и улучшать клинический исход заболевания. Показано использование вакуум-терапии в комплексе лечения гнойно-некротических осложнений диабетической стопы.

Ключевые слова: *диабетическая стопа, гнойно-некротический процесс, вакуум-терапия*

Гнойная хирургическая инфекция до настоящего времени нередко является для специалистов серьезным вызовом, особенно когда речь идет о гнойно-некротических процессах на фоне сахарного диабета [1]. Основой хирургического лечения синдрома диабетической стопы, осложненного гнойно-некротическим воспалением, является адекватное хирургическое вмешательство с иссечением, удалением некротических масс, поддерживающих течение гнойно-воспалительного процесса [2], а также предупреждение его дальнейшего распространения, адекватное дренирование. Нарушение функции микроциркуляторного русла, нейропатия, остеоартропатия, гиперкоагуляция с множественными микротромбозами, нарушение клеточной реакции в ране, торможение элиминации возбудителей и регенерации тканей приводят к продолжению и распространению гнойно-некротических процессов на стопе [3]. Для успешного лечения данной патологии наряду с коррекцией основных патогенетических механизмов необходима быстрая очистка раны от бактериального загрязнения с созданием в ране стопы оптимальных условий для стимуляции регенераторных процессов.

Методика исследования. В исследование включено 68 пациентов, которым была проведена ампутация на уровне стопы по поводу гнойно-некротических поражений на фоне сахарного диабета 2 типа. Возраст больных в среднем составил 60,2 года. Женщин было большинство – 63 (92,6%). Длительность заболевания сахарным диабетом в среднем 9,2 года.

Кривошеков Евгений Петрович, доктор медицинских наук, профессор кафедры хирургии Института последипломного образования. E-mail: walk-er02@mail.ru.

Ельшин Евгений Борисович, заведующий приемным отделением стационара. E-mail: ebels@mail.ru.

Пациенты разделены на две аналогичные группы. В группе сравнения (30 человек) больные после выполнения ампутации на стопе получали базисную терапию, которая включала: инсулинотерапию, антибиотики [4], трентал, гипербарическую оксигенацию и ежедневные перевязки с растворами антисептиков или с водорастворимыми мазями [5]. В основной группе (n=38) помимо ампутации на стопе и базисной терапии проводили комплексное лечение в два этапа, каждый по 7 дней. На первом этапе рану стопы лечили методом вакуум-терапии в сочетании с внутривенным введением урокиназы, сулодексида и приемом венотоника. Для адекватного дренирования раны вакуум-терапию [6, 7] проводили с помощью аппарата Suprasorb CNP P1 – на постоянном отрицательном давлении 80 мм.рт.ст. Урокиназу вводили ежедневно внутривенно капельно по 500000 МЕ на 100 мл. физ. раствора, курсом 7 инфузий. Сулодексид назначали по 600 ЛЕ на 100 мл. физ. раствора внутривенно капельно, курсом 7 инфузий. Венотоник Антистакс назначали по 2 капсулы утром за 30 минут до еды. На втором этапе меняли вакуум-аспирацию с колебаниями отрицательного давления от 20 до 80 мм.рт.ст. с периодом 30 минут. Сулодексид назначали по 1 капсуле (250 ЛЕ) 2 раза в сутки. И продолжали назначение венотоника Антистакс по 2 капсулы утром за 30 минут до еды.

Для сравнения результатов лечения проводили цитологическое исследование раны на 1, 7 и 14 сутки после резекции стопы. Также оценивались субъективные симптомы у пациентов, количество и характер раневого отделяемого, состояние раны, кровоточивость во время смены вакуумной повязки, наличие отека и вторичных некрозов, необходимость повторных некрэктоми

и высоких ампутаций, проводился анализ некоторых показателей коагулограммы для оценки безопасности проводимого лечения

Результаты и их анализ. На первые сутки в обеих группах пациентов отмечено преобладание воспалительного (42%) и воспалительно-дегенеративного типа (58%) цитограмм раны стопы. На 7 день после операции в группе сравнения воспалительно-дегенеративный тип цитограммы уменьшился лишь на $12,8 \pm 1,8\%$, а в основной группе снизился на $29,8 \pm 1,4\%$. При этом у 8 пациентов основной группы (21%) уже зафиксирован регенераторный тип цитограмм.

На 14 сутки в группе сравнения также было отмечено преобладание воспалительного (51%) и воспалительно-дегенеративного типа (28%) цитограмм, регенераторный тип проявился только у 6 больных (20%). При этом в основной группе – значительное снижение воспалительного (13,1%) и воспалительно-дегенеративного типа (8%) цитограмм, а регенеративный тип был отмечен у 30 пациентов (78,9%).

У всех пациентов группы сравнения на 7 сутки сохранялись боль, чувство тяжести в ногах, отек на стопе, и продолжались до 12-18 суток. В основной группе у 31 больных (81,6%) на 7 сутки лечения боль в стопе и чувство тяжести полностью исчезли, значительно уменьшился отек. У остальных 7 человек данные симптомы купировались на 10-11 сутки.

Характер экссудата из раны стопы в группе сравнения был серозно-геморрагический с переходом в серозный. В основной группе в течение 2 суток был геморрагический, но позволил продолжить лечение, а в дальнейшем также сменился на серозный. Переход раневого процесса во вторую фазу был отмечен в группе сравнения в среднем на 20 сутки, а в основной группе пациентов – на 11 ± 2 сутки. Количество необходимых повторных некрэктомий в группе сравнения составило в среднем 3,8. Одной пациентке пришлось выполнить ампутацию на уровне верхней трети голени [8], а у пациентов основной группы повторных некрэктомий и «высоких» ампутаций не было.

В группе сравнения отмечался следующий уровень системы гемостаза: АЧТВ – $33,8 \pm 5$ сек, протромбиновый индекс (ПТИ) – $92 \pm 0,8\%$, фибриноген – $7,8 \pm 0,5$ г\л, и на 7 сутки лечения изменения незначительные: АЧТВ – 38,2 сек, протромбиновый индекс (ПТИ) – 88%, фибриноген – 5,2 г\л. В основной группе отмечено нарастание уровня АЧТВ до $50,8 \pm 2$ сек., снижение фибриногена до $2,2 \pm 0,2$ г\л. ПТИ снизился незначительно с 92% до $88 \pm 0,5\%$. В основной группе кровотечений из раны стопы и других осложнений не было. Снятие аппарата Suprasorb CNP P1

раньше срока ни в одном случае не понадобилось.

Клинический случай.

Больная Ч. 56 лет, с диагнозом сахарный диабет 2 типа поступила с жалобами на выраженные боли в стопе, отек, гиперемию, наличие некроза 1 пальца правой стопы. В день поступления выполнена ампутация 1 пальца стопы с резекцией головки плюсневой кости. Далее проводилась базисная терапия – анальгетики, цефтриаксон с метронидазолом, перевязки с водорастворимыми антисептиками, получала терапию по программе лечения пациента с осложненными формами диабетической стопы. На 3 и 5 сутки дважды проводилась повторная некрэктомия. На 7 сутки – боли и отек, выраженная гиперемия сохраняются, обильное раневое отделяемое. Преобладает воспалительно-некротический процесс. Регенерации нет (рис. 1).

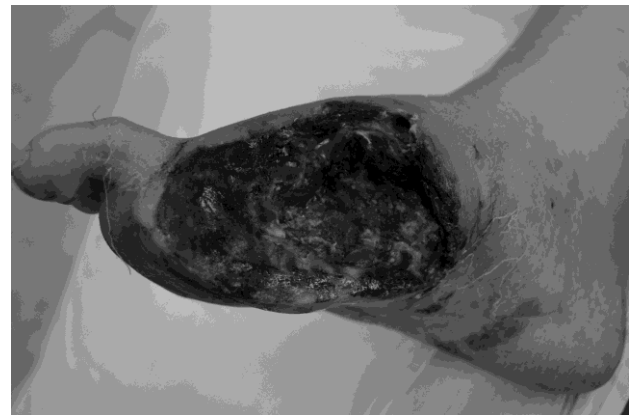


Рис. 1. Вид раны на 7 сутки до вакуум-терапии

Решено поменять методику лечения. Добавили по указанной схеме курс урокиназы, сулодексид и Антистакса, в комплексе с вакуум-терапией раны с помощью аппарата Suprasorb CNP P1 после дополнительной тщательной некрэктомии. В результате проведенного лечения болевой синдром полностью купировался на 8 сутки, значительно снизилось чувство тяжести в ногах, исчез отек. Воспалительный и воспалительно-дегенеративный тип цитограммы уменьшились на 7 сутки. Стойкий переход раневого процесса во вторую фазу отмечен на 7 сутки от начала вакуум-терапии. На 14 сутки от начала комплексного лечения был отмечен регенераторный тип цитограммы (рис. 2).

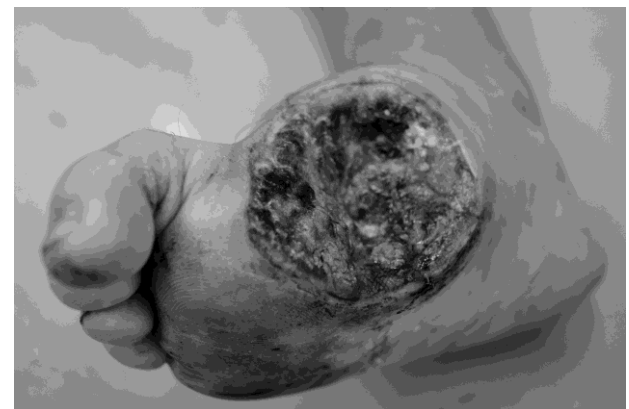


Рис. 2. Вид раны на 14 сутки

Дополнительных некрэктомий не было. На фоне лечения: АЧТВ – 50,8 сек., ПТИ – 86% , фибриноген – 2,4 г/л. Кровотечения из раны не было. Высокой ампутации не потребовалось. Пациентка выписана на 21 сутки в удовлетворительном состоянии на амбулаторное лечение (рис. 3).

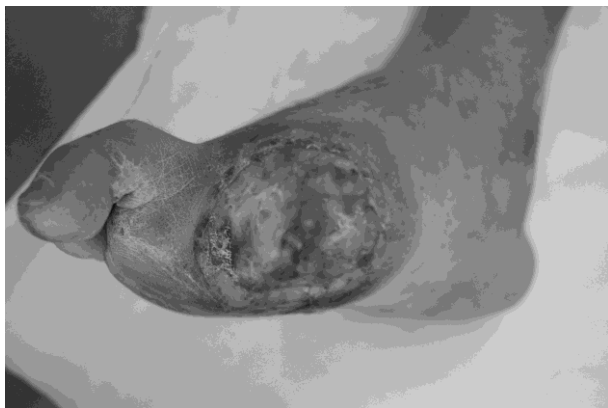


Рис. 3. Вид раны на 21 сутки

Выводы: применение вакуум-терапии в комплексном лечении гнойно-некротических процессов диабетической стопы приводит к уменьшению длительности раневого процесса в 1,5-2 раза. Расширяется возможность применения органосохраняющих методов хирургического лечения. Снижается риск прогрессирования гнойно-некротического процесса и его осложнений. Снижается необходимость в этапных оперативных вмешательствах в 3-4 раза. Снижается необходимость выполнения высоких ампутаций. Данный метод может быть с успехом рекомендован, как компонент общей программы при ведении данной категории больных с синдромом диабетической стопы.

СПИСОК ЛИТЕРАТУРЫ:

1. *Удовиченко, О.В.* Диабетическая стопа. Руководство для врачей / *О.В. Удовиченко, Н.М. Грекова.* – М.: Практическая медицина. 2010. С. 9-10.
2. *Кривошеков, Е.П.* Диагностика и лечение больных и синдромом диабетической стопы / *Е.П. Кривошеков, А.А. Боклин, В.Е. Романов.* – Самара, 2010. С. 22-29.
3. *Корейба, К.А.* Сорбенты «Асептисорб» в лечении больных синдромом диабетической стопы / *К.А. Корейба, М.А. Усманов, А.Р. Минабутдинов* // Практическая медицина. Хирургия. 2014. №5 (81). С. 136-142.
4. *Доброквашин, С.В.* Гнойно-некротические поражения мягких тканей при диабетической ангиопатии нижних конечностей / *С.В. Доброквашин, А.Г. Измайлов, Д.Е. Волков* и др. // Актуальные вопросы диагностики, лечения и профилактики синдрома диабетической стопы. Мат-лы 6 Всеросс. научно-практ. конф. – Казань, 2014. С. 114-115.
5. *Буцаев, А.В.* Опыт лечения инфекционных осложнений синдрома диабетической стопы. Рана и раневая инфекция / *А.В. Буцаев, С.А. Романов, А.М. Беркисян* // Мат-лы конф. – Казань, 2013. С. 25-27.
6. *Bergan, J.* Venous ulcers / *J. Bergan, C. Shortell* // Elsevier Academic Press publications. 2007. Section 2, charter 9. P. 105-112.
7. *Кожевников, В.Б.* Оценка функциональных изменений в ране при воздействии вакуум-терапии / *В.Б. Кожевников, А.Б. Сингаевский, К.А. Ральченко* // Теоретические и практические аспекты лечения ран различной этиологии. 5 Ежегодная межрегион. научно-практ. конф. – Екатеринбург-СПб, 2014. С. 31-32.
8. *Ефимов, Е.В.* Прогностические факторы ампутации конечности при синдроме диабетической стопы // Актуальные вопросы диагностики, лечения и профилактики синдрома диабетической стопы. Мат-лы 5 Всеросс. научно-практ. конф. – Казань, 2013. С. 21-25.

VACUUM THERAPY ROLE IN COMPLEX TREATMENT OF DIABETIC FOOT COMPLICATED FORMS

© 2014 Е.П. Krivoshchekov¹, Е.В. Elshin²

¹ Samara State Medical University

² Samara City Clinical Hospital No. 8

Use of negative pressure in treatment of wounds is a new modern technique which allows to remove effectively traumatic discharge together with bacteria and toxins, to improve local blood circulation, to make active the growth factors, to reduce sizes and depth of wound defect and to improve clinical outcome of a disease. Use of vacuum therapy in complex treatment of purulent-necrotic complications of diabetic foot is shown.

Keywords: *diabetic foot, purulent-necrotic process, vacuum therapy*

Evgeniy Krivoshchekov, Doctor of Medicine, Professor at the Surgery Department at the Institute of Post-degree. E-mail: walker02@mail.ru.

Evgeniy Elshin, Head of the Clinic Reception Department. E-mail: ebels@mail.ru