

Роль интраоперационного нейрофизиологического мониторинга в предотвращении развития послеоперационных неврологических осложнений в хирургии сколиотической деформации позвоночника

М.А. Хить, С.В. Колесов, Д.А. Колбовский, Н.С. Морозова

Отделение патологии позвоночника Центрального НИИ травматологии и ортопедии им. Н.Н. Приорова, Москва

Контакты: Мария Александровна Хить mhitmd@gmail.com

Несмотря на то, что на сегодняшний день техника хирургических вмешательств по поводу сколиотической деформации позвоночника (СДП) и квалификация хирургов достаточно высоки, ятрогенное повреждение спинного мозга все еще остается одним из самых тяжелых осложнений в хирургии сколиотической деформации позвоночника. Важность сочетания соматосенсорных вызванных потенциалов (ССВП) и транскраниальных моторных вызванных потенциалов (Тк-МВП) в мониторинге хирургии позвоночника хорошо известна. Нами ретроспективно были оценены результаты нейрофизиологического интраоперационного мониторинга в большой популяции пациентов, перенесших хирургическое лечение СДП. Интраоперационный нейромониторинг ССВП и Тк-МВП в сочетании с оценкой корректного положения винтов был выполнен 142 последовательно прооперированным пациентам, из них с идиопатическим сколиозом — 127 больных, с дегенеративным — 10, с нейрогенным — 5. Тотальная внутривенная анестезия в 138 случаях достигалась путем инфузии пропофола (8–16 мг/кг/ч), в 4 случаях поддерживалась ингаляционным анестетиком севофлураном (МАК 0.4–1.8). В качестве нейрофизиологического параметра тревоги принимали падение амплитуды (уни- и/или билатеральное) по крайней мере на 50 % для ССВП и на 70 % для Тк-МВП по сравнению с исходными данными. С целью предупреждения развития сегментарных неврологических осложнений каждый транспедикулярный винт металлоконструкции тестировался монополярным зондом; отсутствие реакции раздражения в ответ на стимуляцию расценивали как корректное положение винта.

У 15 (10,5 %) пациентов интраоперационно были зарегистрированы значимые изменения нейрофизиологических параметров, что потребовало активных действий со стороны хирургов и анестезиологов, при этом лишь у 2 (1,4 %) развился послеоперационный неврологический дефицит. Интраоперационное падение амплитуды Тк-МВО и ССВП вплоть до исчезновения было отмечено в 10 (7 %) случаях; из них в 4 (2,8 %) случаях было связано с анестезиологическим обеспечением, в 6 (4,2 %) случаях вышеуказанные нейрофизиологические изменения были вызваны хирургическими манипуляциями, из них в момент гало-тракции — 1 (0,7 %) случай, интраоперационное повреждение оболочек спинного мозга хирургическим инструментом (кусачки Керрисона) — 1 (0,7 %), реакция на гиперкоррекцию — 4 (2,8 %) случая. Повторное проведение транспедикулярных винтов потребовалось 5 (3,5 %) пациентам, после чего лишь у 1 (0,7 %) в послеоперационном периоде развились нейропатические боли, соответствовавшие уровню перепроведения.

Ключевые слова: интраоперационный нейромониторинг, соматосенсорные вызванные потенциалы, транскраниальные моторные вызванные потенциалы, хирургическое лечение сколиоза, послеоперационные осложнения

The role of the neurophysiological intraoperative monitoring to prevention of postoperative neurological complication in the surgical treatment of scoliosis

M.A. Khit, S.V. Kolesov, D.A. Kolbovskiy, N.S. Morozova

The Central Research Institute of Traumatology and Orthopedics of N.N. Priorov, Moscow

Bearing in mind that the technique of surgical treatment of scoliosis and skills are high enough, iatrogenic spinal cord injury is still one of the most feared complication of scoliosis surgery. It is well known that the function of the spinal cord may be estimated by combining somatosensory evoked potentials (SSEP) and motor evoked potentials (MEP). We have retrospectively evaluated the results of intraoperative neurophysiological monitoring (IOM) in a large population of patients underwent surgical treatment of spinal deformity. Intraoperative neuro-monitoring SSEP and transcranial electrostimulation (TES) — MEP in conjunction with the assessment of the correct position of the screws was performed in 142 consecutive cases, i. e. all patients who had undergone surgical treatment of idiopathic (127 pts), congenital (10 pts) or neurogenic (5 pts) scoliosis. A neurophysiological “alarm” was defined as a decrease in amplitude (uni- or bilateral) of at least 50 % for SEPs and of 70 % for TES-MEP compared with baseline. Total intravenous anesthesia (TIVA) in 138 cases was achieved by infusion of propofol (8–16 mg/kg/h) and in 4 cases by halogenate anesthesia — sevoflurane (0.4–1.8 MAC).

Seven patients (4.9 %) were reported intraoperative neurophysiological parameters significant changes that require action by the surgeons and anesthetists, with deterioration of postoperative neurologic status in one case. Of these three cases, the amplitude drop SSEPs and TES-MEPs was due, to the pharmacological aspects of anesthetic management, in the other four cases — with surgical procedures (response halo-traction — 1 case, mechanical damage of sheath of the spinal cord by pliers Kerrison — 1 case, overcorrection — 2 cases). In five cases (3.5 %) required repositioning of pedicle screws (1–2 levels). Only one patient (0.7 %) had a persistent postoperative neurological disorder (neuropathic pain), respectively from a level of re-repositioning of pedicle screws.

Key words: neurophysiological intraoperative monitoring, somatosensory evoked potentials, motor evoked potentials, the surgical treatment of scoliosis, postoperative complications

Введение

Ятрогенное повреждение спинного мозга — наиболее тяжелое осложнение при коррекции сколиотической деформации позвоночника (СДП). По данным Общества исследования сколиоза (Scoliosis Research Society, SRS), частота неврологических осложнений в хирургии деформаций позвоночника колеблется от 1,0 до 1,87 % [1]. На риск развития неврологических осложнений влияют следующие факторы:

- 1) проведение транспедикулярных винтов на вершине искривления, особенно по вогнутой стороне;
- 2) степень кривизны деформации позвоночника;
- 3) характер корригирующей операции, в частности при остеотомии позвоночника (*pedicular subtraction osteotomy, vertebral column resection*);
- 4) ревизионное хирургическое вмешательство;
- 5) снижение перфузии спинного мозга на фоне гипотонии и/или значимого кровотечения [1, 2].

Все это влечет за собой необходимость совершенствования способов предупреждения хирургов-вертебрологов о надвигающемся неврологическом дефиците во время оперативного вмешательства. До наступления эры интраоперационного нейрофизиологического мониторинга лишь 1 метод был в арсенале операционной бригады для оценки функционального состояния спинного мозга — Stagnara wake-up test [3]. Однако проведение данного теста требует реверсии общей анестезии для возможности наблюдения спонтанных движений в нижних конечностях. Несмотря на то, что Stagnara wake-up test позволяет оценить функциональную целостность спинного мозга, данный метод имеет существенные ограничения. Во-первых, во время проведения Stagnara wake-up test неясно, что послужило причиной развившегося неврологического дефицита. Во-вторых, существуют осложнения, сопровождающие интраоперационное восстановление сознания, например случайная экстубация, воздушная эмболия. Более того, интраоперационное пробуждение пациентов с сопутствующей соматической патологией сопряжено с риском для их жизни, также некоторые пациенты не в состоянии сотрудничать во время пробуждения в силу языкового барьера либо ментального статуса.

Начиная с 1970 г. внедрение мониторинга соматосенсорных вызванных потенциалов (ССВП) в хирургию сколиоза значительно снизило частоту интраоперационного повреждения спинного мозга [4–7]. В 1992 г. SRS после длительных исследований сделало вывод о том, что использование аппаратного интраоперационного нейромониторинга (ИОНМ) функции спинного мозга в ходе оперативного вмешательства должно рассматриваться как «жизнеспособная альтер-

натива wake-up-тесту при спинальных операциях» [8]. Тем не менее хорошо известно, что регистрация только ССВП неэффективна для оценки возникновения моторного дефицита [9, 10]. Как вариант был разработан мониторинг для оценки проведения импульса по моторным волокнам спинного мозга. Наиболее часто применяют стимуляционную методику — транскраниальную электрическую стимуляцию первичной моторной коры корковыми электродами, которые расположены на скальпе и которые вызывают мышечный транскраниальный моторный вызванный потенциал (Тк-МВП). Регистрация ответа осуществляется игольчатыми электродами, введенными транскутанно в мышцы-мишени верхних и/или нижних конечностей [11]. Таким образом, комбинация ССВП и Тк-МВП предоставляет исчерпывающую информацию о функциональном состоянии спинного мозга.

Цель нашего исследования — анализ результатов собственного опыта применения интраоперационного мониторинга (ИОМ) в хирургии сколиоза для предотвращения возникновения неврологических осложнений (проводникового и/или сегментарного неврологического дефицита) в момент позиционирования транспедикулярных винтов и коррекции деформации позвоночника.

Материалы и методы

Нами проведено ретроспективное сопоставление результатов ИОНМ: ССВП + Тк-МВП + электромиография (ЭМГ) и послеоперационного неврологического статуса у 142 оперированных пациентов за период с 2012 по 2013 г. Мужчин было 42, женщин — 100, возраст колебался от 5 до 70 лет (см. таблицу).

По характеристике деформации позвоночника распределение было следующим: шейно-грудной отдел — 1 пациент, грудной отдел — 111 пациентов, поясничный отдел — 30. Параметры основной дуги деформации до и после операции (среднее значение, диапазон): предоперационный угол Cobb — 68° (55–120°), послеоперационный угол Cobb — 38° (15–85°), степень коррекции — 52 (41–67) %.

Всем пациентам хирургическое лечение проводилось в условиях ИОНМ. Мы применяли комбинацию методик оценки проводниковой функции спинного мозга (регистрация ССВП и Тк-МВП), для оценки состояния корешка использовали ЭМГ в free-run и триггерированном режимах.

Анестезиологическое оснащение. Учитывая тот факт, что многие ингаляционные анестетики вызывают значимое снижение амплитуды ССВП и моторных вызванных потенциалов (МВП), в 138 случаях выпол-

Распределение больных по типу СДП, возрасту и полу ($n = 142$)

Диагноз	Число пациентов	Соотношение по полу, м/ж	Возраст, лет
Ювенильный кифосколиоз	105	7/98	10–19
Идиопатический кифосколиоз	22	1/21	20–46
Дегенеративный сколиоз	10	5/5	50–70
Нейрогенный кифосколиоз	5	1/4	5–15

няли тотальную внутривенную анестезию инфузией пропофола (8–18 мг/кг/ч, средняя доза 10 мг/кг/ч), в 4 случаях наркоз поддерживался севофлураном (МАК 0.4–1.8). Аналгезия выполнялась внутривенным введением фентанила (в среднем 1–2 мкг/кг/ч). Выполняли однократное введение цисатракурия безилата (нимбекс) недеполяризующего бензилхилинового миорелаксанта средней продолжительности действия на индукцию анестезии для облегчения интубации и синхронизации пациента с аппаратом искусственной вентиляции легких.

ССВП. Корковые ССВП регистрировали игольчатыми скальповыми электродами, расположенными в точках Cz – Fz при стимуляции нижних конечностей и при стимуляции верхних конечностей в точках С3» – Fz и С4» – Fz слева и справа соответственно. Ритмическая стимуляция периферических нервов (*n. tibialis*, *n. medianus*) проводилась поочередно то справа, то слева. Длительность стимула составила 200 мс, частота 4,7 Гц, интенсивность надпорогового стимула подбиралась индивидуально и составляла от 15 до 25 мА, границы фильтра составили 600 Гц – 5,0 кГц, эпоха анализа – 100 мс, количество усреднений – 200–500.

Транскраниальная электрическая стимуляция. МВП. Тк-МВП получали путем стимуляции проекции первичной моторной коры парой скальповых электродов, установленных подкожно в точках С1 – С2 и С3 – С4 (по международной системе 10–20 %), сила стимула подбиралась индивидуально до получения репрезентативного МВП, который впоследствии оценивался в качестве исходного, таким образом, сила стимула варьировала от 100 до 220 мА. Регистрацию ответа осуществляли с мышц-мишеней верхних и нижних конечностей *m. abductor pollicis brevis* и *m. abductor hallucis* билатерально.

Стимуляция винтов. Для оценки корректного положения транспедикулярных винтов проводили их стимуляцию монополярным электродом. Сила стимула для поясничного, грудного и шейного отделов составила 7, 5 и 4 мА соответственно, длительность – 200 мс, частота – 3 Гц. Мышечный ответ регистрировали в соответствии с уровнем проведения винтов.

Определение существенных изменений при вмешательствах. Нейрофизиологические изменения счита-

лись значимыми (т. е. тревога), если возникало стойкое 1- или 2-стороннее снижение амплитуды на ≥ 50 % для ССВП и ≥ 65 % для Тк-МВП по сравнению с исходными значениями. Увеличение латентности вызванных потенциалов не рассматривалось в качестве предиктора развивающегося повреждения спинного мозга, если она не была связана с заметным снижением амплитуд вызванных потенциалов.

Нейрофизиологическое оповещение тревоги срабатывало в ответ на последовательность хирургических манипуляций на основе заранее заданного алгоритма [12].

Если нейрофизиологические изменения были связаны по времени с конкретными хирургическими манипуляциями, такое действие возможно было отследить и принять меры по восстановлению потенциалов. Независимо от того, была ли нейрофизиологическая тревога связана с конкретным хирургическим действием, анестезиолог направлял свои действия на улучшение перфузии спинного мозга, поднимая среднее артериальное давление до не менее 90 мм рт. ст. Если после временной приостановки хода операции, действий, направленных на улучшение гемодинамики и/или снижение концентрации ингаляционного анестетика, амплитуда потенциалов восстанавливалась в течение 10–15 мин, этапы хирургического вмешательства возобновлялись согласно плану операции. В случае отсутствия признаков восстановления амплитуды вызванных потенциалов даже после временной приостановки операции и уменьшения степени коррекции деформации, а также улучшения гемодинамики, по требованию хирурга проводили тест пробуждения – Stagnara-test для оценки двигательной функции пациента.

Результаты

Мониторинг на фоне ингаляционной анестезии ($n = 4$). На этапе регистрации исходного уровня нейрофизиологических параметров до непосредственного начала операции (разреза кожи) у 4 (2,8 %) пациентов было отмечено отсутствие как моторных, так и сенсорных вызванных потенциалов. Принимая во внимание отсутствие неврологического дефицита на дооперационном этапе, с одной стороны, и поддержание анестезии данным пациентам ингаляционным введением

севофлурана (МАК 1,2–1,8) – с другой, было принято решение оценить глубину анестезии BIS-мониторингом, индекс которого составил 18, 20, 16, 24 для каждого из пациентов. Всем пациентам проведен тест пробуждения (Stagnara-test), выявивший у всех движения в конечностях. Полученные данные расценены как результат избыточной концентрации ингаляционного анестетика. После перевода пациентов на комбинированный наркоз (севофлуран + фентанил + пропофол) индекс BIS-мониторинга варьировал в диапазоне 40–50, в результате чего нами были получены и моторные, и сенсорные вызванные потенциалы. Следует отметить, что в послеоперационном периоде ни у одного пациента не отмечено неврологических осложнений.

Мониторинг на фоне тотальной внутривенной анестезии (n = 138).

Значимые изменения нейрофизиологических параметров (падение амплитуды ССВП и Тк-МВП, реакция корешковой ирритации при стимуляции винта), не связанные с анестезиологическим обеспечением, были отмечены у 11 (7,7 %) пациентов. Из них у 4 (2,8 %) обнаружено падение амплитуды Тк-МВП и незначительное снижение ССВП (на 25 %), сопровождавшее маневр основной дуги деформации, что повлекло незамедлительную инверсию данного этапа операции без последующего неврологического дефицита в послеоперационном периоде. В 1 (0,7 %) случае нейрофизиологическая тревога (падение амплитуды Тк-МВП на 50 %) возникла в момент интраоперационной гало-тракции, что потребовало немедленного снижения нагрузки по оси позвоночника. Амплитуда вызванных потенциалов восстановилась в течение 20 мин без послеоперационных неврологических осложнений. Лишь у 1 (0,7 %) пациента отмечено резкое падение амплитуды вызванных потенциалов на 80 % в ответ на травматическое повреждение оболочек спинного мозга (при соскальзывании кусачек Кериссона) с последующим развитием асимметричного парализа (до 3 баллов), регрессировавшего в течение 3 мес.

Результаты, полученные при стимуляции транспедикулярных винтов (*pedicle screw*), потребовали повторного позиционирования в 5 случаях, так как были получены устойчивые высокоамплитудные М-ответы. В послеоперационном периоде лишь у 1 (0,7 %) пациента развились невропатические боли соответственно уровню вмешательства.

Обсуждение

В данном исследовании представлены результаты проведенной работы на гетерогенной популяции подростков и взрослых пациентов, перенесших операцию по поводу коррекции сколиотической деформации позвоночника. Полученные данные стоит рассматривать в рамках нерандомизированного исследования.

Неврологический дефицит является одним из самых тяжелых осложнений хирургического лечения сколиотической деформации позвоночника. Своевременное выявление надвигающейся опасности повреждения спинного мозга имеет первостепенное значение. Вероятность повреждения может быть выявлена при использовании ИОНМ, который абсолютно необходим при лечении деформаций позвоночника.

Десять из 142 пациентов имели значимое падение амплитуды Тк-МВП и ССВП при коррекции тяжелого кифосколиоза и/или избыточном углублении наркоза. Своевременная оценка ухудшения функции спинного мозга позволила интраоперационно выявить и устранить причину развития повреждения нервных структур и тем самым избежать послеоперационных неврологических осложнений. Таким образом, лишь 2 (1,4 %) пациента имели стойкие неврологические осложнения в послеоперационном периоде: по проводниковому типу – 1 и сегментарному типу – 1. Результаты настоящей работы сопоставимы с данными аналогичных исследований, представленных в мировой литературе, что указывает на высокую актуальность рассмотренной проблематики.

Клинический пример 1

Пациентка, 71 года. Диагноз: дегенеративный левосторонний поясничный сколиоз, остеохондроз, комбинированный стеноз позвоночного канала. Поступила с жалобами на боли в поясничном отделе позвоночника, иррадиирующие в правую нижнюю конечность по задней поверхности до середины голени. Из анамнеза заболевания известно, что в 2012 г. появились боли в поясничном отделе позвоночника с иррадиацией в правую нижнюю конечность по задней поверхности до середины голени. По данным обследова-

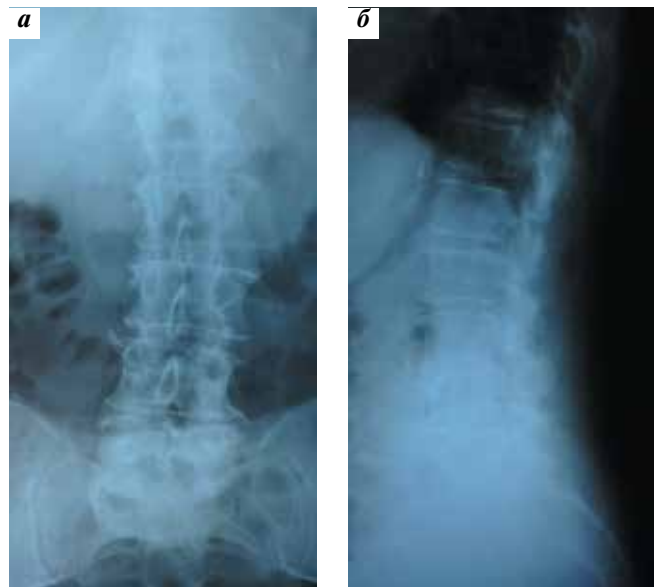


Рис. 1. Рентгенография поясничного отдела позвоночника: а – прямая проекция; б – боковая проекция. Дегенеративный сколиоз, спондилоартроз

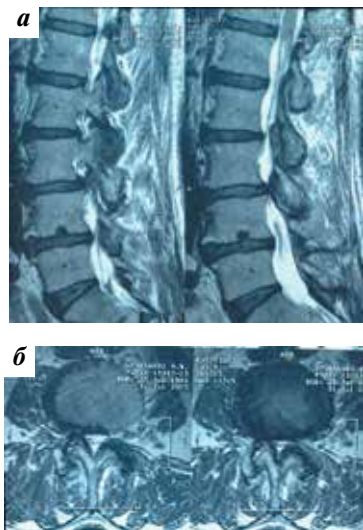


Рис. 2. МРТ поясничного отдела позвоночника: а – сагиттальная проекция; б – аксиальная проекция. Дегенеративные изменения межпозвонковых дисков, комбинированный стеноз позвоночного канала (наиболее выражен на уровне L3–L4)

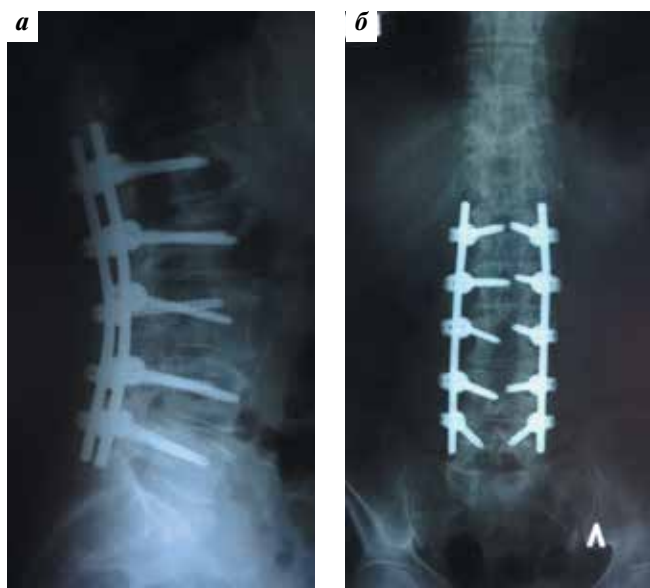


Рис. 3. Рентгенография поясничного отдела позвоночника после операции: а – прямая проекция; б – боковая проекция. Декомпрессия позвоночного канала на уровне L3–L4 позвонков (ламинэктомия), транспедикулярная фиксация поясничного отдела позвоночника металлоконструкцией, задний спондилодез аутокостью

дования выявлен левосторонний дегенеративный поясничный сколиоз (рис. 1); признаки спондилоартроза и комбинированного стеноза позвоночного канала (рис. 2). Осмотрена неврологом, заключение: люмбагия. Выполнена операция: декомпрессия позвоночного канала на уровне L3–L4 позвонков (ламинэктомия), транспедикулярная фиксация поясничного отдела позвоночника металлоконструкцией в условиях нейрофизиологического мониторинга, задний спондилодез аутокостью (рис. 3). Стоит отметить, что при нейрофизиологическом контроле положения винтов выявлено: два из установленных потре-

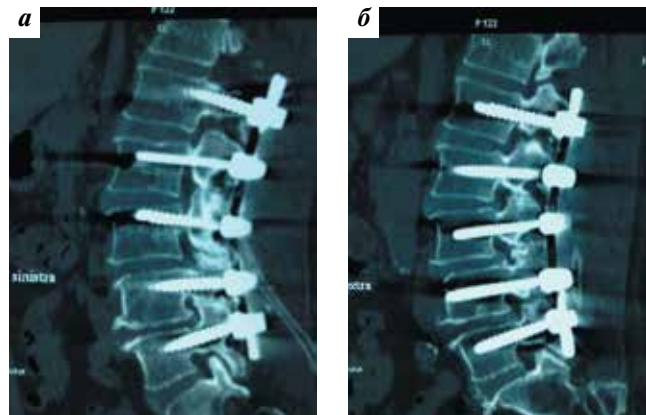


Рис. 4. Компьютерная томография поясничного отдела позвоночника после повторной операции: левосторонняя (а) и правосторонняя (б) латеральная сагиттальная проекции. Ревизия позвоночного канала, фораминотомия L2–L3, L3–L4, L4–L5 с правой стороны

бовали повторного перепроведения, так как при их тестировании были получены стойкие высокоамплитудные М-ответы. В послеоперационном периоде у пациентки развилась нейропатическая боль, интенсивная в правой нижней конечности, не купирующаяся анальгетиками. В связи с этим выполнена операция: ревизия позвоночного канала, фораминотомия L2–L3, L3–L4, L4–L5 с правой стороны. В послеоперационном периоде отмечено купирование болевого синдрома (рис. 4).

Клинический пример 2

Пациентка, 15 лет. Диагноз: комбинированный сколиоз, II тип по Lenke. Поступила с жалобами на деформацию позвоночника. Деформация обнаружена в возрасте 5 лет. При обследовании выявлена комбинированная деформация позвоночника 60° по Cobb, II тип по Lenke (рис. 5). Выполнена операция – дорсальная коррекция деформации позвоночника транспедикулярной системой в условиях нейрофизиологического мониторинга. Во время непосредственной коррекции было отмечено резкое падение

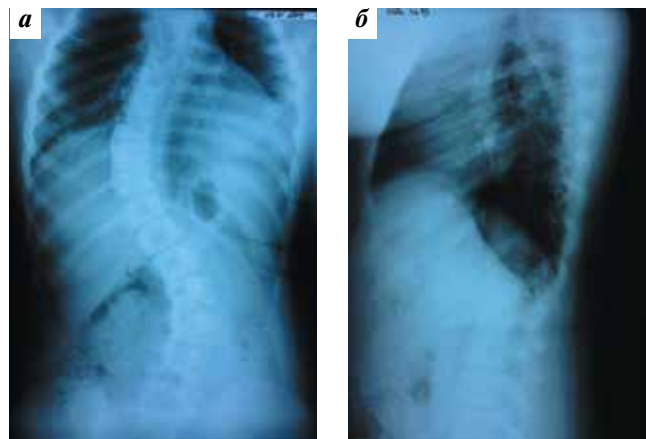


Рис. 5. Рентгенография груднопоясничного отдела позвоночника: а – прямая проекция; б – боковая проекция. Комбинированный сколиоз, II тип по Lenke, угол деформации дуги искривления 60°

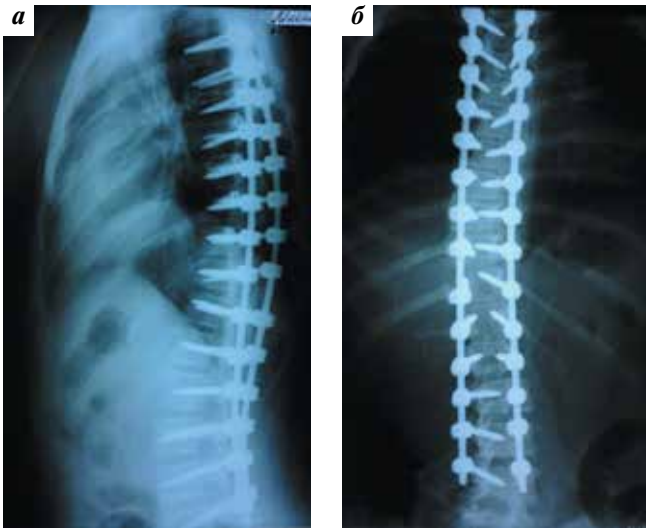


Рис. 6. Рентгенография груднопоясничного отдела позвоночника: а – прямая проекция; б – боковая проекция. Дорсальная коррекция деформации позвоночника транспедикулярной системой в условиях нейрофизиологического мониторинга. Достигнута коррекция сколиотического компонента деформации на 92 % (угол основной дуги искривления после коррекции 5°)

как сенсорных, так и моторных потенциалов. Данный нейрофизиологический феномен не был связан с анестезиологическим аспектом или механическим разъединением цепи «пациент – станция нейромониторинга». В связи с этим немедленно была уменьшена степень коррекции до частичного восстановления

вызванных потенциалов, из которых восстановились только сенсорные вызванные потенциалы. В раннем послеоперационном периоде – парапарез до 3 баллов. Достигнута коррекция сколиотического компонента деформации на 92 % (см. рис. 6). При повторном осмотре пациента через 5 мес отмечен регресс неврологического моторного дефицита (восстановление мышечной силы до 4 баллов).

Выводы

Механическое и/или ишемическое повреждение спинного мозга во время хирургического лечения сколиотических деформаций позвоночника является этиологическим фактором неврологических осложнений. ИОМ, включая регистрацию ССВП + Тк-МВП + ЭМГ, служит надежным методом получения информации об анатомо-функциональной состоятельности спинного мозга и периферических нервов во время хирургии деформации позвоночника и позволяет информировать хирурга о риске развития повреждения нервных структур.

ИОМ необходимо сочетать с контролем глубины анестезии (BIS-мониторинг), что позволит не только получить исчерпывающую информацию о функциональном состоянии нервных структур, но также уменьшить число ложноположительных/ложноотрицательных результатов ИОМ, в конечном итоге минимизируя риск развития послеоперационных неврологических осложнений при хирургическом лечении сколиотической деформации позвоночника.

ЛИТЕРАТУРА

1. Diab M., Smith A.R., Kuklo T.R. et al. The Spinal Deformity Study Group. Neural complications in the surgical treatment of adolescent idiopathic scoliosis. *Spine* 2007;32:2759–63.
2. Qiu Y., Wang S., Wang B. et al. Incidence, risk factors of neurological deficits of surgical correction for scoliosis. Analysis of 1373 cases at one Chinese institution. *Spine* 2008;33:519–26.
3. Vauzelle C., Stagnara P., Jouvinroux P. Functional monitoring of spinal cord activity during spinal surgery. *Clin Orthop* 1973;93:173–8.
4. Mostegl A., Bauer R., Eichenbauer M. Intraoperative somatosensory potential monitoring: a clinical analysis of 127 surgical procedures. *Spine* 1988;13(4): 396–400.
5. Tamaki T., Noguchi T., Takano H. et al. Spinal cord monitoring as a clinical utilization of the spinal evoked potential. *Clin Orthop Relat Res* 1984;184:58–64.
6. Padberg A.M., Wilson-Holden T.J., Lenke L.G., Bridwell K.H. Somatosensory and motor evoked potential monitoring without a wake-up test during idiopathic scoliosis surgery. *Spine* 1992;23:1392–1400.
7. Nuwer M.R., Dawson E.G., Carlson L.G. et al. Somatosensory evoked potential spinal cord monitoring reduces neurologic deficits after scoliosis surgery: results of a large multicenter survey. *Electroencephalogr Clin Neurophysiol* 1995;96:6–11.
8. Position statement: Somatosensory evoked potential monitoring of neurologic spinal cord function during spinal surgery. *Scoliosis Research Society*. 1992.
9. Luk K.D.K., Hu Y., Wong Y.W., Cheung K.M.C. Evaluation of various evoked potential techniques for spinal cord monitoring during scoliosis surgery. *Spine* 2001;26(16):1772–7.
10. Sutter M., Deletis V., Dvorak J. et al. Current opinions and recommendations on multimodal intraoperative monitoring during spine surgeries. *Eur Spine J* 2007;16(2):232–7.
11. Pajewski T.N., Arlet V., Phillips L.H. Current approach on spinal cord monitoring: the point of view of the neurologist, the anesthesiologist and the spine surgeon. *Eur Spine J* 2007;16(2):115–29.
12. Schwartz D.M., Sestokas A.K. A systems-based algorithmic approach to intraoperative neurophysiological monitoring during spinal surgery. *Semin Spine Surg* 2002;14:136–45.