

stage] / T.V. P'yanzova, N.V. Luzina, O.A. Belikova [i dr.] // Tuberkulez i bolezni legkih [Tuberculosis and Lung Disease]. — 2011. — № 5. — S.130—131.

10. *Suhovskaya, O.A.* Ispol'zovanie obschih i special'nyh oprosnikov izucheniya kachestva zhizni v pul'monologii

[The use of questionnaires of general and special study of quality of life in pulmonology] / O.A. Suhovskaya // Desyatyi Nacional'nyi kongress po boleznyam organov dyhaniya: sb. rezyume [10 National Congress on Respiratory Diseases: Proceedings resume]. — SPb., 2000. — S.187.

© Ф.Г. Назыров, А.В. Девятков, А.Х. Бабаджанов, Ж.Д. Жамилов, 2015

УДК 616.149-008.341.1-089

## РЕЗУЛЬТАТЫ ТОТАЛЬНОГО РАЗОБЩЕНИЯ ГАСТРОЭЗОФАГЕАЛЬНОГО КОЛЛЕКТОРА У БОЛЬНЫХ С СИНДРОМОМ ПОРТАЛЬНОЙ ГИПЕРТЕНЗИИ

**ФЕРУЗ ГАФУРОВИЧ НАЗЫРОВ**, докт. мед. наук, проф., директор Республиканского специализированного центра хирургии им. акад. В.Вахидова, Ташкент, Узбекистан, тел. 8-371-233-49-09, e-mail: cs75@mail.ru

**АНДРЕЙ ВАСИЛЬЕВИЧ ДЕВЯТОВ**, докт. мед. наук, проф., гл. научный сотрудник отделения хирургии портальной гипертензии и панкреатодуоденальной зоны Республиканского специализированного центра хирургии им. акад. В.Вахидова, Ташкент, Узбекистан, тел. 8-371-277-06-17, e-mail: avdevyatov1777@gmail.com

**АЗАМ ХАСАНОВИЧ БАБАДЖАНОВ**, канд. мед. наук, старший научный сотрудник отделения хирургии портальной гипертензии и панкреатодуоденальной зоны Республиканского специализированного центра хирургии им. акад. В.Вахидова, Ташкент, Узбекистан, тел. 8-371-277-06-17, e-mail: azam747@mail.ru

**Жасур Давранович Жамилов**, врач-ординатор отделения хирургии портальной гипертензии

и панкреатодуоденальной зоны Республиканского специализированного центра хирургии

им. акад. В.Вахидова, Ташкент, Узбекистан, тел. 8-371-277-06-17, e-mail: jasurdavronovich@gmail.com

**Реферат.** Цель исследования — изучить отдаленные результаты модифицированной методики тотального разобщения гастроэзофагеального коллектора у больных с синдромом портальной гипертензии. *Материал и методы.* К настоящему времени модифицированный вариант операции выполнен 73 больным с синдромом портальной гипертензии (ПГ). У 36 больных причиной ПГ явился цирроз печени (ЦП), у 30 больных диагностирована внепеченочная форма ПГ, еще у 8 больных установлена смешанная форма ПГ. Возраст больных колебался от 13 до 65 лет, средний показатель при этом составил  $(31,6 \pm 1,7)$  года. По полу больные распределялись следующим образом: мужчин — 44, женщины — 29. В 53 случаях больные госпитализированы в плановом порядке, а 20 пациентов доставлены в экстренном порядке с клиникой гастроэзофагеального кровотечения. *Результаты и их обсуждение.* Отдаленный период прослежен у 46 больных с первичной методикой и у 66 пациентов с модифицированной техникой тотального разобщения гастроэзофагеального коллектора (ТРГЭК). Рецидив кровотечений отмечен у 15,2% больных, причем в 6,5% на фоне анастомозита. Явления гастростаза выявлены у 3 из 46 пациентов. Явления печеночной недостаточности развились у 23,9% больных. На фоне указанных осложнений умерло 15,2% пациентов. В группе с модифицированной методикой кровотечение отмечено в 6,0% случаев. Кровотечение из эрозий в зоне лигатурной транссекции было остановлено консервативно. Летальность в отдаленные сроки наблюдения составила 7,6% (5 пациентов). Общая летальность за ближайший и отдаленный периоды в группах сравнения составила 22,2% и 16,4% соответственно. *Заключение.* Прерывание гастроэзофагеального венозного коллектора путем лигатурной транссекции на синтетическом протезе, в отличие от ранее предложенных методов ТРГЭК, позволяет не только облегчить техническое выполнение операции, но и обеспечивает профилактику ранних послеоперационных осложнений, связанных с травматичностью предыдущих методик, а также грубых функциональных нарушений желудка в отдаленном периоде.

**Ключевые слова:** цирроз печени, портальная гипертензия, разобщающие операции, метод лигатурной транссекции, кровотечение из ВРВПЖ.

## RESULT OF TOTAL DISSOCIATION OF GASTROESOPHAGEAL COLLECTOR IN PATIENTS WITH PORTAL HYPERTENSION

**FERUZ G. NAZYROV**, Doctor of Medical Science, Professor, Director of Republican Specialized Center of Surgery of named after acad. V.Vahidov, Tashkent, Uzbekistan, tel. 8-371-233-49-09, e-mail: cs75@mail.ru

**ANDREY V. DEVYATOV**, Doctor of Medical Science, Professor, chief researcher of the Department of surgery of portal hypertension and pancreatoduodenal zone of Republican Specialized Center of Surgery of named after acad. V.Vahidov, Tashkent, Uzbekistan, tel. 8-371-277-06-17, e-mail: avdevyatov1777@gmail.com

**AZAM KH. BABADZHANOV**, Candidate of Medical Science, senior research fellow of the Department of surgery of portal hypertension and pancreatoduodenal zone of Republican Specialized Center of Surgery of named after acad. V.Vahidov, Tashkent, Uzbekistan, tel. 8-371-277-06-17, e-mail: azam747@mail.ru

**ZHASUR D. ZHAMILOV**, surgeon of the Department of surgery of portal hypertension and pancreatoduodenal zone of Republican Specialized Center of Surgery of named after acad. V.Vahidov, Tashkent, Uzbekistan, tel. 8-371-277-06-17, e-mail: jasurdavronovich@gmail.com

**Abstract.** Aim. To study long-term results of the modified technique of total dissociation of gastroesophageal collector (TDGEC) in patients with portal hypertension. *Material and methods.* A modified version of the operation carried out to 73 patients with the PH syndrome. In 36 patients the cause of PH was liver cirrhosis, 30 patients diagnosed

with extrahepatic form of PH, 8 patients established a mixed form of PH. The age of patients ranged from 13 to 65 years, thus the mean was  $(31,6 \pm 1,7)$  years. Patients were distributed by gender as follows: men — 44, women — 29. 53 patients hospitalized in a planned order, and 20 patients delivered urgently with the clinic of gastroesophageal bleeding. *Results and discussion.* Remote period was followed up in 46 patients with primary procedure and 66 patients with a modified technique of TDGEC. Rebleeding was observed in 15,2% of patients, and among them 6,5% were on anastomosis. Gastrostasis phenomenon was observed in 3 of 46 patients. The phenomenon of liver failure occurred in 23,9% of patients. On a background of these complications 15,2% patients died. In the group with a modified procedure bleeding observed in 6,0% of cases. Bleedings from erosion in the area of ligature transection were stopped conservatively. Mortality in long-term period of observation was 7,6% (5 patients). Overall mortality for the near and distant periods in the comparison groups was 22,2% and 16,4%, respectively. *Conclusion.* Interruption of gastroesophageal venous reservoir by ligature transection on synthetic prosthesis, unlike previously proposed methods of TDGEC not only alleviate technique of operation, but also provides prevention of early postoperative complications associated with traumatism of previous methods, as well as gross functional disorders of the stomach in the long term.

**Key words:** liver cirrhosis, portal hypertension, dissociative operations, technique of ligature transection, bleeding from esophageal varices.

Среди всех желудочно-кишечных геморрагий кровотечения из варикозно-расширенных вен пищевода и желудка (ВРВПЖ) у больных циррозом печени (ЦП) с портальной гипертензией (ПГ) выделяются особой тяжестью клинических проявлений, серьезными осложнениями и высокой вероятностью летального исхода. При противопоказаниях к радикальному лечению ЦП — трансплантации печени — основным направлением хирургического лечения этой категории пациентов является реконструкция сосудов портального бассейна [6, 7, 9]. Однако для портосистемного шунтирования существуют определенные показания и противопоказания, они составляют большую группу больных, у которых по ряду причин выполнение этого вмешательства невозможно и соответственно требуется реализация других видов хирургического лечения, среди которых методом выбора остается операция портоазиатического разобщения. Основными преимуществами данной операции являются поддержание постоянной портальной перфузии печени, отсутствие развития постшунтовой энцефалопатии и более широкие возможности остановки пищеводных кровотечений при выполнении urgentной хирургии [4, 5, 8].

Вместе с тем стратегическим недостатком экстренных и плановых разобщающих операций является отсутствие устойчивых отдаленных результатов. Так, спустя год, и даже менее, наблюдается активное восстановление варикозно-расширенных вен с нарастанием угрозы рецидива кровотечения [1, 2, 3].

На сегодняшний день разработанные в РСЦХ им. акад. В. Вахидова и внедренные в практику оригинальные технологии тотального разобщения гастроэзофагеального коллектора (ТРГЭК), обладающая высокой гемостатической эффективностью, направлены на ликвидацию основного недостатка известных операций. В этой связи представляет интерес анализ отдаленных результатов этих операций с оценкой эффективности профилактики пищеводных кровотечений и выживаемости больных.

Первично была разработана оригинальная методика ТРГЭК с лигатурной транссекцией субкардиального отдела желудка с последующим формированием гастрогастрального обходного

анастомоза (в период с 1998 по 2007 г. такие операции были выполнены у 63 больных). Этапы операции включали мобилизацию желудка по большой и малой кривизне; транссекцию желудка лигатурным способом на уровне субкардиального отдела; формирование гастро-гастрального обходного анастомоза поверх лигатуры. Данный вид операции имеет два варианта исполнения: лигатурный и аппаратный. По мере накопления опыта мы пришли к выводу, что лигатурный способ является предпочтительным. Анализ отдаленных (от 3 мес до 10 лет) результатов выполненных разобщающих операций был проведен у 46 пациентов. Рецидив кровотечений отмечен у 10,9% больных, причем в 6,5% на фоне анастомозита. Явления гастростаза выявлены у 5 из 46 пациентов. При этом на контрольной эндоскопии уже в сроки через 3 мес после операции отмечена реканализация желудка в зоне лигатурной транссекции с формированием двух путей для пассажа пищи — реканализированного естественного и через наложенный гастро-гастральный анастомоз. На фоне осложнений умерло 19,6% пациентов. Указанные факты позволили предположить о возможности выполнения лигатурной транссекции кардиального отдела желудка на каркасной основе с сохранением естественного пути для пассажа пищи без наложения гастро-гастрального анастомоза.

*Цель исследования* — изучить отдаленные результаты модифицированной методики тотального разобщения гастроэзофагеального коллектора у больных с синдромом портальной гипертензии.

**Материал и методы.** В 2008 г. модифицированная методика тотального разобщения гастроэзофагеального коллектора (ТРГЭК) (операция Ф.Г. Назырова) была внедрена в клиническую практику. Отличительной особенностью нового метода является разобщение за счет применения внутрипросветного протеза, устанавливаемого во время операции.

Способ осуществляется в следующей последовательности: доступ — верхнесрединная лапаротомия. Производится проксимальная деваскуляризация желудка вплоть до абдоминального отдела пищевода по малой и большой кривизне органа.

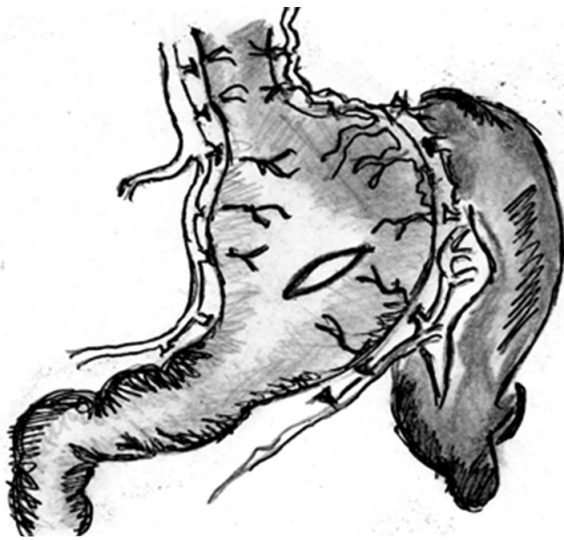


Рис. 1. Этап деваскуляризации желудка и абдоминального отдела пищевода с гастротомией

При этом органнй кровоток сохраняется по правой желудочной и двум желудочно-сальниковым артериям. Левая желудочная артерия перевязывается и пересекается экстраоргано. Также перевязываются и пересекаются все короткие сосуды желудка (рис. 1). Затем в средней части тела желудка по передней стенке производится поперечная гастротомия и через образованное отверстие в просвет желудка вводится ПВХ-протез и располагается в просвете субкардиального отдела желудка. Над протезом, введенным в просвет желудка, поверх серозной оболочки накладывается лигатура, которая разделяет желудок на верхнюю (1/3) и нижнюю (2/3) части. Лигатуру затягивают над протезом, в это время протез фиксируется пальцем хирурга, введенным в ее просвет. Таким образом, контролируется расположение протеза и натяжение лигатуры. Затем накладывается повторная лигатура над первой.

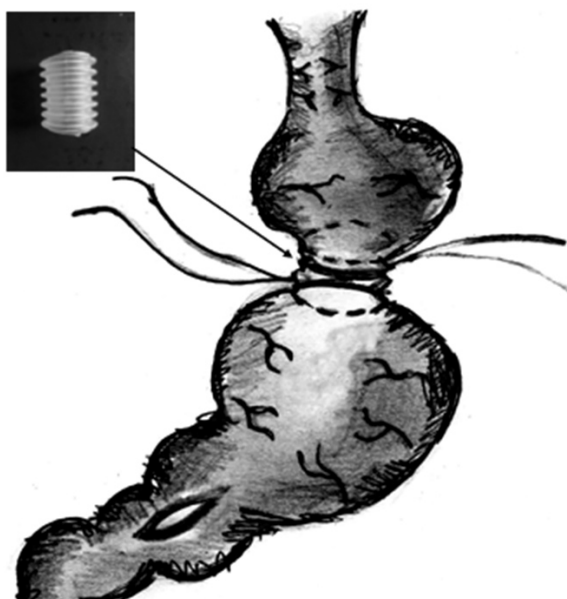


Рис. 2. Этап лигатурной транссекции на протезе-кольце

Гофрированность протеза обеспечивает фиксацию лигатур, препятствуя их смещению (рис. 2). Через протез проводится назогастральный зонд с целью декомпрессии в послеоперационном периоде. Гастротомное отверстие ушивается двурядным швом. Над лигатурой желудка также накладывается ряд серо-серозных швов. Дополнительно выполняется пилоропластика. Через 1—1,5 мес проводится эндоскопическое исследование, и из просвета желудка протез удаляется. К этому моменту наложенные поверх него лигатуры прорезываются в просвет желудка и при этом разобщается венозный коллектор.

К настоящему времени операция выполнена 73 больным с синдромом ПГ. У 36 больных причиной ПГ явился ЦП, у 30 больных диагностирована внепеченочная форма ПГ, еще у 8 больных установлена смешанная форма ПГ. Возраст больных колебался от 13 до 65 лет, средний показатель при этом составил  $(31,6 \pm 1,7)$  года. По полу больные распределились следующим образом: мужчин — 44, женщин — 29. В 53 случаях больные госпитализированы в плановом порядке, а 20 пациентов доставлены в экстренном порядке с клиникой гастрозофагеального кровотечения. Больным проводились как общие (общеклинические и биохимические анализы крови, ЭКГ, рентгеноскопия грудной клетки), так и специальные (радиоизотопное исследование печени, ангиография) методы исследования.

Степень варикозного расширения вен пищевода оценена по классификации А.Г. Шерцингера (1986). При этом у всех больных выявлена вторая степень ВРВПЖ. Все больные в анамнезе перенесли пищеводно-желудочные кровотечения, причем 40 (54,8%) из них многократно. В 13 случаях больным дополнительно произведена спленэктомия. В 8 случаях больные в анамнезе уже перенесли спленэктомию. У 8 (11,0%) пациентов на момент поступления выявлен сахарный диабет.

**Результаты и их обсуждение.** В ближайшем послеоперационном периоде наиболее частым осложнением ранее разработанных методик разобщения являлась недостаточность швов кардиофундального анастомоза (11,7% при плановых операциях и 21,1% при экстренных вмешательствах). В отличие от них предложенный новый вариант осуществляется через небольшое гастротомное отверстие, в связи с чем подобных осложнений не наблюдалось. С другой стороны, еще у 11,1% больных отмечено развитие анастомозитов, которые значительно повышали риск развития кровотечения из зоны анастомоза. Явления печеночной недостаточности и энцефалопатии отмечены у 15 (23,8%) пациентов. Общая летальность в ближайший период составила 11,1% (7 больных).

Модифицированная лигатурная транссекция позволила полностью нивелировать риск недостаточности анастомоза и сократить частоту печеночной недостаточности и летальности (табл. 1). Рентгеноконтрастное исследование на 10-е сут после операции показало, что протез свободно проходим, нарушения эвакуаторной



Таблица 1

**Сравнительная частота ранних послеоперационных осложнений у больных с ТРГЭК по различным методикам**

Осложнения	Оригинальный метод	Модифицированный метод
Недостаточность анастомоза	7 (11,1%)	—
Некроз стенки желудка в области лигатурной транссекции	2 (3,2%)	2 (2,7%)
Печеночная недостаточность	15 (23,8%)	12 (16,4%)
Летальность	7 (11,1%)	7 (9,6%)

функций желудка не отмечено. В сроки через месяц после операции на контрольном эндоскопическом исследовании синтетический цилиндр извлекался без технических трудностей. Во всех случаях отмечен регресс варикозно-расширенных вен пищевода.

Проведенный анализ показал, что предрасполагающим фактором к развитию выраженной ишемии стенки желудка с возможностью некроза в области лигирования над протезом является наличие у больных сопутствующего сахарного диабета. Выполнение деваскуляриции желудка с последующей лигатурной транссекцией на фоне диабетической ангиопатии в значительной степени нарушает трофику органа, что и явилось причиной некроза. Следует отметить, что при отсутствии сахарного диабета подобных осложнений мы не наблюдали. В сравнительном аспекте риск очагового некроза желудка в зоне транссекции при наличии сахарного диабета увеличился до 25% (у 2 из 8 пациентов с сахарным диабетом). Этот факт повлиял на технические аспекты выполнения разобщающих операций у больных с декомпенсированным течением сахарного диабета. В настоящий период операция ограничивается только деваскуляризацией желудка с дополнительной перевязкой левой желудочной вены как основного притока в гастроззофагеальный коллектор при ПГ.

Отдаленный период прослежен у 46 больных с первичной методикой и у 66 пациентов с модифицированной техникой ТРГЭК. Рецидив кровотечений отмечен у 15,2% больных, причем в 6,5% на фоне анастомозита. Явления гастростазы выявлены у 3 из 46 пациентов. Явления печеночной недостаточности развились у 23,9% больных. На фоне указанных осложнений умерло 15,2% пациентов (табл. 2). В группе с модифицированной методикой кровотечение отмечено в 6,0% случаев. Двоим больным с кровотечением из нижней трети пищевода была успешно выполнена склеротерапия, в последующем рецидивов не отмечалось. Кровотечение из эрозий в зоне лигатурной транссекции были оставлены консервативно. Летальность в отдаленные сроки наблюдения составила 7,6% (5 пациентов). Общая летальность за ближайший и отдаленный периоды в группах сравнения составила 22,2 и 16,4% соответственно.

Таблица 2

**Сравнительная частота осложнений после ТРГЭК в отдаленный период**

Осложнения	Оригинальный метод	Модифицированный метод
Кровотечение из ВРВПЖ	4 (8,7%)	2 (3,0%)
Кровотечение из зоны анастомоза (анастомозит) или лигатурной транссекции	3 (6,5%)	2 (3,0%)
Гастростаз	3 (6,5%)	1 (1,5%)
Печеночная недостаточность	11 (23,9%)	8 (12,1%)
Летальность	7 (15,2%)	5 (7,6%)
Общая летальность в сроки до 12 мес	14 (22,2%)	12 (16,4%)

Преимуществами модифицированного метода ТРГЭК являются отказ от выполнения кардиофундального анастомоза — сохраняется естественный ход через желудок посредством протеза, фиксированного в кардиальном отделе; сокращение длительности операции за счет выполнения гастротомии без наложения кардиофундального анастомоза; снижение риска развития недостаточности гастротомного отверстия — протяженность гастротомии 3 см, отсутствие кардиофундального анастомоза; широкая интрамуральная зона разобщения вен кардиального отдела желудка — наружное наложение двух лигатур поверх введенного в кардиальный отдел желудка протеза создает протяженность склерозирования до 1 см.

Анализ выживаемости больных ЦП с ПГ после ТРГЭК показал, что самый низкий показатель выявлен в группах с крупноузловой цирротической трансформацией (медиана выживаемости — 24 мес), у больных с кровотечением в анамнезе (медиана выживаемости — 36 мес) и с декомпенсацией по отечно-асцитическому синдрому до оперативного вмешательства (медиана выживаемости — 12 мес).

Исследование показало, что выполнение ТРГЭК больным ЦП с высоким портальным давлением повышает риск развития в раннем и позднем послеоперационном периодах геморрагических осложнений и соответственно снижает показатели выживаемости в сроки до 1 года наблюдения до 62%, до 3 лет — до 47%, что связано не только с гипертензией, но и с вынужденными техническими аспектами операции (лигатурная транссекция и гастро-гастральный анастомоз) на фоне портальной гастропатии.

Выполнение ТРГЭК больным ЦП на фоне отечно-асцитического синдрома снижает показатели выживаемости в сроки до 1 года до 48%, до 3 лет — до 43%, что связано с прогрессированием в отдаленный послеоперационный период двух основных факторов — портальной гипертензии и нарастающей печеночной недостаточности с функциональной декомпенсацией гепатоцитов.

ТРГЭК больным без сосудистой и отечно-асцитической декомпенсации ЦП с ПГ повышает показатели выживаемости в сроки наблюдения до 1 года до 87%, до 3 лет — до 67% и в 5 лет — до 58%. В остальных случаях на фоне прогрессирования указанных осложнений целесообразно выполнение различных вариантов межсистемного сосудистого шунтирования как основного типа вмешательства, направленного на декомпрессию портальной системы.

**Выводы.** Прерывание гастроэзофагеального венозного коллектора путем лигатурной трансекции на синтетическом протезе, предварительно имплантированного в область субкардии желудка, в отличие от ранее предложенных методов ТРГЭК, позволяет не только облегчить техническое выполнение операции, но и обеспечивает профилактику ранних послеоперационных осложнений, связанных с травматичностью предыдущих методик, а также грубых функциональных нарушений желудка в отдаленном периоде. Усовершенствованная оригинальная технология ТРГЭК является наиболее перспективным оперативным пособием в условиях ургентной хирургии и при проведении плановых вмешательств у больных с синдромом ПГ, подвергшихся повторному оперативному лечению, или может явиться альтернативным методом портосистемному шунтированию при невозможности выполнения последнего.

#### ЛИТЕРАТУРА

1. Варианты технического совершенствования разобщающих операций у больных с портальной гипертензией / А.В. Девятков, А.А. Мансуров, Ш.Х. Хашимов [и др.] // Хирургия Узбекистана. — 2002. — № 1. — С.19—22.
2. Тактика ведения больных с внепеченочной портальной гипертензией после прошивания варикозно-расширенных вен пищевода и желудка / А.К. Ерамышанцев, Е.А. Киценко, А.М. Нечаенко, Р.С. Григорян // Анналы хирургической гепатологии. — 2002. — Т. 10, № 1. — С.27—32.
3. Мансуров, А.А. Тактические аспекты и новые технологии разобщающих и реконструктивных шунтирующих операций у больных с портальной гипертензией: автореф. дис. ... д-ра мед. наук / А.А. Мансуров. — Ташкент, 2004. — 115 с.
4. External hemorrhage from a portacaval anastomosis in a patient with liver cirrhosis / M. Biyik, R. Ucar, S. Cifci [et al.] // Case Reports Hepatol. — 2014. — Vol. 2014. — P.523610—523613.
5. Endoscopic Hemostasis in Acute Esophageal Variceal Bleeding. / A. Cárdenas, A. Baiges, V. Hernandez-Gea, J.C. Garcia-Pagan // Gastroenterol Clin. North Am. — 2014. — Vol. 43(4). — P.795—806.
6. Elkrif, L. Prospective Comparison of Spleen and Liver Stiffness by Using Shear-Wave and Transient Elastography for Detection of Portal Hypertension in Cirrhosis / L. Elkrif, P.E. Rautou, M. Ronot [et al.] // Radiology. — 2014. — Vol. 28. — P.141210—141214.
7. Fung, J. Management of chronic hepatitis B in severe liver disease / J. Fung, C.L. Lai, M.F. Yuen // World J.

Gastroenterol. — 2014. — Vol. 20(43). — P.16053—16061.

8. Stefanescu, H. Noninvasive assessment of portal hypertension in cirrhosis: Liver stiffness and beyond / H. Stefanescu, B. Procopet // World J. Gastroenterol. — 2014. — Vol. 20(45). — P.16811—16819.
9. Tandon, P. Risk of Bacterial Infection in Patients with Cirrhosis and Acute Variceal Hemorrhage, Based on Child-Pugh Class, and Effects of Antibiotics / P. Tandon, J.G. Abraldes, A. Keough [et al.] // Clin. Gastroenterol. Hepatol. — 2014. — Vol. S1542. — P.3565—3569.

#### REFERENCES

1. Varianty tehnikeskogo sovershenstvovaniya razobshchayuschih operacii u bol'nyh s portal'noi gipertenziei [Technical improvement of options of dissociative operations in patients with portal hypertension] / A.V. Devyatov, A.A. Mansurov, Sh.H. Hashimov [i dr.] // Hirurgiya Uzbekistana [Uzbekistan Surgery]. — 2002. — № 1. — С.19—22.
2. Taktika vedeniya bol'nyh s vnepechenochnoi portal'noi gipertenziei posle proshivaniya varikozno-rasshirenyh ven pischevoda i zheludka [Clinical management of patients with extrahepatic portal hypertension after suturing of esophageal varices and gastric] / A.K. Eramishancev, E.A. Kicenko, A.M. Nechaenko, R.S. Grigoryan // Annaly hirurgicheskoi gepatologii [Annals of Surgical Hepatology]. — 2002. — Т. 10, № 1. — С.27—32.
3. Mansurov, A.A. Takticheskie aspekty i novye tehnologii razobshchayuschih i rekonstruktivnyh shuntiruyuschih operacii u bol'nyh s portal'noi gipertenziei: avtoref. dis. ... d-ra med. nauk [Tactical aspects and new technologies of dissociative and reconstructive bypass surgery in patients with portal hypertension] / A.A. Mansurov. — Tashkent, 2004. — 115 s.
4. External hemorrhage from a portacaval anastomosis in a patient with liver cirrhosis / M. Biyik, R. Ucar, S. Cifci [et al.] // Case Reports Hepatol. — 2014. — Vol. 2014. — P.523610—523613.
5. Endoscopic Hemostasis in Acute Esophageal Variceal Bleeding. / A. Cárdenas, A. Baiges, V. Hernandez-Gea, J.C. Garcia-Pagan // Gastroenterol Clin. North Am. — 2014. — Vol. 43(4). — P.795—806.
6. Elkrif, L. Prospective Comparison of Spleen and Liver Stiffness by Using Shear-Wave and Transient Elastography for Detection of Portal Hypertension in Cirrhosis / L. Elkrif, P.E. Rautou, M. Ronot [et al.] // Radiology. — 2014. — Vol. 28. — P.141210—141214.
7. Fung, J. Management of chronic hepatitis B in severe liver disease / J. Fung, C.L. Lai, M.F. Yuen // World J. Gastroenterol. — 2014. — Vol. 20(43). — P.16053—16061.
8. Stefanescu, H. Noninvasive assessment of portal hypertension in cirrhosis: Liver stiffness and beyond / H. Stefanescu, B. Procopet // World J. Gastroenterol. — 2014. — Vol. 20(45). — P.16811—16819.
9. Tandon, P. Risk of Bacterial Infection in Patients with Cirrhosis and Acute Variceal Hemorrhage, Based on Child-Pugh Class, and Effects of Antibiotics / P. Tandon, J.G. Abraldes, A. Keough [et al.] // Clin. Gastroenterol. Hepatol. — 2014. — Vol. S1542. — P.3565—3569.