

Результаты хирургической реабилитации верхних отделов желудочно-кишечного тракта у пациентов с дуоденогастроэзофагеальным рефлюксом

Трынов С.Н., Гибадулин Н.В., Гибадулина И.О.

Results of surgical rehabilitation of the top parts of the gastroenteric canal in patients with duodenogastroesophageal reflux

Trynov S.N., Gibadulin N.V., Gibadulina I.O.

Томский военно-медицинский институт, г. Томск

© Трынов С.Н., Гибадулин Н.В., Гибадулина И.О.

Представлены результаты клинического использования оригинального способа усиления арефлюксной функции пилорического жома у пациентов с выраженным дуоденогастроэзофагеальным рефлюксом. Обоснована целесообразность выполнения хирургической реабилитации всего эзофагогастродуоденального комплекса, включающей селективную проксимальную ваготомию, коррекцию дуоденостаза, усиление арефлюксной функции привратника и формирование запирающего механизма кардии, в результате чего создаются оптимальные анатомо-физиологические условия для нормализации процессов пищеварения.

Ключевые слова: дуоденогастроэзофагеальный рефлюкс, хирургическое лечение, гастроэзофагеальный рефлюкс.

Are presented results of clinical use of an original way of strengthening antireflux function pyloric sphincter at patients expressed duodenogastroesophageal reflux. The expediency of performance of surgical rehabilitation esophagogastroduodenal canal, including selective proximal vagotomy, correction chronic duodenal obstruction, strengthening antireflux functions of the gatekeeper and formation the mechanism cardium therefore optimum anatomic-physiological conditions for normalization of processes of digestion are created is proved.

Key words: duodenogastroesophageal reflux, surgical treatment, gastroesophageal reflux.

УДК 616.329:616.33/.34]-008-089.81-089.168

Введение

Число пациентов, страдающих рефлюксной болезнью, неуклонно увеличивается и, по данным ряда авторов, достигает 50% среди взрослого населения индустриально развитых стран [2, 3, 6]. При безуспешности консервативной терапии и осложненном течении рефлюкс-гастрита и рефлюкс-эзофагита показана оперативная коррекция функциональной несостоятельности пилорического и кардиального сфинктеров [1, 4].

В настоящее время предложено более 50 способов хирургического лечения рефлюксной

болезни, что свидетельствует о неудовлетворенности хирургов результатами арефлюксных операций и заставляет продолжать поиск патогенетически обоснованного, функционально выгодного способа хирургической реабилитации эзофагогастродуоденального комплекса при лечении данной категории больных.

Целью настоящего исследования явилось улучшение результатов лечения пациентов со стойким дуоденогастроэзофагеальным рефлюксом путем включения в комплекс хирургической реабилитации верхних отделов желудочно-кишечного тракта оригинального способа коррек-

ции функциональной несостоятельности привратника.

Материал и методы

В клиниках Томского военно-медицинского института оперировано 10 пациентов (7 мужчин и 3 женщины) в возрасте от 25 до 62 лет со стойким нарушением сократительной способности привратника и скользящей грыжей пищеводного отверстия диафрагмы, развившимися на фоне субкомпенсированного дуоденостаза. При этом хирургическая реабилитация пилоробульбарного перехода сочеталась с операцией Стронга, а также с селективной проксимальной ваготомией, диафрагмокруорографией и эзофагофундорацией по Тупе. В двух случаях симультанно выполнена холецистэктомия по поводу хронического калькулезного холецистита.

При комплексном пред- и послеоперационном обследовании больных использовали стандартные лабораторные и инструментальные методы исследования. Эзофагогастродуоденоскопию проводили фиброскопами GIF P-30 (Olympus, Япония). Трансабдоминальное ультразвуковое исследование осуществляли с помощью сканера Logic-400 (General Electric, США) с использованием мультислотных датчиков 3,0—7,5 МГц. Рентгенологическое исследование верхних отделов пищеварительного тракта проводили с применением диагностического комплекса РУМ-20М (Германия). Уровень качества жизни пациентов оценивали с помощью специализированного опросника Gastrointestinal Quality of Life Index (GQLI) (Eypasch E., 1995).

Результаты и обсуждение

При проведении комплексного предоперационного обследования пациентов с грыжей пищеводного отверстия диафрагмы было отмечено, что у данной категории больных регистрируются не только признаки гастроэзофагеальной регургитации, но и выраженного дуоденогастрального рефлюкса. Результатом прогрессирования рефлюксной болезни верхних отделов желудочно-кишечного тракта явились воспалительно-эрозивные и неопластические измене-

ния слизистой оболочки гастроэзофагеального комплекса, а также развитие внепищеводных нарушений, таких, например, как регургитационная бронхолегочная патология и кардиалгии. Таким образом, следует вести речь об осложненном течении дуоденогастроэзофагеального рефлюкса, развитие которого в подавляющем большинстве случаев обусловлено наличием субкомпенсированной хронической дуоденальной непроходимости на фоне стойкой функциональной несостоятельности пилорического и кардиального сфинктеров.

Рассматривая патогенетически обоснованное лечение данной категории больных, по-видимому, необходимо вести речь о целесообразности хирургической реабилитации всего эзофагогастродуоденального комплекса, включающей хирургическую коррекцию дуоденостаза, усиление арефлюксной функции привратника и формирование запирающего механизма кардиального перехода. Кроме того, авторы разделяют точку зрения ряда исследователей, рекомендующих сочетать арефлюксные операции с выполнением селективной проксимальной ваготомии [2, 4, 5].

Создание арефлюксного механизма по типу чернильницы-непроливашки осуществляется путем инвагинации передней полуокружности привратника в просвет луковицы двенадцатиперстной кишки (приоритетная справка № 2007144237 от 28.11.2007 г.). При этом к дистальному отделу желудка узловыми серозно-мышечными швами фиксируют демускуляризованный участок передней стенки луковицы двенадцатиперстной кишки, формируя препилорический карман (рис. 1—3).

В случае недостаточной подвижности передней стенки луковицы двенадцатиперстной кишки дополнительно проводят мобилизацию двенадцатиперстной кишки по Кохеру, что позволяет во всех случаях осуществить разработанный способ коррекции функциональной несостоятельности привратника.

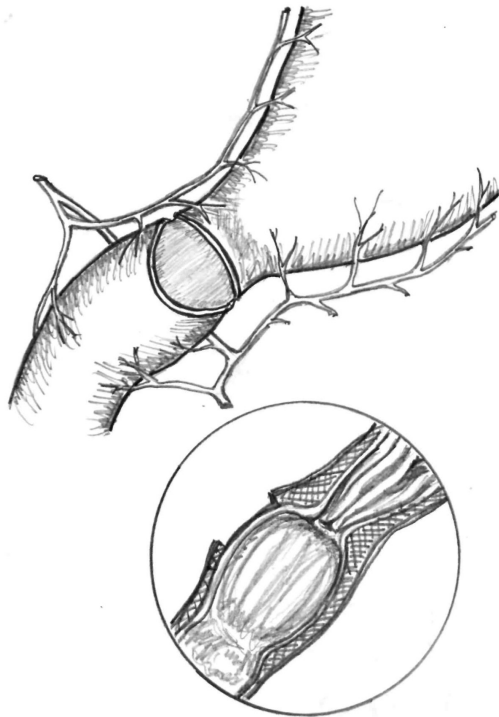


Рис. 1. Схема этапа операции: оголен участок подслизистого слоя передней стенки луковицы двенадцатиперстной кишки

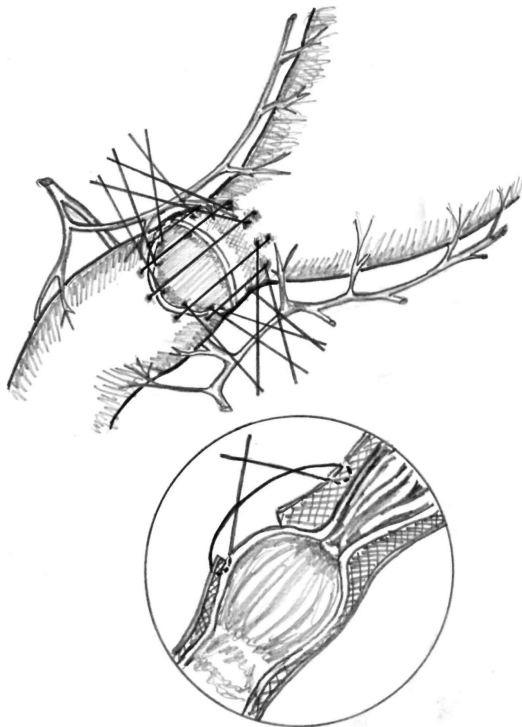


Рис. 2. Схема этапа операции: наложены швы на переднюю полуокружность пилоробульбарного перехода

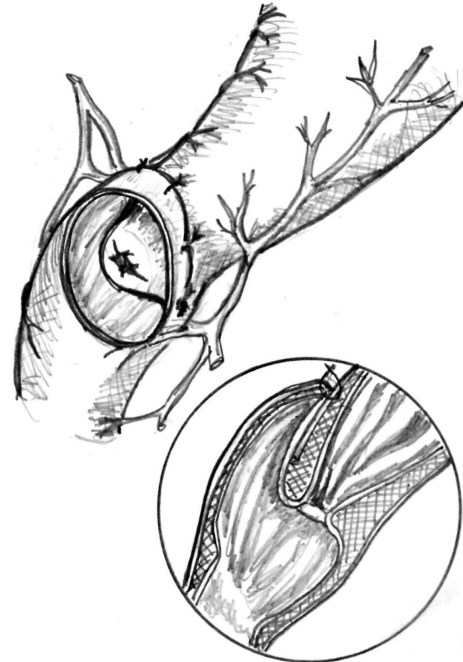


Рис. 3. Схема этапа операции: передняя полуокружность привратника инвагинирована в просвет луковицы двенадцатиперстной кишки

Анализируя результаты клинического применения разработанной операции, следует подчеркнуть, что случаев развития специфических послеоперационных осложнений и летальных исходов не отмечено. Послеоперационный койко-день в среднем составил $7,2 \pm 0,6$. При комплексном обследовании пациентов в ближайший и отдаленный послеоперационные периоды регистрировалось значительное повышение уровня качества жизни по сравнению с дооперационными показателями гастроинтестинального индекса, в частности, в таких категориях опросника, как «общее субъективное восприятие здоровья» ($p < 0,05$), «физическое состояние» ($p < 0,05$), «социальное функционирование» ($p < 0,01$) и «ролевое функционирование» ($p < 0,05$).

Данные эндоскопического, ультразвукового и рентгеноскопического обследования оперированных пациентов свидетельствовали о том, что сформированный в области привратника аре-

Трынов С.Н., Гибадулин Н.В., Гибадулина И.О. Результаты хирургической реабилитации верхних отделов ЖКТ...

флюксный механизм не затрудняет эвакуацию желудочного содержимого. Вместе с тем при возникновении эпизодов позиционно спровоцированного дуоденобульбарного рефлюкса избыточное давление, создающееся в полости сформированного препилорического кармана, усиливало замыкательную функцию привратника и надежно предотвращало заброс дуоденального содержимого в желудок (рис. 4).

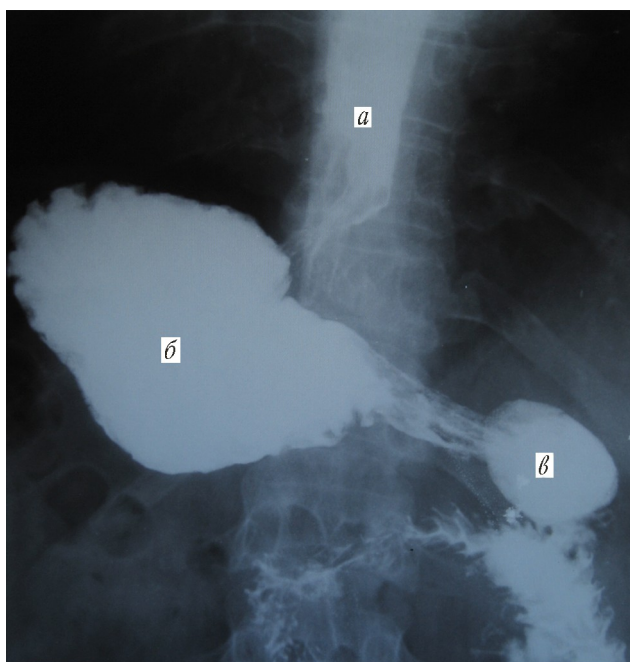


Рис. 4. Рентгеногастрограмма (в положении лежа на животе) больной Д., 52 года, 5-е сут после комплексной хирургической реабилитации эзофагогастродуоденального комплекса: а — дистальный отдел пищевода; б — тело желудка; в — препилорический карман

Купирование явлений хронической дуоденальной непроходимости способствовало нормализации пассажа желчи и панкреатического сока в двенадцатиперстную кишку. Инвагинационный клапан реконструированного эзофагокардиально-

го перехода в полной мере препятствовал забросу желудочного содержимого в пищевод. При этом уже в ближайшие сроки послеоперационного периода на фоне купирования регургитационных расстройств было отмечено улучшение морфофункционального состояния слизистой оболочки всего эзофагогастродуоденального комплекса.

Заключение

Применение нового способа хирургической коррекции привратника позволяет моделировать утраченную арефлюксную функцию пилорического сфинктера, что в комплексе с выполнением селективной проксимальной ваготомии, купированием дуоденостаза и формированием функционально активного эзофагокардиального перехода обеспечивает оптимальные анатомо-физиологические условия для нормализации процессов пищеварения и в конечном счете повышает эффективность лечения данной категории больных.

Литература

1. Жерлов Г.К., Гюнтер В.Э., Козлов С.В. и др. Хирургическое лечение гастроэзофагеальной рефлюксной болезни, сочетанной с язвенной болезнью двенадцатиперстной кишки // Вестн. хирургии. 2007. Т. 166. № 1. С. 51–54.
2. Касумов Н.А. Рефлюкс-эзофагит: современное состояние проблемы // Хирургия. 2007. № 4. С. 62–65.
3. Маев И.В. Гастроэзофагеальная рефлюксная болезнь // Рос. мед. журн. 2002. № 3. С. 43–46.
4. Черноусов А.Ф., Шестаков А.Л. Селективная проксимальная ваготомия. М.: ИздАТ, 2001. 158 с.
5. Эфендиев В.М., Касумов Н.А. Ваготомия в лечении кровотокающего рефлюкс-эзофагита и гастродуоденальных кровотечений // Хирургия. 2004. № 6. С. 24–26.
6. Kahrlas P.J. Diagnosis of symptomatic gastro-esophageal reflux disease // Am. J. Gastroenterology. 2003. V. 98. № 3. P. 15–23.

Поступила в редакцию 24.04.2008 г.

Сведения об авторах

С.Н. Трынов — ординатор кафедры военно-полевой хирургии Томского военно-медицинского института (г. Томск).

Н.В. Гибадулин — д-р мед. наук, профессор, начальник кафедры хирургии Томского военно-медицинского института (г. Томск).

И.О. Гибадулина – д-р мед. наук, доцент кафедры амбулаторно-поликлинической помощи Томского военно-медицинского института (г. Томск).

Для корреспонденции

Гибадулин Наиль Валерианович, тел. 8-903-914-61-46, e-mail: gibaduina@mail.ru