

## Случай из практики

© Группа авторов, 2014.

УДК 616.717.45-002.951.21-089.227.844

### Редкое клиническое наблюдение эхинококкового поражения диафиза плечевой кости

Д.Ю. Борзунов, А.И. Митрофанов, Д.С. Моховиков, Н.С. Мигалкин, Д.В. Сорокин

#### *A rare case of humeral shaft echinococcal involvement*

D.Iu. Borzunov, A.I. Mitrofanov, D.S. Mokhovikov, N.S. Migalkin, D.V. Sorokin

Федеральное государственное бюджетное учреждение «Российский научный центр «Восстановительная травматология и ортопедия» им. академика Г.А. Илизарова» Министерства здравоохранения Российской Федерации (директор – д.м.н. А.В. Губин)

Представлен редкий случай поражения эхинококкозом диафиза плечевой кости. Описана клиническая, рентгенологическая и морфологическая картина течения заболевания. Предложена оригинальная технология замещения сформированного пострезекционного дефекта свободным аутотрансплантатом из малоберцовой кости в условиях чрескостного остеосинтеза.

**Ключевые слова:** эхинококкоз кости, дефект, аутокостная пластика, чрескостный остеосинтез.

A rare case of humeral shaft echinococcosis presented. Clinical, radiological, and morphological picture of the disease described. An original technology proposed for filling the formed postresection defect with free fibula-derived autograft under transosseous osteosynthesis.

**Keywords:** bone echinococcosis, defect, autobone plasty, transosseous osteosynthesis.

Эхинококкоз – гельминтоз (зооноз) из группы цестодозов, относится к паразитарным заболеваниям человека, вызываемым личиночной стадией гельминта *Echinococcus granulosus*, а также *Echinococcus multilocularis*. По литературным данным, в мире отмечен рост заболеваемости. Так, в России к 2006 году за 15 предшествующих лет произошел трехкратный рост заболеваемости эхинококкозами, причем 14,4 % среди больных составляют дети [8]. Кроме описанных выше двух возбудителей существуют ещё *Echinococcus vogeli* и *Echinococcus oligarthus*, распространённые в Южной Америке, но которые следует учитывать в связи с возможными изменениями эпидемиологических условий и возможностью завоза (изменение климата, развитие туризма и других миграционных условий) [1, 5, 8].

Однокамерный эхинококк – это ленточный червь длиной 3,4-6,2 мм, шириной 0,45-1 мм. На головке паразита имеется 38-40 крючков и 4 присоски (рис. 1). Взрослый эхинококковый червь в кишечнике окончательного хозяина развивается из протосколекса, имеет головку, шейку, незрелую протроглотиду, зрелую протроглотиду и зрелую протроглотиду, в которой находится матка, содержащая до 800 яиц, в которых содержится зародыш (онкосфера). Последние членики с яйцами, отрываясь, выделяются во внешнюю среду, заражая воду, почву и траву [5, 6].

Яйца паразита попадают в желудочно-кишечный тракт человека, где из них освобождается личинка, проникающая через кишечную стенку в капилляр и с током крови попадающая в печень, лёгкие. Если же личинка попадает в большой круг кровообращения, то она заносится в какой – либо другой орган, кость [5, 6].

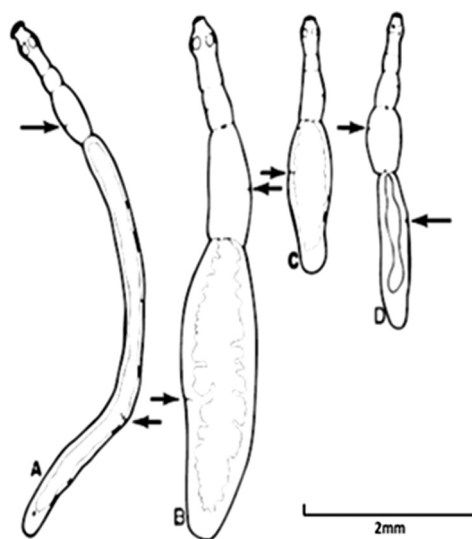


Рис. 1. Виды эхинококковых паразитов, патогенных для человека: А. *Echinococcus vogeli*, В. *Echinococcus granulosus*, С. *Echinococcus oligarthus*, D. *Echinococcus multilocularis*. Стрелками показаны маточные отверстия, через которые выделяются яйца паразитов. Масштаб – 2 мм

Онкосферы паразита попадают в кости с током артериальной крови из большого круга кровообращения и начинают развиваться в костных пространствах. В длинных трубчатых костях они обычно оседают в наиболее васкуляризированной эпиметафизарной части кости. В костной ткани вокруг паразитарной кисты не образуется фиброзная оболочка, поэтому встречая при своём развитии препятствие со стороны костных трабекул, киста как бы продавливается между ними. При этом оболочки её разрываются, и происходит обсеменение соседних участков кости. Таким образом, эхинококкоз костей представляет собой сочетание пер-

вичного и вторичного поражения костной ткани эхинококкозом [1, 8, 9].

На поперечном распиле кости костномозговая полость и губчатая часть её заняты обычно большим количеством пузырей, имеющих различную величину. Стенки их тесно соприкасаются между собой, иногда отделены друг от друга истонченными костными перекладинами. В редких случаях в костях находили большие пузыри, содержавшие до 2,5 литров жидкости.

Различают 4 стадии течения болезни. Первая стадия продолжается с момента попадания онкосферы до первых симптомов заболевания. Она не имеет клинических и рентгенологических проявлений. Вторая стадия характеризуется появлением болей, хромоты, утолщением поражённой кости, в которой рентгенологически выявляются различной величины полости. Третья стадия отличается дальнейшим прогрессированием болезни: увеличивается деструкция кости, усиливаются боли, возникают патологические переломы, поражаются окружающие мягкие ткани. Четвёртая стадия проявляется значительной деформацией кости, распространением процесса на соседние кости с нарушением функции соответствующих суставов [6].

Несмотря на это, рентгенологическая картина не лишена некоторых характерных черт, при эхинококковом поражении нет массивного рассасывания костного вещества, и архитектура костной ткани имеет мелко-сетчатую структуру. Это объясняется тем, что костная ткань пронизывается множеством мелких пузырьков, рассасывающих губчатую ткань, в виде ограниченных мелких округлых дефектов, сливающихся на снимке друг с другом, но оставляющих между собой остатки костных трабекул. Кость вздувается изнутри, корковый слой истончается. Раздражения надкостницы при неосложнённом эхинококке нет [1, 2].

На ранних стадиях заболевание следует дифференцировать от абсцесса Броди, энхондромы, эозинофильной гранулёмы, хондробластомы, неостеогенной фибромы. При более далеко зашедших формах – от остеобластокластомы, фиброзной дисплазии, хондроматоза, метастазов, хондросаркомы. Определённое значение может иметь склероз окружающей кости при наличии воспалительного компонента.

Редкие локализации на клиническом материале насчитываются единицами среди тысяч наблюдений. Эхинококкоз костей встречается крайне редко, и поражение опорно – двигательного аппарата эхинококковым паразитом относится к казуистическим случаям. В литературе описано всего около тысячи случаев поражения костей эхинококком. Практически все случаи зафиксированы в странах с регионами, где хорошо развито пастбищное скотоводство (Греция, Турция, Египет, Аргентина и пр.). Излюбленным местом поражения является позвоночник – более 40 %, кости тазового кольца – 30 %, другие отделы скелета – около 30 % приходится на бедренную, большеберцовую, плечевую и другие кости с локализацией в метаэпифизарных отделах [1, 2, 3]. В доступной литературе сообщений о локализации эхинококкового паразита в диафизах длинных трубчатых костей за пределами бывшего Советского Союза не обнаружено. Нам удалось найти лишь 2 описания случаев локализации эхинококкового

поражения длинных трубчатых костей на постсоветском пространстве.

Первый случай поражения эхинококком нижней трети диафиза левой бедренной кости у женщины 29 лет в республике Армения приведен в качестве клинического наблюдения А.Б. Даллакяном и М.С. Бишаряном. Второй случай поражения диафиза левой плечевой кости эхинококковым паразитом, осложнённый вторичной инфекцией у молодого человека 19 лет в республике Дагестан, описан Э.С. Мирзоевым и Н.Э. Мирзоевым в журнале «Травматология и ортопедия» [4, 8].

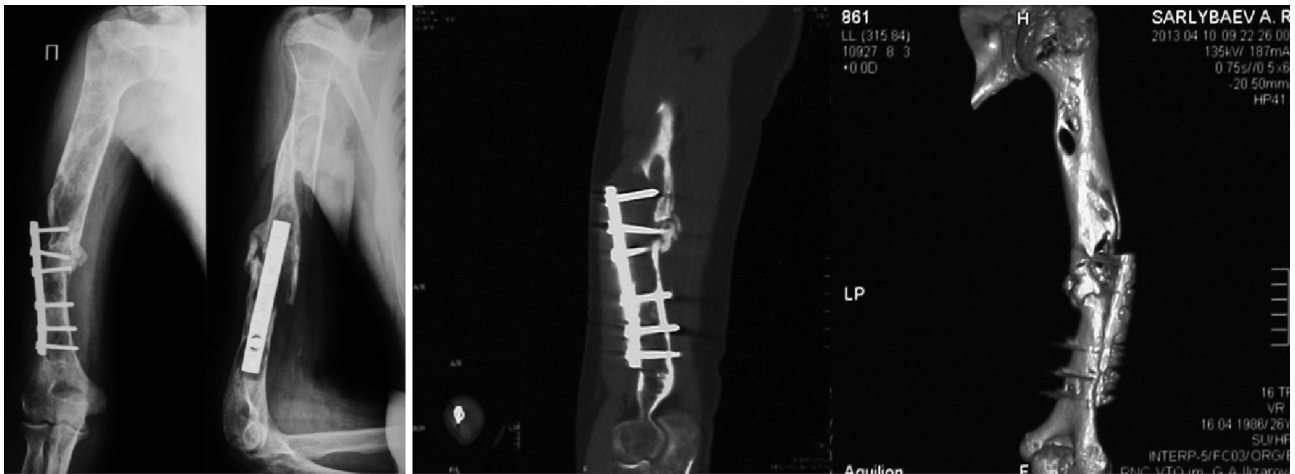В ФГБУ РНЦ «ВТО» им. акад. Г.А. Илизарова был обнаружен редкий случай эхинококкоза длинной трубчатой кости – плечевой кости. Приводим описание клинического случая.

Пациент С., 26 лет, поступил в клинику ФГБУ «РНЦ «ВТО» им. акад. Г.А. Илизарова» в апреле 2013 г. с диагнозом: эхинококкоз правой плечевой кости, посттравматический псевдоартроз, инородные тела (накостная пластина, винты). Больной предъявлял жалобы на умеренные боли, дисфункцию правой верхней конечности. Из анамнеза известно, что в 2009 г. в результате бытовой травмы пациент получил патологический перелом правой плечевой кости со смещением отломков. Лечился по месту жительства консервативно (гипсовые повязки). В 2010 году выполнен остеосинтез правой плечевой кости накостной пластиной по поводу повторного патологического перелома. Морфологически и иммунологически верифицирован эхинококкоз правой плечевой кости. Сращение не достигнуто. Специфического лечения не получал. Заживление послеоперационной раны первичным натяжением.

При осмотре больной нормостенической конституции. Состояние удовлетворительное. Соматически здоров. Кожные покровы чистые, физиологической окраски. Область послеоперационного нормотрофического рубца (передне-наружная поверхность правого плеча) без признаков воспаления. Правое плечо имело варусно-антекурвационную деформацию. Анатомическое укорочение не выявили. Определили болезненность, патологическую подвижность в средней трети правого плеча в трех плоскостях. Активные движения правого плечевого сустава: отведение 60°, сгибание 50°. Ангионевротических расстройств не было. На рентгенограммах и КТ-сканах определяли выраженную остеолитическую деструкцию диафиза правой плечевой кости на всем его протяжении, в средней трети диафиза целостность кости была нарушена. В средней трети сегмента имелась накостная пластина с признаками нестабильности, винты. Метафизарные отделы плечевой кости были интактны. В костномозговом канале имелись множественные очаги «мякотканной» плотности различных размеров (в среднем 1,0 см в диаметре) (рис. 2).

Под эндотрахеальным наркозом выполнена операция – резекция диафиза правой плечевой кости, аутокостная пластика пострезекционного дефекта трансплантатом из левой малоберцовой кости, остеосинтез правого плеча и предплечья аппаратом Илизарова (рис. 3).

Резекционный материал, полученный в операционной, детально исследован (рис. 4).



а б  
Рис. 2. Рентгенограммы (а) и КТ-сканы (б) плечевой кости пациента С. до операции

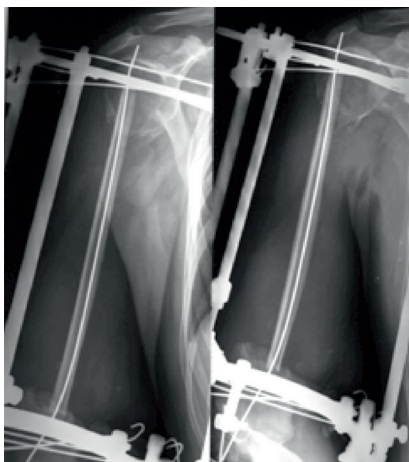
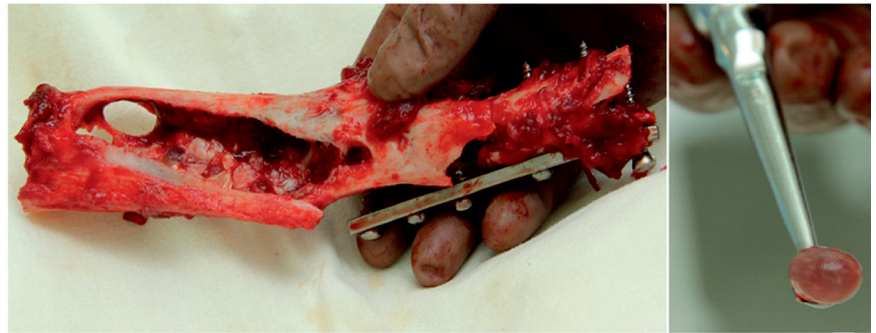


Рис. 3. Рентгенограммы плеча пациента С. при выписке из стационара



а б  
Рис. 4. Резецированный участок диафиза плечевой кости (а), эхинококковая киста (б)

Эхинококковая инвазия плечевой кости подтверждена лабораторно. Морфологическое исследование операционного материала данного больного позволило установить изменения как в корковой пластинке, так и изменения, локализованные в проекции костномозговой полости. Корковая пластинка была рарифицирована, имела спонгиозную структуру, в зоне края костного дефекта определяли полости со скоплениями мелких гидатидозных кист (рис. 5).

В костномозговой полости диафиза было расположено рыхлое темно бурое легко крошащееся содержимое с

обилием мелких, до 1,5-2 мм, пузырьков. При гистологическом исследовании этой зоны структур костного мозга не определяли, выявили геморрагический детрит и гидатидозные кисты с гигантоклеточной гранулематозной реакцией вокруг них. Гигантские многоядерные клетки типа инородных тел были крупные, располагались вблизи кутикулярных фрагментов паразитарных кист (рис. 6). Среди других клеточных элементов присутствовали мононуклеарные макрофаги с незначительной примесью нейтрофильных лейкоцитов.

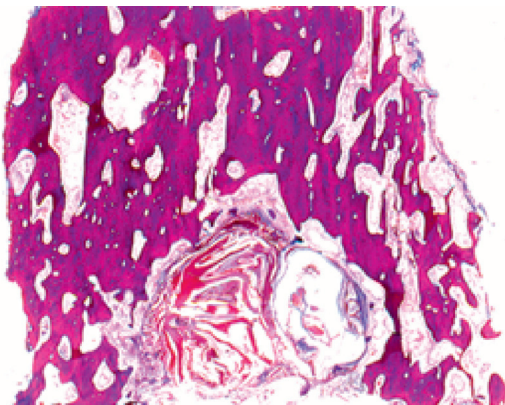


Рис. 5. Фото группы эхинококковых кист в пораженной кортикальной пластинке. Окраска по Массону. Лупное увеличение

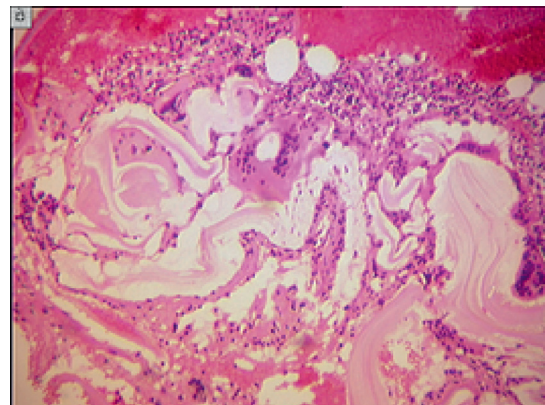


Рис. 6. Микрофото. Цисты и гранулематозная реакция в проекции костномозгового канала пораженной кости. Окраска гематоксилином и эозином. Увеличение: объектив 6,3; окуляр 12,5

В области дефекта диафиза, примыкая к мягким тканям, располагались крупные паразитарные кисты размерами от 0,5 до 3 см в диаметре, наполненные светлой полупрозрачной жидкостью. Структура стенок кист была представлена слоистой кутикулярной оболочкой и клеточной герминативной мембраной на внутренней поверхности (рис. 7). В некоторой части кист герминативную мембрану не определяли.

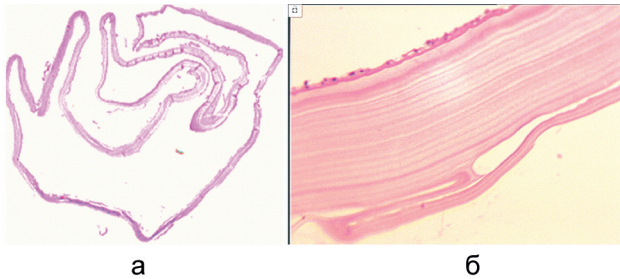


Рис. 7. Микрофото. Окраска гематоксилином и эозином. Стенка эхинококковых кист. Стенка крупной гидатиды, расположенной экстраоссально в области дефекта кости. Увеличение лупное (а). Фрагмент стенки эхинококковой кисты. Видна герминативная мембрана, располагающаяся на слоистой кутикуле. Увеличение: объектив – 16, окуляр – 12,5 (б)

Предполагается, что клетки герминативной мембраны, выстилающие внутреннюю поверхность паразитарной кисты, могут формировать дочерние, а также «внучатые» кисты, а при разрыве исходной кисты происходит обсеменение окружающей ткани с массовым образованием мелких кист. В прилежащей к очагу поражения разреженной кости выявили изменения, связанные с перестройкой костного матрикса, которые заключались в нарушении архитектоники ламеллярной организации кости, неравномерной толщине пластинок, чередовании минерализованных и неминерализованных участков, наличии обломочных структур и участков хондронидной трансформации с проявлениями энхондрального остеогенеза (рис. 8).

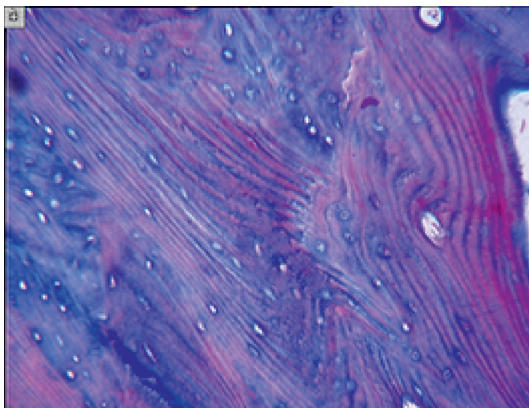


Рис. 8. Микрофото. Признаки длительной перестройки костного матрикса кортекса. Окраска по Массону. Увеличение: объектив – 6,3, окуляр – 12,5

Послеоперационный период протекал гладко. Больной получал симптоматическую терапию и специальное лечение мебендазолом по схеме: по 500 мг 2 раза в сутки в первые 3 дня, затем в той же дозе 3 раза в сутки в последующие 3 дня, в дальнейшем в дозе 25-30 мг/кг/сутки в 4

приема в течение 3 недель. Послеоперационная рана зажила первично. Ангионевротических расстройств на момент выписки не выявлено. На контрольных рентгенограммах: положение костных отломков и аутотрансплантата удовлетворительное, контакт их достаточен. Пациент выписан на амбулаторное наблюдение по месту жительства.

На контрольном осмотре через 6 месяцев после оперативного лечения жалоб нет, состояние удовлетворительное. Кожа области послеоперационного рубца без признаков воспаления. При оптической визуализации рентгенограмм и КТ-сканов правого плеча выявили признаки периостального типа консолидации костных фрагментов плечевой кости и аутотрансплантата на уровне проксимальной и дистальной зон контакта. Аппарат Илизарова демонтировали. Движения плечевого сустава к моменту выписки – отведение 35°, сгибание 40°. У пациента сохранялась умеренная комбинированная контрактура правого локтевого сустава. Нарушений кровоснабжения и иннервации не было выявлено. Пациенту рекомендованы курсы лечебной физкультуры, ограничение тяжелой физической нагрузки на правую верхнюю конечность, контрольная явка через 6 месяцев (рис. 9).

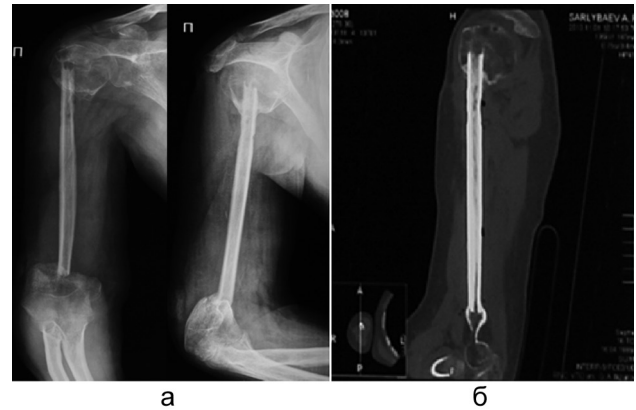


Рис. 9. Рентгенограммы (а) и МРР-срез (б) плеча пациента С. после демонтажа аппарата и удаления спиц

Морфологическая диагностика данного случая не представляла затруднений. Выявлено поражение корковой пластинки и костномозговой полости, отмечена многочисленность мелких (до 1,5 мм) гидатид костномозговой полости. Крупные гидатиды определялись в зоне дефекта кортекса с выходом в мягкие ткани.

Таким образом, считаем, выполнение радикальных резекций пораженных эхинококком костей по результатам клинических, рентгенологических, морфологических исследований обоснованным и облигатным лечебным мероприятием. Вместе с тем, наш скромный опыт применения методик чрескостного остеосинтеза в сочетании с аутокостной пластикой позволяет утверждать о возможности и оправданной целесообразности применения оригинальных технологий при лечении пациентов с протяженными пострезекционными дефектами длинных трубчатых костей. Ранее мы докладывали о возможности свободной костной пластики массивными аутотрансплантатами при реконструкции плечевой кости после первичных злокачественных опухолей [7].

#### ЛИТЕРАТУРА

1. Акматов Б.А., Рыскулов Э.Р. Методы и результаты диагностики и лечения рецидивного и резидуального гидатидозного эхинококкоза // Эхинококкозы : методы исследований, лечения, профилактики. М., 1990.

- Akmatov B.A., Ryskulov E.R. Metody i rezul'taty diagnostiki i lecheniia retsidivnogo i rezidual'nogo gidatidoznogo ekhinokokkoza [Methods and results of diagnostics and treatment of recurrent and residual hydatid echinococcosis] // Ekhnokokkozy : metody issledovaniia, lecheniia, profilaktiki. M., 1990.*
2. Паллиативное лечение эхинококкоза / И.Г. Ахмедов, Р.Т. Меджидов, М.А. Алиев, А.А. Ахмедов // Паллиативная медицина и реабилитация. 2002. № 2-3. С. 32.  
*Palliativnoe lechenie ekhnokokkoza [Palliative treatment of echinococcosis] / I.G. Akhmedov, R.T. Medzhidov, M.A. Aliev, A.A. Akhmedov // Palliativnaia Meditsina i Reabilitatsiia. 2002. N 2-3. S. 32.*
  3. Комплексное лечение гидатидозного эхинококкоза / С.А. Дадвани, О.С. Шкроб, А.Н. Лотов, Г.Х. Мусаев // Факультетская хирургическая клиника на пороге третьего тысячелетия. М., 2000. С. 315–322.  
*Kompleksnoe lechenie gidatidoznogo ekhnokokkoza [Complex treatment of hydatid echinococcosis] / S.A. Dadvani, O.S. Shkrob, A.N. Lotov, G.Kh. Musaev // Fakul'tetskaia khirurgicheskaia klinika na poroge tret'ego tysiacheletii. M., 2000. S. 315–322.*
  4. Даллакян А.Б., Бишарян М.С. Редкий случай эхинококкоза бедренной кости // Науч. мед. журн. 2010. № 4. С. 85-87.  
*Dallakian A.B., Bisharian M.S. Redkii sluchai ekhnokokkoza bedrennoi kosti [A rare case of femoral echinococcosis] // Nauch. Med. Zhurn. 2010. N 4. S. 85-87.*
  5. Лейкина Е.С. Эхинококкозы (этиология, эпидемиология, профилактика) // Мед. паразитология и паразитар. болезни. 1985. № 6. С. 62-70.  
*Leikina E.S. Ekhnokokkozy (etiologiia, epidemiologiia, profilaktika) [Echinococcoses (etiology, epidemiology, prevention)] // Med. parazitologiia i parazitarnye bolezni. 1985. N 6. S. 62-70.*
  6. Мирзоев Э.С., Мирзоев Н.Э. Случай эхинококкового поражения диафиза плечевой кости // Травматология и ортопедия России. 2009. № 4 (54). С. 106-108.  
*Mirzoev E.S., Mirzoev N.E. Sluchai ekhnokokkovogo porazheniia diafiza plechevoi kosti [A case of humeral shaft echinococcal involvement] // Travmatologiya i Ortopediia Rossii. 2009. N 4 (54). S. 106-108.*
  7. Применение чрескостного остеосинтеза при лечении больного с саркомой Юинга плечевой кости / И. И. Балаев, Л.М. Куфтырев, Д.Ю. Борзунов, А.В. Злобин // Гений ортопедии. 2004. № 2. С. 63-65.  
*Primenenie chreskostnogo osteosinteza pri lechenii bol'nogo s sarkomoi Iuinga plechevoi kosti [Transosseous osteosynthesis in treatment of a patient with humeral Ewing sarcoma] / I. I. Balayev, L.M. Kufyrev, D.Y. Borzounov, A.V. Zlobin // Genij Ortop. 2004. N 2. S. 63-65.*
  8. Сергиев В.П., Филатов Н.Н. Инфекционные болезни на рубеже веков. Осознание биологической угрозы. М.: Наука, 2007. 572 с.  
*Sergiev V.P., Filatov N.N. Infektsionnye bolezni na rubezhe vekov. Osoznanie biologicheskoi ugrozy [Infectious diseases at the boundaries of the centuries. The perception of biological danger]. M.: Nauka, 2007. 572 s.*
  9. Unusual presentation of an infected primary hydatid cyst of biceps femoris muscle / N.C. Tarhan, I.C. Tuncay, O. Barutcu, H. Demirors, A.M. Agildere // Skeletal Radiol. 2002. Vol. 31, No 10. P. 608-611.

Рукопись поступила 21.02.2014.

#### **Сведения об авторах:**

1. Борзунов Дмитрий Юрьевич – ФГБУ «РНЦ «ВТО» им. акад. Г.А. Илизарова», заместитель директора по научной работе, д. м. н.
2. Митрофанов Александр Иванович – ФГБУ «РНЦ «ВТО» им. акад. Г.А. Илизарова», лаборатория гнойной остеологии и замещения дефектов конечностей, старший научный сотрудник, к. м. н.
3. Моховиков Денис Сергеевич – ФГБУ «РНЦ «ВТО» им. акад. Г.А. Илизарова», травматолого-ортопедическое отделение № 16, врач травматолог-ортопед.
4. Мигалкин Николай Сергеевич – ФГБУ «РНЦ «ВТО» им. акад. Г.А. Илизарова», лаборатория морфологии, научный сотрудник.
5. Сорокин Дмитрий Валерьевич – ФГБУ «РНЦ «ВТО» им. акад. Г.А. Илизарова», лаборатория морфологии, младший научный сотрудник.