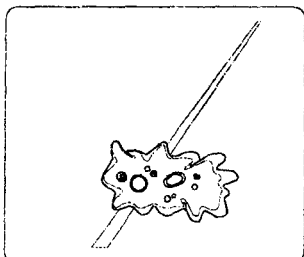


зернистой ацидофильной цитоплазмой, ядра — мелкими, округлыми, гиперхромными, располагались в центральной части клетки, ядрышки отсутствовали.

Таким образом, цитологическое исследование является информативным методом до- и интраоперационной диагностики эпителиальных опухо-

лей почек. Оно позволяет оценить не только гистогенетический вариант новообразования, но и получить информацию о степени дифференцировки неоплазмы. Возможность выполнения органосохраняющих операций при почечно-клеточном раке напрямую связана с гистогенезом и степенью анаплазии опухоли.




А.Н. Мунгалов

## РАК ПРЕДСТАТЕЛЬНОЙ ЖЕЛЕЗЫ В ЧИТИНСКОЙ ОБЛАСТИ

*Читинская государственная медицинская академия*

Сведения о распространении рака предстательной железы (РПЖ) в разных регионах России противоречивы. Так, в г. Перми, по данным литературы, в 1994 г. заболеваемость РПЖ составляла 8,1 на 100 тыс. мужского населения, в Омской области — 29,0 на 100 тыс. мужского населения у горожан и 13,3 — у сельского населения и имеет тенденцию к росту. В Читинской области проживает 1249408 чел., из них мужчин — 627477 чел. За период с 1996 по 2000 г. в области всего было впервые выявлено 318 больных РПЖ, в том числе со II стадией — 104 чел. (32,8%), с III стадией — 154 чел. (48,5%), с IV стадией — 59 чел. (18,7%) (случаев РПЖ на I стадии не выявлено). Диагноз подтверждался с помощью пальцевого ректального исследования, исследования крови на PSA, биопсии, ТРУЗИ и КТ. У 21 пациента (6,6%) удалось диагностировать РПЖ на II стадии до развития обструктивных осложнений. У остальных наблюдались признаки инфравезикальной обструкции. Морфологическое подтверждение РПЖ было получено у 75,7% пациентов, и им выполнена орхэктомия в комплексе с лечением антиандрогенами или эстрогенами. Ос-



*Блокатор рецептора серотонина 5-HT<sub>2</sub>, высокой селективности*

# ЭМЕТРОН®

Таблетки в оболочке,  
раствор для инъекций,  
содержащие по 4 и по 8 мг  
ОНДАНСЕТРОНА



Для лечения и предупреждения тошноты, рвоты, появляющихся  
после операции,

во время химиотерапии

во время лучевой терапии



ГЕДЕОН РИХТЕР А.О.

*Основано в 1901 году*

тальным больным проводилось лечение без орхэктомии. Заболеваемость РПЖ в области в 1996 г. составила 2,8 на 100 тыс. мужского населения; в 1997 г. — 5,3; в 1998 г. — 13,3; в 1999 г. — 11,3 и в 2000 г. — 12,1; болезненность — 14,4; 13,8; 15,7; 18,8; 20,3; летальность — 3,3; 3,4; 2,9; 1,7 и 2,2 соответственно.

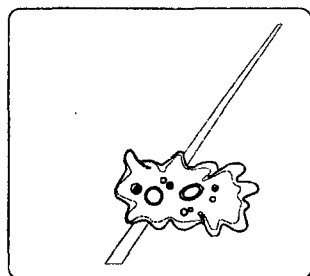
Данные литературы и наши наблюдения показывают, что заболеваемость РПЖ за последние пять лет возросла почти в 5 раз, но в связи с совершенствованием диагностики и терапии летальность в Читинской области имеет тенденцию к снижению.

Обструктивные осложнения РПЖ в подавляющем большинстве случаев имеются уже на II стадии этого заболевания. Для улучшения качества медицинской помощи необходимо улучшить ран-

нее выявление РПЖ, широко внедрить диспансеризацию мужчин после 45 лет, применение ТРУЗИ простаты, исследование крови на PSA.

Исследование уровня PSA крови в сочетании с ТРУЗИ и КТ при подозрении на РПЖ позволяет достоверно выявлять его на ранних стадиях, до развития обструктивных осложнений, что значительно улучшает прогноз у этой категории больных.

Возможно, одной из причин роста РПЖ в Читинской области может быть дефицит селена. Читинская область относится к селенодефицитным биогеохимическим провинциям, что может привести к соответствующему гипомикорэлементозу. Существует зависимость между дефицитом селена в рационе питания и частотой возникновения РПЖ, что диктует необходимость эколого-физиологического обоснования профилактики РПЖ.



**В.Л. Медведев, С.И. Костюков, И.Т. Вакуленко,  
Н.В. Будник, П.В. Трусов**

## **ДИАГНОСТИКА РАКА ПРОСТАТЫ У БОЛЬНЫХ С РАССТРОЙСТВАМИ МОЧЕИСПУСКАНИЯ**

*Ростовский государственный медицинский университет, Ростовский  
областной медицинский лечебно-диагностический центр*

В настоящее время проблема ранней диагностики рака предстательной железы вызывает повышенный интерес исследователей, поскольку рак данной локализации является одним из наиболее частых новообразований у мужчин. Особую актуальность имеет разработка диагностических алгоритмов, основанных на применении комбинации следующих исследований: пальцевого ректального исследования простаты (ПРИ), определения простатического специфического антигена (ПСА) в крови и трансректального ультразвукового исследования (ТРУЗИ), по результатам которых определяют показания к полифокальной биопсии простаты.

В период с 1999 по 2001 г. нами обследовано 2436 пациентов с расстройствами мочеиспускания в возрасте от 50 до 86 лет.

При исследовании сывороточного ПСА у 729 человек (29,9%) выявлен повышенный уровень (более 4 нг/мл). При ТРУЗИ у 9% больных выявлены характерные гипоехогенные очаговые поражения и у 2,4% — аналогичные узловые изменения при ПРИ с нормальным уровнем ПСА.

Результаты этих исследований послужили основанием к проведению полифокальной биопсии

простаты 1006 пациентам, однако согласились на это исследование только 676 мужчин. Биоптаты брали из 10 участков: 6 биоптатов по парасагитальным линиям из правой и левой долей (основание, середина и верхушка), 2 биоптата из транзитной зоны и по 1 биоптату из семенных пузырьков. При необходимости брали дополнительный биоптат из подозрительных, по данным ТРУЗИ и ПРИ, участков.

По результатам биопсии рак простаты установили у 319 больных, что составило 47,1% от числа выполненных биопсий и 13% от всех обследованных больных.

При морфологическом изучении тканей предстательной железы у 319 больных раком выявлено, что высокодифференцированные формы рака (индекс Глисона 2-4) наблюдались лишь в 6,7%, среднечифференцированные (индекс Глисона 5-7) — в 56,7% и низкодифференцированные (индекс Глисона 8-10) — в 36,4%.

Таким образом, обследование больных с нарушениями мочеиспускания позволило выявить рак предстательной железы в 13% случаев. Наиболее информативным явилось определение концентрации сывороточного ПСА.

