

Лукшина А.А., Зайцев О.С., Нагорская И.А., Усачев Д.Ю., Лукшин В.А.
ФГБНУ «НИИ нейрохирургии им. Н.Н. Бурденко», Москва, Россия
125047, Москва, ул. 4-я Тверская-Ямская, 16

Психопатологические проявления множественных менингиом правого полушария

Представлены данные литературы о менингиомах и их психопатологических проявлениях, занимающих центральное место в клинической картине примерно у каждого 5-го пациента с этими опухолями.

Приведен клинико-психопатологический анализ пациентки с множественными менингиомами правого полушария: гигантской — в задней трети серпа, большой — в височной области и трех небольших — в лобной и теменной областях. Заболевание дебютировало с головной боли, однако параллельно появились психопатологические симптомы, оставшиеся незамеченными врачами: эмоциональная лабильность, личностные изменения, приведшие к семейному разладу, снижение критичности, трудности в ориентации на местности, ослабление памяти и левостороннее зрительное невнимание. Хирургическое лечение проводилось поэтапно: с интервалом в 11 дней удалены две наиболее крупные менингиомы, что дало возможность наблюдать психопатологическую динамику после каждой операции.

Сделан вывод о необходимости более пристального внимания к психопатологическим проявлениям заболевания, что важно как для первичной диагностики, так и для определения тактики дальнейшего лечения.

Ключевые слова: множественные менингиомы; психические нарушения; симптомы правополушарного поражения; нейропсихиатрический анализ.

Контакты: Олег Семенович Зайцев; OZaitsev@nsi.ru

Для ссылки: Лукшина АА, Зайцев ОС, Нагорская ИА. и др. Психопатологические проявления множественных менингиом правого полушария. *Неврология, нейропсихиатрия, психосоматика.* 2015;7(2):22–27.

Psychopathological manifestations of multiple meningiomas in the right hemisphere

Lukshina A.A., Zaitsev O.S., Nagorskaya I.A., Usachev D.Yu., Lukshin V.A.

N.N. Burdenko Research Institute of Neurosurgery, Moscow, Russia

16, 4th Tverskaya-Yamskaya St., Moscow 127047

The paper gives the data available in the literature on meningiomas and their psychopathological manifestations that occupy a central position in the clinical picture in almost every 5 patients with these tumors.

The authors provide a clinical and psychopathological analysis of a female patient with multiple meningiomas in the right hemisphere: a giant meningioma in the posterior third of the falx, a large meningioma in the temporal region, and three small meningiomas in the frontal and parietal regions. The disease started as headache; however, psychopathological symptoms remained missed by physicians, such as emotional lability; personality changes leading to family dissension; lower criticism; spatial orientation problems; hypomnesia; left-sided visual inattention, occurred in parallel. Surgical treatment was performed by stages: the two largest meningiomas were removed at an 11-day interval, which presented a means of observing psychopathological changes after each operation.

It is concluded that greater attention should be given to the psychopathological manifestations of the disease, which is important to make a primary diagnosis and to define further treatment policy.

Key words: multiple meningiomas; mental disorders; symptoms of right hemisphere damage; neuropsychiatric analysis.

Contact: Oleg Semenovich Zaitsev; OZaitsev@nsi.ru

For reference: Lukshina AA, Zaitsev OS, Nagorskaya IA, et al. Psychopathological manifestations of multiple meningiomas in the right hemisphere. *Neurology, Neuropsychiatry, Psychosomatics.* 2015;7(2):22–27.

DOI: <http://dx.doi.org/10.14412/2074-2711-2015-2-22-27>

Менингиомы относятся к группе опухолей оболочек мозга, на их долю приходится 13–26% внутримозговых опухолей [1]. Заболеваемость составляет в среднем 3–8 случаев на 100 тыс. населения [2, 3], нарастает с возрастом, достигая максимума у лиц 70–79 лет. Чаще менингиомы обнаруживают у женщин, чем у мужчин (2,2–2,7:1) [3, 4].

Как правило, внутримозговые менингиомы представлены одиночными узловыми медленно растущими доброкачественными образованиями, четко ограниченными от ок-

ружающей ткани головного мозга. Реже (в 0,9–16% случаев) отмечается множественное поражение [5].

Прогноз при менингиомах преимущественно благоприятный: в течение 15 лет после хирургического лечения частота рецидивов не превышает 25% [4].

Клиническая картина при менингиомах обусловлена в первую очередь локальным воздействием опухоли на функционально значимые зоны коры головного мозга и может характеризоваться не только очаговым неврологическим дефи-

цитом и эпилептическими приступами, но и психическими нарушениями. Частота психопатологического дебюта клинических проявлений менингиом, по-видимому, составляет 20–21% [6, 7]. Вероятность психических нарушений выше при конвекситальном расположении опухоли, чем при базальном, при локализации в правой лобной области, чем в левой; психопатологическая симптоматика связана со степенью перифокального отека мозга, а не с объемом опухоли [8].

Детальных исследований психопатологических проявлений менингиом в литературе крайне мало. В основном представлены отдельные клинические наблюдения либо серии случаев, при этом, к сожалению, не всегда указывается локализация опухоли.

Будучи медленно растущей опухолью, менингиома во многих случаях долгое время не проявляется неврологическими симптомами, однако при этом у больного могут отмечаться постепенные изменения личности, колебания настроения или даже психотические проявления. Чаще всего это наблюдается при менингиомах лобной локализации [9–11], которые некоторые авторы называют «тихими» [10] из-за отсутствия неврологического дефицита и эпилептических припадков. В то же время эти опухоли могут сопровождаться психическими нарушениями, в связи с чем пациентов нередко первоначально направляют к психиатрам и менингиомы поздно диагностируют. Так, бифронтальные менингиомы клинически проявлялись депрессией, безразличием к работе и семье, плаксивостью [10, 12], а менингиома левой лобной доли – депрессией и замкнутостью [10]. Поражение правой лобной доли дебютировало с апатии, которая была диагностирована как депрессия [13], в другом случае менингиома правой лобной доли проявилась биполярным расстройством с вторичной алкоголизацией [11]. Выраженное фармакорезистентное депрессивное расстройство, отмеченное в дебюте гигантской лобно-височной менингиомы правого полушария, полностью регрессировало через полгода после тотального удаления опухоли [14].

Эмоциональные расстройства описаны и при других локализациях менингиом, например депрессия при менингиоме ольфакторной области [15] и тревога с депрессией при поражении левой височной доли [16].

Высокий уровень тревожности в предоперационном периоде выявлен у 52 пациентов с менингиомами различной локализации, при этом наблюдалась нормализация эмоционального состояния после операции [17].

В случаях, описанных А. Vupėvičius и соавт. [6], менингиома левой лобно-теменной области первично распонена как депрессия с болезнью Паркинсона, менингиома задней ямки и бифронтальная менингиома – как деменция при болезни Паркинсона, а менингиома правой теменной доли – как нарушение настроения по типу органической эмоциональной лабильности.

Бред преследования и агрессивное поведение, слуховые галлюцинации отмечались у пациента с левосторонней парасагитальной менингиомой. До обнаружения опухоли у этого пациента был установлен диагноз «шизофрения» [18].

В качестве иллюстрации возможных психических нарушений при менингиомах приводим собственное наблюдение пациентки с множественным опухолевым поражением правого полушария.

Больная Ж., 48 лет, правша с сенсорным левшеством (левые прицельный глаз и ухо, к которому прикладывает те-

лефонную трубку) и левшами в семье (родная сестра и племянники).

Образование среднее, портниха. В 21 год вышла замуж, родила сына, через 4 года появился второй сын. Отношения с мужем «всегда были непростые», характеризует его как «жесткого, контролирующего» человека. Работала санитаркой в больнице, няней. Работу с детьми любит, говорит, что «дети – это счастье». Считает себя «ранимой, впечатлительной», склонной к плаксивости, плохо переносит страдания других людей, когда не может им помочь.

В 28 лет, когда сын пошел в первый класс, очень волновалась, нарушился сон, «вообще перестала спать». Несколько лет назад проблемы со сном (трудности засыпания из-за беспокойных мыслей, ранние пробуждения) возобновились.

Около 3 лет назад стала быстро утомляться, для отдыха были необходимы уединение и некоторое время, чтобы «полежать». Одновременно присоединилась пульсирующая боль в затылке, помогал анальгин и укол но-шпы. Головная боль часто возникала на фоне нервного напряжения. В то же время была обнаружена и удалена миома матки, принимала феминал.

Два года назад муж неожиданно объявил о разводе, последовали судебные тяжбы из-за квартиры, расселение детей, в результате чего пациентка испытывала сильный стресс. Примерно тогда же изменился характер: она стала более общительной, легко подходила к незнакомым людям и заговаривала с ними, однако при этом якобы оставалась «в рамках воспитанности».

Стала «путаться» в определении маршрута: могла выйти из пожарного выхода вместо главного, ошибалась при выборе нужного поворота на улице, хотя в итоге все же добиралась до намеченной цели. Так, работая няней, выходила на прогулку с ребенком и порой забывала дорогу обратно, но находила ее, расспрашивая окружающих и правильно называя адрес. Постепенно снижалась память на имена, названия предметов.

За 3 мес до госпитализации начала ухудшаться речь, появились проблемы с дикцией. Пару раз в течение нескольких часов ощущала «какой-то непонятный» запах. Тогда же отметила снижение чувствительности в левой половине лица.

Со слов младшего сына, мать, которая всегда была общительная, веселая, за последние года 4 изменилась: стала более «замкнутой и вялой», меньше следит за своим внешним видом. В то же время у нее появилась способность свободно общаться с незнакомыми людьми – она легко начинала и поддерживала разговор в общественном транспорте, хотя раньше этого не делала. Наблюдалось также заметное ухудшение памяти: мать могла несколько раз в день позвонить с одним и тем же вопросом и только после недоумения с его стороны вспоминала, что уже звонила и задавала этот вопрос. Пациентка стала более мнительной, «придумывала» себе несуществующие болезни и обсуждала это с разными людьми.

Нарастала головная боль. Невролог вначале предполагал остеохондроз шейного отдела, но в связи с отсутствием эффекта от лечения направил пациентку на компьютерную томографию (КТ) головного мозга. При КТ выявлено множественное опухолевое поражение мозговых оболочек (рис. 1): гигантская менингиома задней трети серпа справа, большая опухоль правой височной области, три небольшие конвекситальные опухоли правой лобной и теменной областей.

Консультация офтальмолога: при ориентировочном дооперационном исследовании выявлены левосторонняя гомонимная гемианопсия, начальный застой дисков зрительных нервов.

На электроэнцефалограмме (ЭЭГ) до операции определялись выраженные изменения биоэлектрической активности в виде дезорганизации корковой ритмики с признаками раздражения срединных структур мозга наряду с устойчивым преобладанием медленноволновой активности в правом полушарии с акцентом в правой затылочно-теменно-височной области в сочетании с видоизмененными эпикомплексами при гипервентиляции.

Консультация психиатра: пациентка ориентирована в месте и времени, передвигается самостоятельно. В начале беседы заявляет, что не хочет обсуждать личную жизнь, но затем отвечает на все вопросы. Жалуетесь на головную боль, шаткость при ходьбе, головокружение, плохую ориентацию на местности («стала путаться на улице, забываю дорогу»), снижение памяти, нарушение «дикции». При разговоре часто хихикает, периодически театральнo вздыхает, производит впечатлительные дурашливой и манерной. С сарказмом, закатывая глаза, повторяет вопросы врача. При упоминании о сыновьях и разводе на глазах появляются слезы, говорит, что тема семьи для нее «очень большая», но во время рассказа о семейных неприятностях смеется. О возникшей 2 года назад способности легко общаться говорит: «Как будто меня выпустили, ... муж ведь меня контролировал всегда». Посмеиваясь, высказывает удивление по поводу того, что у нее появились поклонники: «я же сумасшедшая!», «надо быть сумасшедшей, чтобы тобой заинтересовались». Говорит, что все пережитое сделало ее «добрее» и теперь ей «других жалко». В конце беседы в ответ на просьбу поговорить с ее сыном со смехом спрашивает: «А зачем? Скажете ему, что у него мама сумасшедшая?» и добавляет: «Да я всегда такая была безбашенная!». Внешней обеспокоенности предстоящей операцией не обнаруживает, как бы между прочим интересуется, пройдет ли после операции «путаница» в пространстве.

Предоперационное нейропсихологическое исследование: охотно вступает в контакт, в начале исследования несколько напряжена. Мотивация экспертизы формальная. Результатами исследования не интересуется, стремится быстрее его закончить. Эмоциональный фон колеблется (от негативизма до улыбки).

Темп деятельности равномерный, достаточный. Источается, в течение обследования отмечаются колебания работоспособности. Новое задание не сразу понимает, долго включается, что сопровождается нарастанием количества ошибок.

При исследовании выявлены: 1) нарушения в зрительно-пространственной сфере — невнимание к левой стороне листа, зеркальные и координатные ошибки; 2) незначительное сужение объема отсроченного воспроизведения в слухоречевой памяти по сравнению с сохраненным объемом воспроизведения в зрительной памяти; 3) диссоциация при исследовании рабочей памяти: существенное (ниже возрастной нормы) снижение зрительной памяти при относительно сохраненной (в пределах возрастной нормы) вербальной памяти. Других значимых изменений не отмечено.

Сделан вывод о том, что на первом плане в клинической картине находятся нарушения в зрительно-пространственной сфере, что соответствует преимущественному поражению

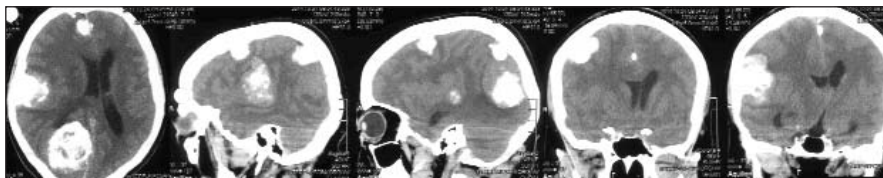

Рис. 1. КТ до операции (описание в тексте)

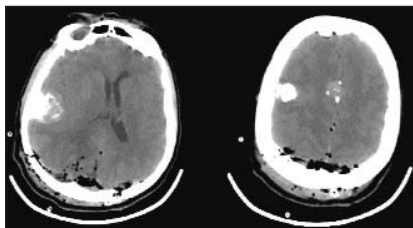


Рис. 2. КТ после первой операции (описание в тексте)

конвексимальных и глубоких отделов височной, теменной и затылочной долей правого полушария.

Учитывая наличие удаленных друг от друга узлов опухоли, требующих различных хирургических доступов, а также риск возможных периоперационных осложнений, принято решение о поэтапном удалении менингиом. Ввиду большего размера опухоли и степени дислокации перифокальных структур правого полушария головного мозга

на первом этапе выполнено удаление крупных сливающихся узлов правой теменно-затылочной области. Операцию перенесла хорошо, периоперационных осложнений не было. На 1-е сутки вертикализована, активно жалобы не предъявляла. Послеоперационная рана зажила первичным натяжением.

При контрольной КТ в 1-е сутки после операции (рис. 2) выявлены послеоперационные изменения в проекции задней трети сагиттального синуса. Сохранились множественные петрифицированные объемные образования, преимущественно справа. Желудочковая система не расширена. Смещение срединных структур вправо до 10 мм. Охватывающая цистерна проследивалась.

Нейропсихологический осмотр на 7-й день после первой операции: жалоб не предъявляет, отмечает уменьшение шаткости при ходьбе и головокружения, говорит, что стала меньше путаться. Охотно вступает в контакт, старательно выполняет задания. Критика к своему состоянию, допускаемым ошибкам достаточная. Интересуется результатами исследования, прогнозом. Эмоциональный фон несколько повышенный.

В течение обследования программу усваивает и удерживает хорошо, переключается быстро. Темп деятельности равномерный, достаточный. Признаков повышенной утомляемости не выявляется.

Отмечается уменьшение ошибок по типу невнимания к левой половине листа, а также координатных ошибок в определении времени по «слепым» часам, в пробах Хэда. Слухоречевая и зрительная память остались на прежнем уровне.

Сделан вывод о выраженной положительной динамике в состоянии зрительно-пространственных функций. Остальные высшие психические функции — на дооперационном уровне.

Консультация психиатра на 11-е сутки после операции: передвигается самостоятельно, ориентирована в месте и времени. Легко узнает и приветствует собеседника. Быстро и по существу отвечает на вопросы. В беседе по сравнению с прошлым осмотром стала спокойнее, настроение несколько приподнято, жалоб не предъявляет. Говорит, что после операции «ушло животное, появился человек», при этом смеется. При подробном расспросе отмечает, что исчезло головокружение, походка стала более быстрой и «легкой»: «Я теперь летаю, как раньше». Начала лучше ориентироваться, «тренировалась» и запоминала маршрут от палаты до перевязочной, хо-

дила туда самостоятельно, однако на другие этажи ходить одна пока боится. Субъективно улучшилась память. Не беспокоит головная боль, уменьшилась плаксивость.

В то же время, по словам пациентки, появились «мультики» перед глазами слева. При открытых глазах видит боковым зрением какие-то пятна, не может сказать, что именно. Также эпизодически видит «муравьев» на стене или в левом углу, «слизняков» на потолке, «симпатичные такие, смешные». Несколько раз, не дольше минуты, ощущала «странный» запах. К этим явлениям относится спокойно, даже с некоторым интересом. Спрашивает, что может улучшиться в ее состоянии после второй операции.

В связи с пароксизмами зрительных и обонятельных галлюцинаций назначен леветирацетам по 500 мг 2 раза в сутки.

Учитывая позитивную динамику в состоянии пациентки и отсутствие послеоперационных осложнений, принято решение о проведении второго этапа хирургического лечения в рамках одной госпитализации. На 12-й день после первой операции выполнено удаление двух узлов менингиомы правой заднебно-височной области. Ранний послеоперационный период также протекал без осложнений. Патоморфологический анализ биоптатов узлов опухоли подтвердил диагноз: менингиома преимущественно фибробластического строения (WHO Grade I) с обилием псаммозных телец. Доброкачественность опухоли была основанием для отказа от проведения радио- и химиотерапии. Оставшийся небольшой узел в передней трети серпа (рис. 3) расценен как клинически малосимптомный, без признаков перифокального воздействия на окружающие ткани мозга, ввиду небольшого размера (менее 2 см), и подлежит динамическому наблюдению.

Контрольная КТ на 3-й день после второй операции (см. рис. 3): послеоперационные изменения в правых височной и затылочной областях. Гематом нет. Желудочковая система не расширена, срединные структуры смещены влево до 11 мм. Охватывающая цистерна прослеживается. В проекции операции убедительных признаков накопления контрастного вещества не получено.

Консультация психиатра на 3-и сутки после второй операции: пациентка отмечает, что стала раздражительной: «рычу и кусаюсь». При беседе часто наблюдаются смешки, однако на вопрос, почему она раздражается, начинает плакать: мать отказалась принять ее у себя дома после выписки, подруга не звонит, поэтому и расстраивается. Говорит о своих плохих жилищных условиях, переживает, что ее сыновей это не волнует.

Сообщает, что после первой операции чувствовала «подъем сил», много ходила, не уставала и сейчас может «революцию совершить», но при этом стала замечать «все несовершенства этого мира» (смеется), это ее раздражает. Например, сегодня очень рассердилась при виде человека, который стоял на ее пути: «Вот чего он стоит, видит же, что я иду, мог бы и отойти».

Отмечает улучшение общего состояния, рада, что операции прошли без осложнений. Ухудшился сон: спит по 3–4 ч, хотя спать хочется. Зрительные галлюцинации, появившиеся после первой операции, прошли, однако остается «мелькание» в левом поле зрения снизу. Критична к зрительным нарушениям, высказывает недовольство своей раздражительностью, при этом смеется.

В связи с развившейся дисфоричностью леветирацетам заменен на вальпроат натрия по 500 мг 2 раза в сутки, добавлена аминифенилмасляная кислота по 125 мг 3 раза в сутки.

Консультация офтальмолога на 3-и сутки после второй операции: остается левосторонняя гомонимная гемианопсия с выпадением нижних квадрантов. По сравнению с предыдущим осмотром наблюдаются уменьшение дефекта в поле зрения, практически полный регресс застойного диска зрительного нерва справа, отек диска зрительного нерва слева сохраняется на прежнем уровне.

ЭЭГ на 7-е сутки после второй операции: 1) при сравнении с предоперационной ЭЭГ сохраняются общие изменения в виде дезорганизации основного ритма с признаками раздражения медиальных структур мозга базального уровня; 2) отмечаются уплощение рисунка ЭЭГ в правом полушарии, нивелирование медленноволновой активности в правой затылочно-теменно-височной области; 3) типичная эпилептическая активность отсутствует как при фоновой записи, так и при гипервентиляции.

Консультация психиатра на 7-е сутки после второй операции, перед выпиской: улучшился сон, при этом пациентка спит не только ночью, но и днем после обеда. Остается раздражительность, но она распространяется в основном на близких и знакомых людей. Сохраняется и плаксивость, но существенно менее выраженная. Стала самостоятельно спускаться на первый этаж. Гуляет по отделению, спокойно вступает в разговор с незнакомыми людьми, сама останавливается, чтобы пообщаться с врачом. При упоминании о плаксивости глаза увлажняются, но не плачет. Часто посмеивается. Считает, что память становится лучше, уже не так, как раньше, забывает слова (хотя раньше на это и не жаловалась). Появилось «зикание», во время беседы иногда в начале слова несколько раз повторяла первый слог. Остаются несколько облегченные суждения, отношение к болезни и перспективам выздоровления.

Обсуждение. Настоящее сообщение является первой в доступной нам литературе попыткой клиничко-психопатологического анализа проявлений множественных менингиом. Представленные ранее описания либо касались психических нарушений при одиночных менингиомах, либо ограничивались простым упоминанием о личностных нарушениях.

В нашем наблюдении множественные менингиомы развились у женщины, имевшей гинекологические проблемы (миома матки) и проходившей соответствующее лечение. Эта коморбидность может косвенно подтверждать участие женских половых гормонов в генезе опухоли, что в последнее время широко обсуждается

в литературе [19, 20]. Кроме того, именно женщины доминируют в сериях анализа множественных менингиом [21].

Формально заболевание дебютировало с головной болью — наиболее частого (36% случаев) неспецифического симптома менингиом [22]. Головная боль, долгое время беспокоившая пациентку, была первоначально расценена неврологом как проявление шейного остеохондроза. Только при отсутствии эффекта от лечения пациентка была направлена на КТ, при которой выявлено множественное менингиоматозное поражение мозга.

Однако ретроспективно можно отметить и другие, в частности психопатологические, проявления заболевания,

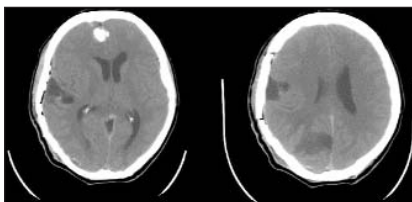


Рис. 3. КТ после второй операции (описание в тексте)

которые, по данным литературы, встречаются в 21% случаев при менингиомах [22].

В представленном наблюдении наряду с неспецифическими астеническими проявлениями, нарастанием эмоциональной лабильности появились и постепенно нарастали особые эмоционально-личностные расстройства, в генезе которых, по-видимому, принимал участие фактор очагового поражения мозга. Весьма вероятно, что именно эти нарушения привели к семейному разладу, а в дальнейшем проявились в сокращении дистанции при контактах с незнакомыми людьми, а также в уменьшении внимания к своему внешнему виду, о чем сообщил младший сын. Эмоционально-личностные изменения отчетливо проявились и при предоперационном психиатрическом осмотре, в частности в виде несоответствия внешних проявлений эмоций содержанию беседы (например, смех при рассказе о семейных неприятностях), дурашливости, манерности, театральности, которые традиционно рассматриваются как истерические черты. В контексте личностных изменений необходимо отметить и отчетливое снижение критики к проявлениям заболевания, отсутствие переживаний по поводу предстоящей операции и обеспеченности перспективами своего состояния.

Эмоционально-личностные изменения считаются характерными для поражения правого полушария [23], в частности его передних отделов [8, 24]. Некритичность к медленно нарастающим психическим нарушениям, описанная при лобных поражениях, ведет к поздней диагностике заболевания [10].

Возможно, что некоторые эмоционально-личностные феномены были проявлением не органического поражения мозга, а реакцией на стрессовую ситуацию в семье. Так, при направленном расспросе пациентка могла объяснить причину своих слез переживанием за судьбу детей, обидой на невнимание со стороны матери, тогда как при чисто «органическом слабодушии» пациенты обычно затрудняются ответить на вопрос, почему они плачут. В рассматриваемом наблюдении в основе плаксивости, по-видимому, лежала реакция на семейный стресс, которая на фоне органического поражения ЦНС приобрела соответствующие «органические» черты. Снижение критичности у пациентки, вероятно, обусловлено поражением правой лобной доли и было частичным, распространялось в основном на поведение, не мешая при соответствующем направлении беседы относительно адекватно анализировать и оценивать основные жизненные события.

Другими относительно специфическими симптомами в представленном наблюдении были когнитивные нарушения в виде не только некоторого субъективного и объективного снижения памяти, но и нарушения определения своего местонахождения и маршрута следования. Когнитивные расстройства были верифицированы нейропсихологическим обследованием, выявившим левостороннее невнимание, координаторные (в том числе зеркальные, характерные для левшей [23]) ошибки, существенное снижение зрительной рабочей памяти по сравнению с вербальной и незначительное сужение объема отсроченного воспроизведения в слухоречевой памяти. Специфичность выявленных расстройств для поражения задних отделов правого полушария не вызывает сомнений. В литературе описана диссоциация между рабочей зрительной и вербальной памятью в нормальной выборке в зависимости от профиля латеральной организации и в группе пациентов с правополушарными поражениями, что связано с различной латеральной ор-

ганизацией процессов переработки речевой и зрительной информации [25–27]. Регресс нарушений в зрительно-пространственной сфере после удаления крупных сливающихся узлов правой теменно-затылочной области во время первой операции указывает на их очаговый характер. На этом фоне рабочая пространственная память остается на дооперационном уровне, не достигая возрастной нормы. Это объясняется тем, что рабочая память обеспечивается в большей степени лобной долей правого полушария и в реализации процессов рабочей памяти имеют значение связи между лобными и теменно-затылочными областями, теменной и височной долями правого полушария [28, 25]. Необходимо отметить, что в литературе менингиома часто перечисляется в ряду потенциально обратимых причин деменции [29].

В нашем наблюдении клиническую картину довершали обонятельные галлюцинации, считающиеся характерными для поражения правой височной доли [30], а также такие субъективные проявления заболевания, как проблемы с «дикцией», гипестезия в левой половине лица и выявленная только при обследовании нейроофтальмологом левосторонняя гомонимная гемианопсия, присущая поражению правой зрительной коры.

Таким образом, наблюдалась психопатологическая картина многоочагового поражения всех долей правого полушария.

Послеоперационные изменения в состоянии пациентки были неоднозначными: с одной стороны, уменьшились признаки левостороннего невнимания и число координаторных ошибок (что может свидетельствовать об улучшении функционального состояния задних отделов правого полушария), а также субъективное состояние (уменьшение головной боли, шаткости при ходьбе, головокружений, «путаницы» в пространстве), а с другой — появились левосторонние зрительные галлюцинации, участились обонятельные обманы, несколько выросла эмоциональная неустойчивость, а после второй операции на фоне терапии леветирацетамом обнаружили признаки гипоманиакального состояния («подъем сил», сокращение ночного сна и диффузная дисфоричность в отношении окружающих), регрессировавшие после замены леветирацетама на вальпроат и назначения аминокислоты.

Важным представляется привлечение внимания врачей амбулаторного звена к остающимся эмоционально-личностным нарушениям. В дальнейшем (через несколько месяцев и даже лет после операции) они могут подвергнуться регрессу, но в случае увеличения оставшихся менингиом лобной локализации способны и прогрессировать, что может быть показанием для операции.

Таким образом, приведенное наблюдение свидетельствует о необходимости более пристального внимания к психопатологическим феноменам, сопровождающим неврологические и нейрохирургические заболевания, в данном случае — менингиому. Это важно как для начальной диагностики, так и для определения тактики лечения.

Локальный характер воздействия менингиомы на различные области головного мозга, а также в целом благоприятный прогноз лечения данной патологии позволяют выявлять и отслеживать нейропсихиатрические проявления в зависимости от расположения узлов опухоли даже в случае множественного поражения полушарий.

1. Whittle IR, Smith C, Navoo P, Collie D. Meningiomas. *Lancet*. 2004 May 8;363(9420):1535-43. doi: [http://dx.doi.org/10.1016/S0140-6736\(04\)16153-9](http://dx.doi.org/10.1016/S0140-6736(04)16153-9)
2. Никифоров АС, Коновалов АН, Гусев ЕИ. Клиническая неврология. Т. 3 (часть 1): Основы нейрохирургии. Под ред. А.Н.Коновалова. Москва: Медицина; 2004. 600 с. [Nikiforov AS, Kononov AN, Gusev EI. *Klinicheskaya neurologiya*. Т. 3 (chast' 1): Osnovy neirokhirurgii [Clinical neurology. Vol. 3 (part 1): principles of neurosurgery]. Kononov AN, editor. Moscow: Meditsina; 2004. 600 p.]
3. Dolecek TA, Propp JM, Stroup NE, Kruchko C. CBTRUS Statistical Report: Primary Brain and Central Nervous System Tumors Diagnosed in the United States in 2005–2009. *Neuro Oncol*. 2012 Nov;14 Suppl 5:v1-49. doi: 10.1093/neuonc/nos218.
4. Коновалов АН, Козлов АВ, Черкаев ВА и др. Проблема менингиом: анализ 80-летнего материала Института нейрохирургии им. Н.Н.Бурденко и перспективы. Вопросы нейрохирургии. 2013;(1):12–23. [Kononov AN, Kozlov AV, Cherekaev VA, et al. The problem of meningiomas: analysis of 80-year material of the Institute of neurosurgery named after N.N. Burdenko and prospects. *Voprosy neirokhirurgii*. 2013;(1):12–23. (In Russ.).]
5. Гуляев ДА, Маслова ЛН, Улитин АЮ, Тастанбеков ММ. Тактика хирургического лечения множественных интракраниальных менингиом. III съезд нейрохирургов России. Санкт-Петербург; 2002. P. 91–2. [Gulyaev DA, Maslova LN, Ulitin AYU, Tastanbekov MM. Tactics of surgical treatment of multiple intracranial meningiomas. III Congress of neurosurgeons of Russia. Saint-Petersburg; 2002. P. 91–2. (In Russ.).]
6. Bunevicius A, Deltuva VP, Deltuviene D, et al. Brain lesions manifesting as psychiatric disorders: eight cases. *CNS Spectr*. 2008 Nov;13(11):950–8.
7. Gupta RK, Kumar R. Benign brain tumours and psychiatric morbidity: a 5-years retrospective data analysis. *Aust N Z J Psychiatry*. 2004 May;38(5):316–9. doi:10.1080/j.1440-1614.2004.01357.x
8. Lampl Y, Barak Y, Achiron A, Sarova-Pinchas I. Intracranial meningiomas: correlation of peritumoral edema and psychiatric disturbances. *Psychiatry Res*. 1995 Sep 29;58(2):177–80. doi: [http://dx.doi.org/10.1016/0165-1781\(95\)02586-L](http://dx.doi.org/10.1016/0165-1781(95)02586-L)
9. Hunter R, Blackwood W, Bull J. Three Cases of Frontal Meningiomas Presenting Psychiatrically. *Br Med J*. 1968 Jul 6;3(5609):9–16.
10. Maurice-Williams RS, Dunwoody G. Late diagnosis of frontal meningiomas presenting with psychiatric symptoms. *Br Med J (Clin Res Ed)*. 1988 Jun 25;296(6639):1785–6.
11. Mumoli N, Pulera F, Vitale J, Camaiti A. Frontal lobe syndrome caused by a giant meningioma presenting as depression and bipolar disorder. *Singapore Med J*. 2013 Aug;54(8):e158–9. doi:10.11622/smedj.2013160
12. Saha R, Jakhar K, Beniwal RP. Parafalcine meningioma presenting as depression. *Delhi psychiatry journal*. 2013;16(2):462–65.
13. Pawelczyk A, Lojek E, Rabe-Jablonska J, Pawelczyk T, Godlewski B, Radek M. Depresja czy apatia Pulapki diagnostyczne: olbrzymi oponiak prawego plata czolowego rozpoznany i leczony jako epizod depresji umiarkowanej atypowej – opis przypadku. *Psychiatr Pol*. 2012 Sep–Oct;46(5):903–13.
14. Ciobanu AM, Lisievici MG, Coman TC, et al. Giant wing sphenoid meningioma with principal manifestation depression. *Rom J Morphol Embryol*. 2009;50(4):713–7.
15. Örnek N, Bü yü ktortop-Gökcinar N, Dag E, Örnek K. Compressive optic neuropathy presenting with psychiatric symptoms. *J Craniofac Surg*. 2014;25(2):e163–4. doi: 10.1097/01.SCS.0000436734.65879.00
16. Assefa D, Haque FN, Wong AH. Case report: anxiety and fear in a patient with meningioma compressing the left amygdala. *Neurocase*. 2012;18(2):91–4. doi: 10.1080/13554794.2011.556126. Epub 2011 Oct 20.
17. Goebel S, Mehdorn HM. Development of anxiety and depression in patients with benign intracranial meningiomas: a prospective long-term study. *Support Care Cancer*. 2013 May;21(5):1365–72. doi: 10.1007/s00520-012-1675-5. Epub 2012 Dec 14.
18. Kaur D, Ajinkya S, Nabi J, et al. Meningioma masquerading as acute psychosis with symptoms of Schizophrenia. *Bombay Hospital Journal* 2012;54(2):316–18.
19. Claus EB, Calvocoressi L, Bondy ML, et al. Exogenous hormone use, reproductive factors, and risk of intracranial meningioma in females. *J Neurosurg*. 2013 Mar;118(3):649–56. doi: 10.3171/2012.9.JNS12811. Epub 2012 Oct 26.
20. Custer B, Longstreth W, Phillips LE, et al. Hormonal exposures and the risk of intracranial meningioma in women: a population-based case-control study. *BMC Cancer*. 2006 Jun 7;6:152. doi:10.1186/1471-2407-6-152
21. Sheehy JP, Crockard HA. Multiple meningiomas: a long-term review. *J Neurosurg*. 1983 Jul;59(1):1–5.
22. Rohringer M, Sutherland GR, Louw DF, Sima AAF. Incidence and clinicopathological features of meningioma. *J Neurosurg*. 1989 Nov;71(5 Pt 1):665–72.
23. Доброхотова ТА. Нейропсихиатрия. 2-е изд. Москва: БИНОМ; 2013. 304 с. [Dobrokhotova TA. *Neiropsikhiatriya*. 2 izd. [Neuropsychiatry. 2nd edition]. Moscow: BINOM; 2013. 304 p.]
24. Oude Elberink AML, Oudijn MS, Kwa VIH, Van HL. Theatrale persoonlijkheidsstoornis met regressie en conversie; een meningeoom. *Tijdschr Psychiatr*. 2011;53(6):371–6.
25. Chechlacz M, Rotshtein P, Humphreys GW. Neuronal substrates of Corsi Block span: Lesion symptom mapping analyses in relation to attentional competition and spatial bias. *Neuropsychologia*. 2014 Oct 2;64C:240–251. doi: 10.1016/j.neuropsychologia.2014.09.038. [Epub ahead of print]
26. Fried PJ, Rushmore RJ, Moss MB, et al. Causal evidence supporting functional dissociation of verbal and spatial working memory in the human dorsolateral prefrontal cortex. *Eur J Neurosci*. 2014 Jun;39(11):1973–81. doi: 10.1111/ejn.12584. Epub 2014 Apr 9.
27. Powell JL, Kemp GJ, Garca-Finana M. Association between language and spatial laterality and cognitive ability: an fMRI study. *Neuroimage*. 2012 Jan 16;59(2):1818–29. doi: 10.1016/j.neuroimage.2011.08.040. Epub 2011 Aug 24.
28. Bonni S, Perri R, Fadda L, et al. Selective deficit of spatial short-term memory: Role of storage and rehearsal mechanisms. *Cortex*. 2014 Oct;59:22–32. doi: 10.1016/j.cortex.2014.06.004. Epub 2014 Jul 11.
29. Yousuf RM, Fauzi ARM, Wai KT, et al. Potentially reversible causes of dementia. *Int J of Collaborative Research on Internal Medicine & Public Health*. 2010 (Aug);2(8):258–65.
30. Смирнов ВЯ. Пароксизмальная психопатологическая симптоматика при очаговом (опухолевом) поражении правой и левой височных долей. Дисс. ... канд.мед.наук. Москва; 1976. [Smirnov VYA. *Paroksizmal'naya psikhopatologicheskaya simptomatika pri ochagovom (opukholevom) porazhenii pravoi i levoi visochnykh dolei*. Diss. ... kand.med.nauk. [Paroxysmal psychopathology in focal (cancerous) lesions of the right and left temporal lobes. Diss. ... cand. med. sci.] Moscow; 1976. (In Russ.).]

Работа выполнена при поддержке РФФИ, проект № 14-06-00236.

Авторы несут полную ответственность за предоставление окончательной версии рукописи в печать. Все авторы принимали участие в разработке концепции статьи и написании рукописи. Окончательная версия рукописи была одобрена всеми авторами.