

УДК: 616.314.17– 008.1 – 07:004.42

**ПРОГРАМНЕ ЗАБЕЗПЕЧЕННЯ ПЕРСОНІФІКОВАНОГО РЕЄСТРУ
ПАЦІЄНТІВ «FLORIDA PROBE» У ДІАГНОСТИЦІ
ЗАХВОРЮВАНЬ ТКАНИН ПАРОДОНТА**

О.І. Годована

Львівський національний медичний університет ім. Данила Галицького

Резюме

Представлены возможности работы стоматолога с использованием программного обеспечения «Florida Probe» в комплексной диагностике заболеваний тканей пародонта. Проанализированы функции программного обеспечения и ряда превосходств визуализированного контроля ежедневной работы стоматолога-пародонтолога.

Ключевые слова: заболевания тканей пародонта, программное обеспечение «Florida Probe», комплексная диагностика заболеваний пародонта.

Summary

The peculiarities of dentist's work with the use of software «Florida Probe» in complex diagnostics of the diseases of periodontal tissues are presented in the article. The functions of the given software as well as the most important advantages of the visualized control of daily work performed by the dentist-periodontologist have been analyzed.

Key words: diseases of periodontal tissues, software «Florida Probe», complex diagnostics of periodontal diseases.

Література

1. Дунызина Т.М. Современные методы диагностики заболеваний пародонта / Дунызина Т.М., Калинина Н.М., Никифорова И.Д. – СПб.: Институт стоматологии, 2001. - 48 с.

2. Magnusson I. Automatic probe technology-saving time and improving accuracy / Magnusson I., Clark W. // Calif. Dent. Assoc. J. – 1990. – Vol. 18. – P. 25–28.
 3. Carranza F.A. Clinical Periodontology / Carranza F.A., Newman M.G. – Philadelphia: W.B. Saunders Co., 1996. – 782 p.
 4. Коваленко И.И. Компьютерный анализ данных в стоматологической функциональной диагностике / Коваленко И.И., Неспрядько В.П., Симоненко В.С. – К.: УНК «ИПСА», 1998. – 38 с.
 5. Белоклицкая Г.Ф. Значение этиотропных лечебно-профилактических средств гигиены при проведении ультразвукового скейлинга больным генерализованным пародонтитом / Белоклицкая Г.Ф., Горбань Я.С. // Современная стоматология. – 2009. - №4. – С. 31-36.
 6. Данилевський Н.Ф. Заболевания пародонта / Данилевський Н.Ф., Борисенко А.В. – К.: Здоров'я, 2000. – 464 с.
 7. Белоклицкая Г.Ф. Современный взгляд на классификацию болезней пародонта / Белоклицкая Г.Ф. // Современная стоматология. – 2007. – №3(39). – С. 59-64.
 8. Мюллер Х.-П. Пародонтология; науч. ред. изд. на русск. яз. проф. А.М. Политун; пер. с нем. – Львов: ГалДент, 2004. – 256 с.
- Рогацкин Д.В. Радиодиагностика челюстно-лицевой области. Конусно-лучевая компьютерная томография. Основы визуализации / Рогацкин Д.В. – Львов: ГалДент, 2010. – 148 с., 235 ил.

Актуальність. У сучасній клінічній практиці простежується помітне зацікавлення комп'ютерними системами для опрацювання медичної інформації. Класичні «паперові» методи ведення численних облікових форм і звітів, аналіз отриманої інформації, надмірні затрати робочого часу, відволікання від діагностично-лікувальної роботи

створюють гостру необхідність нових тактичних підходів до використання сучасних медичних інформаційних програм, а також спеціалізованого апаратного забезпечення з метою отримання й аналізу необхідної медичної інформації. Засобами вирішення таких завдань є використання в щоденній медичній практиці програм для постійного моніторингу рівня захворюваності та статистичних даних щодо лікувального процесу [1, 3, 4].

Основними вимогами до програмного забезпечення діагностично-лікувального процесу є, в першу чергу, доступність у роботі, запуск із найбільш уживаних операційних систем, не надто громіздкий обсяг у виконанні інтерфейсу, забезпечення впорядкування широкого спектра звітних даних станом на будь-який проміжок часу, зручна фіксація всіх здійснюваних діагностичних маніпуляцій і друку отриманого матеріалу шаблонним методом [1].

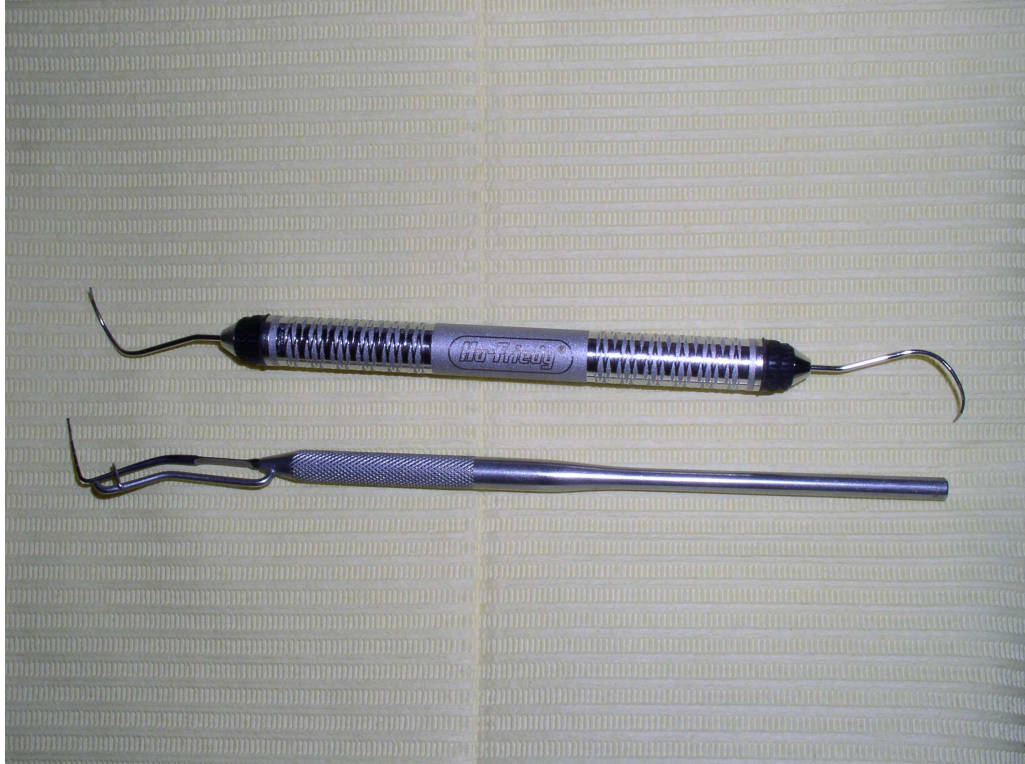
Актуальним завданням комп'ютерної програми в діагностиці захворювань тканин пародонта є стандартизація, раціональність і автоматизація інформаційних потоків, документообігу та формалізація історії хвороби пацієнта. Забезпечення концептуальної цілісності, беззаперечності та легкості у використанні також трактується як аспект зростання ефективності комплексного лікування і диспансерного нагляду за пацієнтами в інтересах підвищення якості надання стоматологічної допомоги [2, 3, 4]. Таким вимогам відповідає програма «Florida Probe», що забезпечує якісно нову організацію діагностичного процесу, інтегрований характер усієї системи інформації, сукупність засобів, методів і організаційних аспектів [5].

Серед переваг програмного забезпечення «Florida Probe 32 версія 5» є мінімальні вимоги до комп'ютера (програма найкраще працює з «WindowsXP Professional», процесор класу «Pentium III» з оперативною пам'яттю не менше 256 МБ та монітора з роздільною здатністю не менше

1024x768 пікселів). Інсталяційний пакет програми поставляється на оптичному носії CD-ROM з можливістю встановлення на будь-яку кількість комп'ютерів, проте повноцінна робота програми можлива лише за допомогою апаратного USB-ключа.

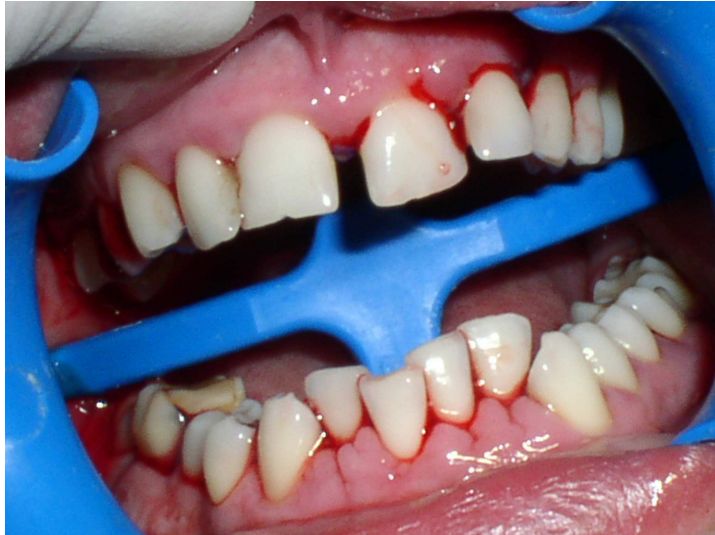Метою дослідження був аналіз використання в діагностиці захворювань тканин пародонта програмного забезпечення «Florida Probe» поряд з іншими поширеними клінічними та параклінічними методами.

Матеріал та методи дослідження. Обстежено 25 пацієнтів із запальними та дистрофічно-запальними захворюваннями тканин пародонта з використанням програмного забезпечення «Florida Probe». У роботі дотримувалися класифікації Данилевського М.Ф. (1994) у модифікації Білоклицької Г.Ф [6, 7]. Клінічне обстеження охоплювало визначення індексу Loe і Silness, рухомості зубів, кровоточивості при зондуванні, вимірювання глибини пародонтальних кишень та фуркаційних ділянок [8]. Використовували градуйований пародонтальний зонд («Aescular») із кулькою на верхівці діаметром 0,5 мм, оснащений спеціальним пружним обмежувачем, що контролює силу мануального зондування в межах 0,25 N (мал. 1). Стан фуркаційних ділянок обстежували за допомогою зігнутого зонда «Nabers» («Hu-Friedy») (мал. 1), відстань між поділками якого – 3 мм. Кісткові зміни тканин пародонта діагностували методами ортопантомографії та комп'ютерної томографії [9].



Мал. 1. Пародонтальний зонд («Aescular»), зонд «Nabers» («Hu-Friedy»)

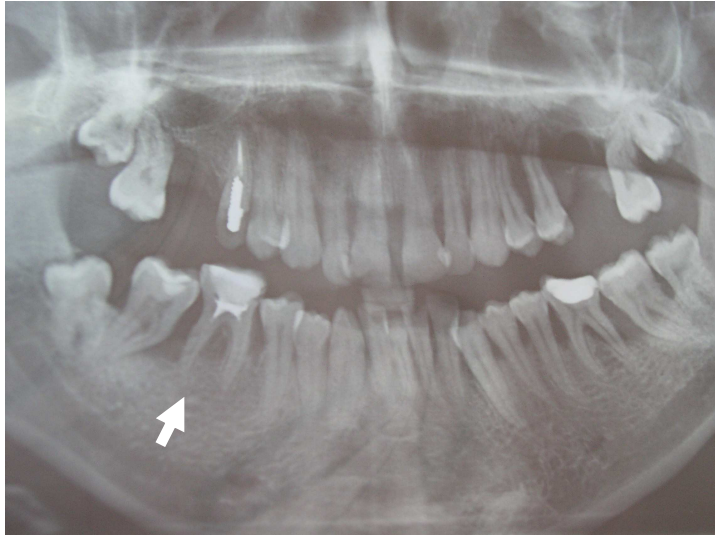
Результати та їх обговорення. Скарги пацієнтів на момент звернення з приводу обстеження тканин пародонта були типовими: кровоточивість ясен під час чищення зубів, рухомість зубів, біль у яснах, неприємний запах із рота. У 8 пацієнтів в анамнезі виявили хронічні хвороби: 4 – хронічний гастрит, 1 – цукровий діабет, 3 – захворювання щитоподібної залози. В усіх пацієнтів під час обстеження виявлено захворювання пародонта у вигляді гінгівіту та генералізованого пародонтиту різних ступенів тяжкості (мал. 2). Гігієну порожнини рота розцінювали як незадовільну: індекс Loe і Silness становив $2,75 \pm 0,04$. У пацієнтів із генералізованим пародонтитом III ступеня тяжкості пародонтальні кишені сягали 8-9 мм і більше.



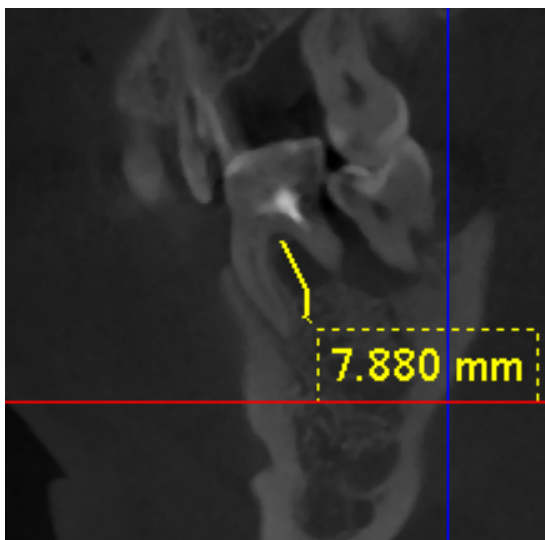
Мал. 2. Хв. О., 26 років. Генералізований пародонтит II-III ступеня (загострений перебіг). Стан після зондування пародонтальних кишень

Аналіз рентгенограм та даних комп'ютерної томографії дозволив простежити високий рівень взаємодоповнення обраних методів до адекватного обстеження кісткової складової пародонта.

На рентгенограмах пацієнтів із генералізованим пародонтитом III ступеня простежували вертикальні кісткові кишені різної глибини, остеопоротичні зміни кісткової тканини (мал. 3). Зокрема в молярах нижньої щелепи наявні біфуркаційні дефекти зі щічними і язиковими входами. У молярів верхньої щелепи трифуркації відкривались у щічний, а також медіальний і дистальний апроксимальні боки. На мал. 2 (стрілка) і мал. 4 у порівняльному аспекті представлено остеопоротичне ушкодження фуркаційної ділянки 46 зуба, що надає можливість об'єктивно оцінити щільність кортикальної і губчастої кістки, а також із високою точністю виявити ділянки активного остеопорозу та резорбції. Застосування функції «лінійка» дозволяє також отримати цифрові показники глибини кісткової кишені.



Мал. 3. Рентгенограма хв. О., 26 років. Генералізований пародонтит II-III ступеня тяжкості



Мал. 4. Комп'ютерна томографія хв. О., 26 років. Фрагмент прицільної візуалізації фуркаційної ділянки 46 зуба

На обстеженні для кожного пацієнта створено електронну амбулаторну карту, яка зберігається в базі даних програми «Florida Probe». Використання «Florida Probe» дає можливість швидко і без болю обстежити тканин пародонта з одночасним уведенням результатів у комп'ютерну базу даних та виведенням їх на монітор, закріплений на установці. Опрацювання результатів відбувається із голосовим супроводом про глибину пародонтальних кишень, наявність крово- і

гноетечі з ясен, рухомості зубів, наявності зубних відкладень та ін., що дозволяє максимально сконцентруватися на обстеженні. Пацієнт поряд із лікарем отримує можливість бачити і слухати результати обстеження, оцінити їх та обговорити план лікування.

Режим електронної історії хвороби передбачає введення і за потреби корегування таких даних:

- паспортна частина;
- медичні застереження з повним переліком можливих станів пацієнта, ускладнень і факторів ризику;
- сторінка пародонтального скринінгу і його реєстрації (PSR);
- сторінка пародонтального обстеження;
- корегування даних;
- встановлення діагнозу;
- друк отриманих даних;
- можливість відправлення пародонтальної карти по email;
- експортування бази даних у MS Excel.

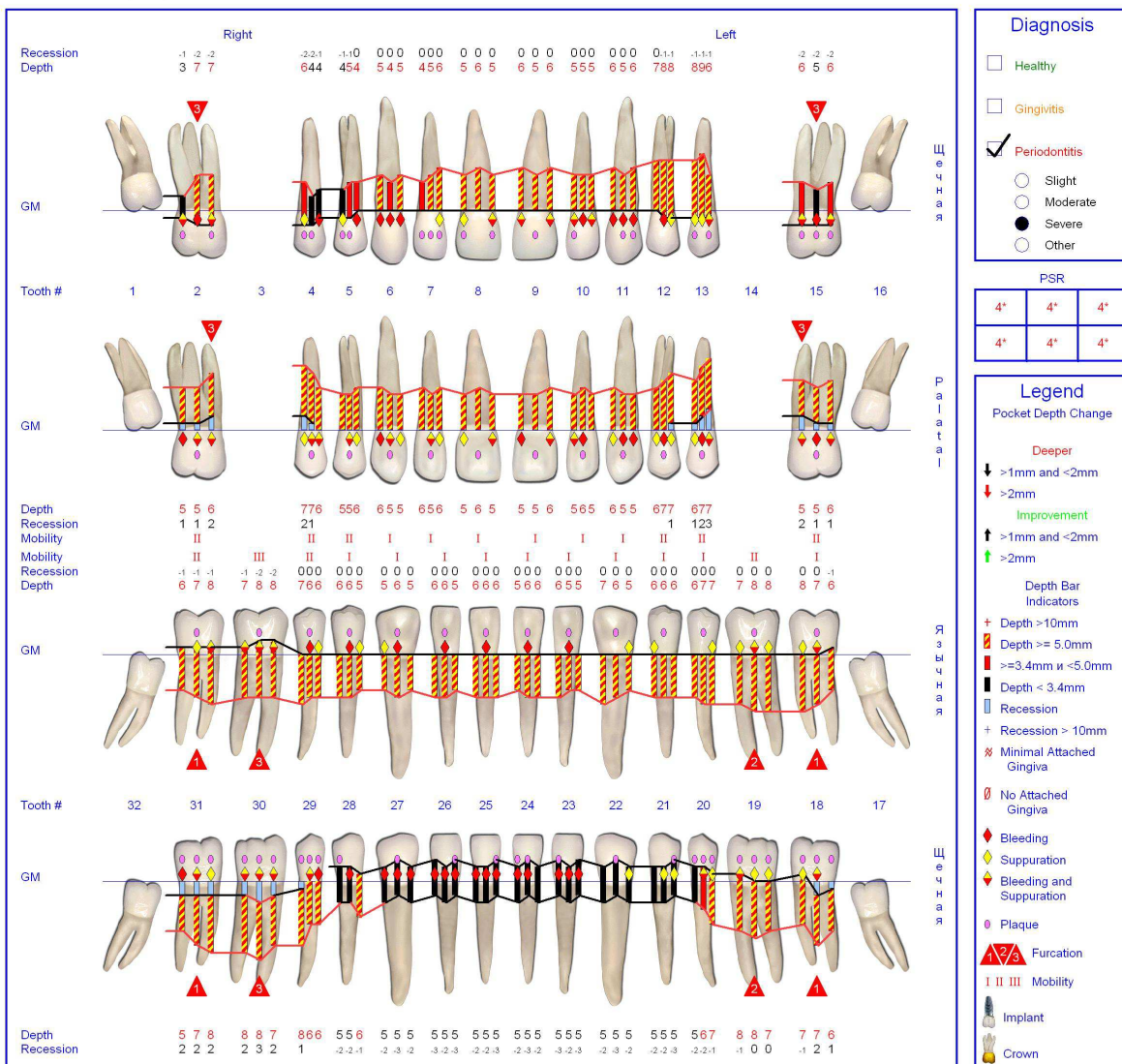
Комп'ютерне опрацювання результатів обстеження тканин пародонта дозволяє поєднати на одному рисунку і представити в наочному вигляді для лікаря і пацієнта систему таких показників (мал. 5, 6):

- глибину пародонтальних кишень (у мм і в кольорі);
- наявність кровотечі та гноетечі;
- стан фуркацій багатокорневих зубів;
- рухомість зубів;
- рецесію (в мм і в кольорі) або гіперплазію ясенного краю;
- наявність м'яких та мінералізованих відкладень (на кожній поверхні зуба), відсотковий і графічний аналіз;
- відсутність зубів;
- наявність імплантів та ортопедичних включень.

Periodontal Chart



Chart #: 28476
 Name: Олег Володимирович Онуцак
 Examiner: Годована О.І.
 Date: March 05, 2011, 10:15



Diagnosis

- Healthy
- Gingivitis
- Periodontitis
 - Slight
 - Moderate
 - Severe
 - Other

PSR

4*	4*	4*
4*	4*	4*

Legend

Pocket Depth Change

- ↓ Deeper
- ↑ Improvement

Depth Bar Indicators

- + Depth >10mm
- █ Depth ≥ 5.0mm
- █ Depth ≥ 3.4mm and <5.0mm
- █ Depth < 3.4mm

Other Indicators

- ▭ Recession
- + Recession > 10mm
- ⊛ Minimal Attached Gingiva
- ⊘ No Attached Gingiva
- ♦ Bleeding
- ◆ Suppuration
- ◊ Bleeding and Suppuration
- Plaque
- ⚠ Furcation
- I II III Mobility
- 🦷 Implant
- 👑 Crown

Summary

Олег Володимирович Онуцак has 26 teeth, 155 of 156 sites or 99% of the pocket depths are greater than 3.4 mm

Bleeding:	82 sites (52%) bleeding
Suppuration:	71 sites (45%) suppurating
Recession:	9 teeth had some recession with 2 having recession equal to or greater than 3.0 mm
Furcation:	12 furcations were found
Mobility:	26 teeth had some degree of mobility
Plaque:	73 (70%) total sites have plaque/calculus. 32 (61%) interproximal. 26 (100%) lingual, 15 (57%) buccal and 23 (95%) molar

Plaque Sites

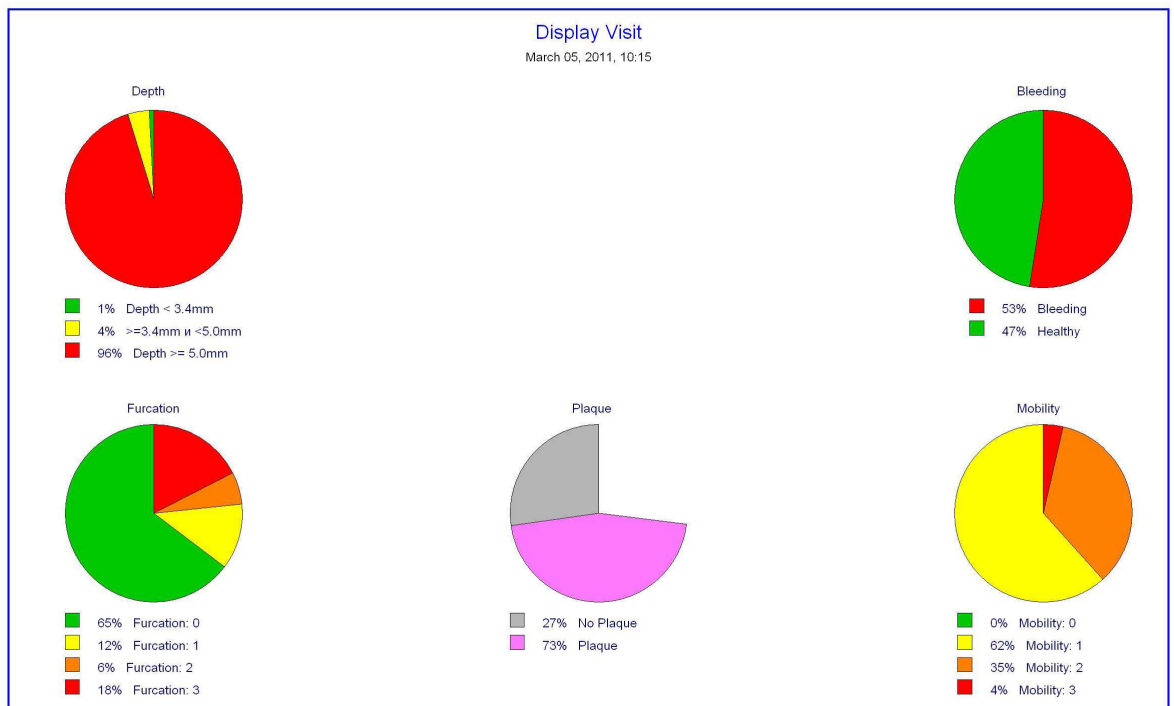
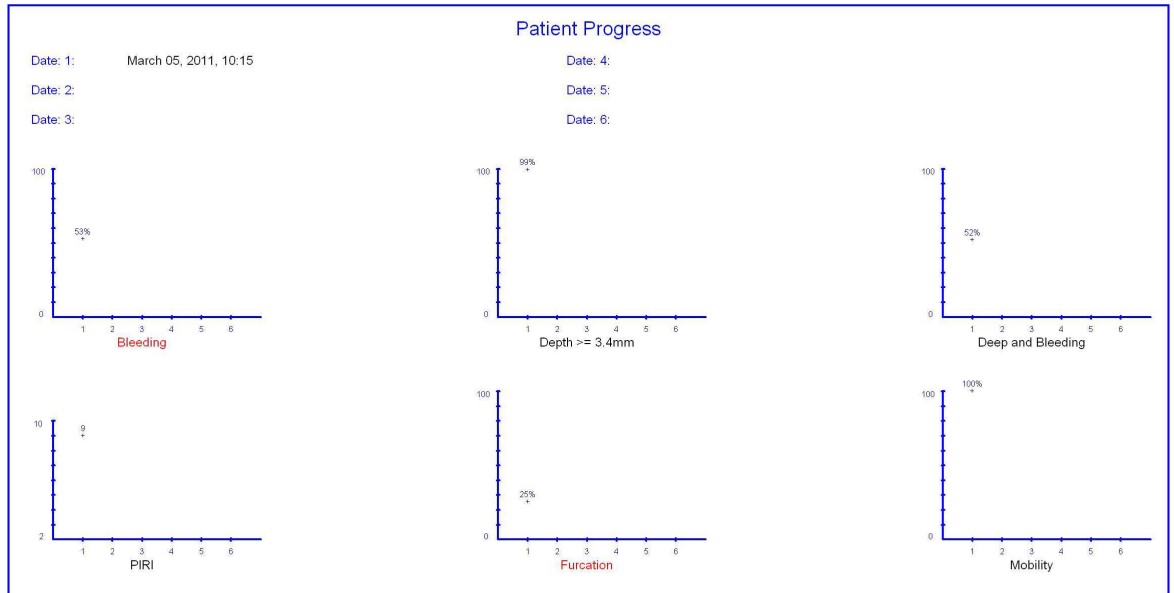
Copyright © 1996-2005 by Florida Probe Corporation, All Rights Reserved - Gainesville, Florida, USA

Мал. 5. Хв. О., 26 років. Електронна карта обстеження «Florida Probe»

Summary



Chart #: 28476
Name: Олег Володимирович Онущак



Copyright © 1996-2005 by Florida Probe Corporation, All Rights Reserved - Gainesville, Florida, USA

Мал. 6. Графічне представлення результатів пародонтологічного обстеження

Сторінка пародонтального скринінгу представляє швидкий і ефективний метод огляду пацієнта на наявність захворювань пародонта, коротко резюмуючи необхідну інформацію. Завданням скринінгу є окреме обстеження кожного зуба. Імпланти обстежуються аналогічно власним зубам. Для скринінгу зубний ряд ділиться на секстанти. Кожний зуб обстежується з шести боків: дистально-букального, булакального, медіально-букального, медіально-лінгвального (палатинального), лінгвального (палатинального) та дистально-лінгвального (палатинального).

Режим реєстрації стану фуркаційних ділянок у програмі здійснюється за шкалою від 0 до 3 символом у вигляді трикутника за допомогою зонда «Nabers». Зручно користуватися класифікацією за Hamp et al., де 0 передбачає відсутність дефекту, I відповідає горизонтальній атрофії пародонта до 3 мм, II – горизонтальній атрофії пародонта понад 3 мм (фуркація не наскрізна) і III – наскрізна фуркація. У роботі оцінювали в основному два фактори: вертикальне ушкодження (втрату прикріплення зуба і кісткову деструкцію в апікальному напрямку), що визначалися за глибиною зондування та рівнем вертикального прикріплення зуба, а також горизонтальне ушкодження, що встановлювалось зондом «Nabers».

У режимі реєстрації зубних відкладень їх виявляли в чотирьох ділянках зуба: вестибулярній і двох міжпроксимальних, що на карті пацієнта фігурують трьома цятковими символами на лицевій поверхні зуба та одним символом на язиковій чи піднебінній поверхні.

Рухомість зуба реєстрували за шкалою від 0 до 3, що позначалася римськими цифрами I, II або III в центрі карти обстеження.

Після завершення обстеження та коректування отриманих даних щодо питання встановлення діагнозу для зручності лікаря першим у списку програми наявний пункт «Немає діагнозу». Ця опція створена на випадок, якщо лікар не готовий установити діагноз на першому відвідуванні через потребу додаткових досліджень.

Серед інших функцій програми є можливість перегляду пацієнтами навчальних фільмів про захворювання пародонта, роздрукування навчального матеріалу, пересилання електронною поштою пародонтальної карти пацієнта з порівняльним аналізом.

Висновок

- Використання програмного забезпечення «Florida Probe» в обстеженні тканин пародонта створює низку нових перспективних можливостей, зокрема візуалізованого контролю роботи як лікаря, так і пацієнта.
- Поетапне фіксування результатів, унаслідок чого створюється наочна динаміка стану тканин пародонта, помітно зацікавлює пацієнтів.
- Наочна й об'єктивна можливість контролю якості проведеного лікування.

Перспективи подальших досліджень. Серед основних завдань комплексного підходу до лікування і профілактики захворювань тканин пародонта важливим етапом є створення комп'ютерного банку даних діагностичних маніпуляцій пародонтологічних пацієнтів до і після лікування з метою оптимізованого диспансерного спостереження та вивчення віддалених результатів лікування. Окрім того, здійснювати поступове переведення всієї паперової документації в електронний вигляд.