

© С.Х.Аль-Шукри, М.Г.Рыбакова, И.А.Корнеев, 2004
УДК [616.613+616.617]-006.6-036.8

С.Х.Аль-Шукри, М.Г.Рыбакова, И.А.Корнеев

ПРОГНОЗ ПРИ КАРЦИНОМАХ ПОЧЕЧНОЙ ЛОХАНКИ И МОЧЕТОЧНИКА: РОЛЬ КЛИНИЧЕСКИХ ПРИЗНАКОВ, ЭКСПРЕССИИ ПРОТЕИНА КИ-67 И КЛЕТОЧНОЙ ИНФИЛЬТРАЦИИ СТРОМЫ

S.Kh.Al-Shukri, M.G.Rybakova, I.A.Korneev

PROGNOSIS IN CARCINOMAS OF THE RENAL PELVIS AND URETER: THE ROLE OF CLINICAL SIGNS, EXPRESSION OF PROTEIN KI-67 AND CELLULAR INFILTRATION OF STROMA

Кафедра урологии, Кафедра патологической анатомии Санкт-Петербургского государственного медицинского университета им. акад. И.П.Павлова, Россия

РЕФЕРАТ

ЦЕЛЬ ИССЛЕДОВАНИЯ. Проанализировать клинические проявления рака почечной лоханки и мочеточника, его классические морфологические признаки, дать количественную оценку экспрессии протеина Ki-67 и клеточной инфильтрации стромы карцином, а также выявить показатели, позволяющие определить принадлежность больных к группам высокого и низкого рисков прогрессирования и рецидивирования рака. **ПАЦИЕНТЫ И МЕТОДЫ.** Ретроспективно изучены данные первичного обследования и пятилетнего диспансерного наблюдения после радикального оперативного лечения 37 больных переходноклеточным раком почечной лоханки и мочеточника. В дополнение к стандартному клиническому обследованию и обзорному морфологическому анализу в удаленной ткани новообразований изучали содержание клеток-эффекторов стромы карцином и рассчитывали индекс пролиферации Ki-67. Полученные результаты сопоставляли с рецидивированием новообразований в мочевой пузырь и пятилетней выживаемостью пациентов. **РЕЗУЛЬТАТЫ.** Пятилетняя выживаемость без прогрессирования рака была ниже у больных с сопутствующей доброкачественной гиперплазией предстательной железы ($p=0,038$), левосторонним расположением опухоли ($p=0,043$), поздней обращаемости при наличии симптомов заболевания ($p=0,035$), группой крови В(III) ($p=0,005$), лейкоцитозом со сдвигом формулы влево ($p=0,001$), низким уровнем протромбина ($p=0,022$), высоким уровнем креатинина ($p=0,024$), низким удельным весом мочи ($p=0,030$), большей глубиной инвазии ($p=0,003$), низкой степенью дифференцировки ($p=0,002$), рецидивирующим течением ($p=0,042$), коротким «светлым» безрецидивным промежутком ($p=0,023$), высоким индексом пролиферации Ki-67 ($r=0,48$; $p=0,003$), а также более выраженной инфильтрацией опухолевой стромы макрофагами ($r=0,28$; $p=0,015$) и эозинофильными лейкоцитами ($t=3,76$; $p=0,001$). При регрессионном анализе о вероятности рецидивирования рака в мочевой пузырь наиболее точно свидетельствовали низкая степень дифференцировки ($p=0,0001$) и высокие значения индекса Ki-67 ($p=0,0005$). При прогнозировании пятилетней выживаемости без прогрессии согласно результатам многофакторного анализа ($R^2=0,81$; $F=40,93$; $p<0,0001$) наиболее ценными признаками оказались G-категория, индекс Ki-67 и выраженность стромальной инфильтрации макрофагами. **ЗАКЛЮЧЕНИЕ.** Совокупная оценка клинических, традиционных морфологических, а также дополнительных морфометрических и иммуногистохимических показателей у больных с карциномами почечной лоханки и мочеточника позволяет уточнить риск рецидивирования и прогрессирования рака.

Ключевые слова: рак почечной лоханки и мочеточника, прогноз, клинические признаки, клетки-эффекторы стромы, Ki-67.

ABSTRACT

THE AIM of the investigation was to analyze clinical manifestations of carcinoma of the renal pelvis and ureter, its classical morphological signs, to give quantitative assessment of expression of protein Ki-67 and cell infiltration of carcinoma stroma, and to reveal indicators allowing to refer the patients to groups of high and low risk of progressing and recurrences of carcinoma. **PATIENTS AND METHODS.** A retrospective investigation of findings of the original examination and five-year dispensary follow-up was carried out after operative treatment of 37 patients with transitional cell carcinoma of the renal pelvis and ureter. In addition to a standard clinical examination and general morphological analysis the content of cells-effectors of stromas of carcinomas were studied in the ablated tumor tissues and Ki-67 proliferation index was calculated. The data obtained were compared with recurrent growths into the urinary bladder and five-year survival of the patients. **RESULTS.** Five-year survival without progressing carcinoma was lower in patients with coexisting benign prostate hyperplasia ($p=0.038$), left side position of the tumor ($p=0.043$), late consultation with a doctor for symptoms of the disease ($p=0.035$), B(III) blood group ($p=0.005$), leukocytosis with formula shift to the left ($p=0.001$), low level of prothrombin ($p=0.022$), high creatinin level ($p=0.024$), low specific weight of urine ($p=0.30$), great depth of invasion ($p=0.003$), low degree of differentiation ($p=0.002$), recurring course ($p=0.042$), short «light» gap without recurrences ($p=0.023$), high index of proliferation of Ki-67 ($r=0.48$; $p=0.003$), and more pronounced infiltration of stroma tumor by macrophages ($r=0.28$; $p=0.015$) and eosinophilic leukocytes ($t=3.76$; $p=0.001$). The regression analysis more exactly demonstrated the probability of recurrent carcinoma into the bladder by revealing low degree of differentiation ($p=0.0001$) and high values of Ki-67 index ($p=0.0005$). For prognosis of five year survival without progression according to the results of multifactorial analysis ($R^2 = 0.81$; $F=40.93$; $p<0.0001$) the most valuable signs proved to be G-category, index Ki-67 and degree of stroma infiltration by macrophages. **CONCLUSION.** The combined assessment of clinical, traditional morphological and additional morphometrical and immunohistochemical indices in patients with carcinomas of the renal pelvis and ureter allows to make more exact prognosis of risk of recurrences and progressing of carcinoma.

Key words: carcinoma of the renal pelvis and ureter, prognosis, clinical signs, cells-effectors of stroma, Ki-67.

ВВЕДЕНИЕ

Опухоли почечной лоханки и мочеточника встречаются редко и составляют около 3 % онкоурологических заболеваний. В большинстве случаев они представлены переходноклеточным раком, для которого характерна мультифокальность поражения и частое рецидивирование после радикального хирургического лечения. В связи с этим при лечении больных раком верхних мочевых путей наибольшее распространение получило радикальное оперативное вмешательство – расширенная нефроуретрэктомия с резекцией мочевого пузыря [1, 2]. Известно, что переходноклеточные карциномы отличаются высокой степенью неоднородности злокачественного потенциала. Классические морфологические показатели, отражающие распространение рака и степень дифференцировки клеток новообразования, не всегда позволяют полноценно прогнозировать его биологическое поведение. Поэтому радикальное вмешательство у больных с низким риском прогрессирования рака необоснованно высоко травматично и приводит к потере нормально функционирующей почечной ткани. С другой стороны, у больных агрессивным раком для предотвращения распространения заболевания наряду с радикальным удалением опухоли требуется комплексное лечение с применением арсенала химиопрепаратов и иммунотерапии. В настоящее время у больных с прогностически благоприятными поверхностными высокодифференцированными новообразованиями верхних мочевых путей все чаще успешно применяются органосохраняющие операции [3, 4], однако для более точного прогнозирования течения заболевания необходим поиск дополнительных факторов, указывающих на риск прогрессирования и рецидивирования рака [5]. Изучение пролиферативного потенциала карцином и реакций противоопухолевого иммунитета наряду с классическими морфологическими критериями и клинической картиной заболевания позволяет повысить точность предсказания [6, 7].

Одним из возможных способов, позволяющих дать количественную оценку пролиферативной активности новообразований, является изучение экспрессии протеина Ki-67 – белка, который образуется в ядре делящейся клетки и разрушается после завершения митоза. Реакции противоопухолевого иммунитета можно анализировать путем изучения инфильтрации стромы опухоли свободными клетками эффекторного звена. Данные исследователей о прогностической ценности применения каждой из этих методик у больных переходноклеточным раком оказались противоречивыми [5, 7–11], а результаты их совместного использования при

карциномах верхних мочевых путей до настоящего времени не были опубликованы.

Целью нашего исследования являлось изучение клинических проявлений рака почечной лоханки и мочеточника, его классических морфологических признаков (глубины инвазии и степени дифференцировки), экспрессии протеина Ki-67 и клеточной инфильтрации стромы карцином. Полученные данные мы сопоставили с послеоперационными показателями выживаемости больных и рецидивированием рака в мочевой пузырь, при этом были выявлены наиболее ценные признаки, позволяющие определять принадлежность больных к категориям высокого и низкого рисков опухолевого прогрессирования и рецидивирования.

ПАЦИЕНТЫ И МЕТОДЫ

Работа основана на материалах ретроспективного изучения данных обследования и диспансерного наблюдения 47 больных (35 мужчин, 12 женщин) раком почечной лоханки и мочеточника, оперированных в клинике урологии СПбГМУ им. акад. И.П. Павлова в 1979 – 1997 гг. Средний возраст больных составил 62 ± 1 года.

Большинство больных поступили в клинику с жалобами на примесь крови в моче и боли в поясничной области. Срок от начала клинических проявлений заболевания до госпитализации варьировал от трех дней до четырех лет и в среднем составил $7,8 \pm 1,2$ месяца. Пациентам выполняли стандартное клиническое обследование, при котором уточняли степень распространения заболевания и определяли возможность радикального хирургического лечения. Всем больным была произведена радикальная нефроуретерэктомия с резекцией мочевого пузыря. При морфологическом исследовании во всех случаях диагностирован переходноклеточный рак с глубиной инвазии pT1, pT2, pT3 и pT4 у 3 (8%), 7 (19%), 22 (59%) и 5 (14%) больных и степенью дифференцировки G1, G2 и G3 – у 26 (70%), 3 (8%) и 8 (22%) пациентов, соответственно. Перед выпиской из стационара производили контрольное клиническое обследование и рекомендовали регулярное диспансерное наблюдение для своевременного выявления рецидивирования и прогрессирования рака. Впоследствии у большинства больных (76%) были обнаружены рецидивы опухоли в мочевом пузыре – поверхностные переходноклеточные карциномы, по поводу которых больных повторно госпитализировали для проведения трансуретральной резекции. Сроки появления рецидивов варьировали от 3 до 62 месяцев и в среднем составили 8 ± 1 месяцев. Выживаемость после первого, третьего и пятого

годов послеоперационного наблюдения составила 62%, 33% и 20%, соответственно, при этом все больные умерли от прогрессирования рака.

Приготовление препаратов. Кусочки ткани опухоли, полученной при оперативном вмешательстве, фиксировали в 10 % растворе нейтрального формалина и заливали в парафин, после чего срезы толщиной 5 мкм, окрашенные гематоксилин-эозином, были подвергнуты обзорному морфологическому исследованию. Распределение пациентов по глубине инвазии и степени дифференцировки опухолевой ткани было произведено в соответствии с постхирургической гистопатологической классификацией TNMG [12].

Исследование клеток-эффекторов производили с использованием бинокулярного микроскопа при 600-кратном увеличении в 15 полях зрения. Подсчет выполняли по препаратам, окрашенным азур-эозином по Романовскому с толщиной среза 5 мкм (рис.1). Условиями подсчета клеток-эффекторов были отсутствие в поле зрения фолликулоподобных скоплений лимфоцитов и очаговых скоплений других клеток-эффекторов, а также большого количества капилляров.

Методика выявления антигена Ki-67 и расчета индекса мечения. Срезы опухоли толщиной 5 мкм были приготовлены последовательно с участками ткани, предназначенными для обзорного морфологического анализа. После депарафинизации их обрабатывали 3% раствором перекиси водорода и выдерживали в цитратном буфере в микроволновой печи. Далее ткань охлаждали и после обработки 5% конской сывороткой инкубировали с моноклональными антителами MIB-1 (1:100; Immunotech. Inc., Westbrook, USA) в течение 12 часов при температуре 4° С. Затем производили обработку конским IgG и стрептавидином, конъюгированным с пероксидазой. Для визуализации ткань обрабатывали раствором 3-амино-9-этилкарбазола (AEC, Sigma, Pool, UK). Интенсивное желто-коричневое окрашивание ядра раковой клетки оценивали как положительную реакцию на Ki-67 антиген (рис. 2). При увеличении 600× подсчитывали количество Ki-67 антиген-положительных клеток в 15 полях зрения, в каждом из которых определяли значение индекса мечения (число Ki-67 антиген-положительных клеток на 100 раковых клеток) и рассчитывали его среднее значение.

Статистическая обработка. Полученные данные были обработаны с помощью стандартных пакетов программ прикладного статистического анализа (Statgraphics v.5.0, Statistics for Windows v.6.0 и др.). Выявление зависимости между признаками проведено при помощи t-критерия Стью-

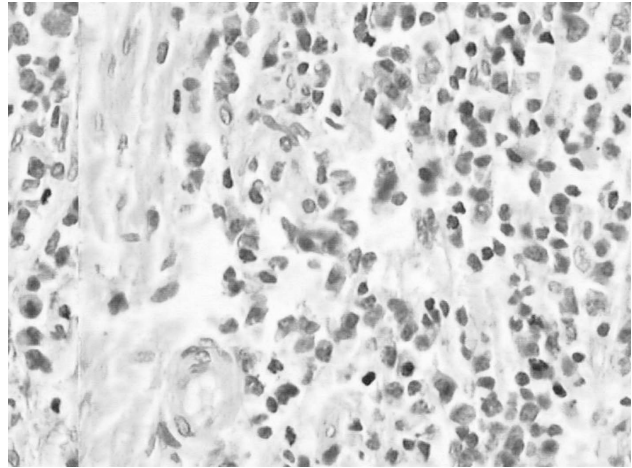


Рис. 1. Переходноклеточный рак почечной лоханки, увеличение 600×, окраска азур-эозином по Романовскому. Определяется выраженная макрофагальная инфильтрация.

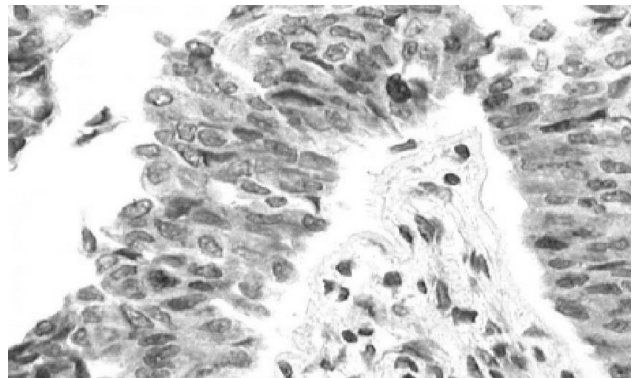


Рис. 2. Переходноклеточный рак почечной лоханки, увеличение 600×, окраска гематоксилин-эозином. Определяется экспрессия Ki-67 – окрашенные ядра опухолевых клеток.

дента, а для анализа различий между средними величинами в группах использованы t-критерии Стьюдента и парный td-тест. Влияние наиболее значимых признаков установлено при помощи множественного регрессионного анализа.

РЕЗУЛЬТАТЫ

При изучении отдаленных результатов лечения больных раком почечной лоханки и мочеточника были обнаружены закономерности, указывающие на прогностическое значение клинической картины заболевания, а также классических и дополнительных морфологических признаков. Так, в послеоперационном периоде рецидивы рака в мочевом пузыре чаще выявляли у больных, страдающих начальными проявлениями ишемической болезни сердца ($t=2,148$; $p=0,035$), имеющих высокую СОЭ ($t=2,00$; $p=0,049$), низкий уровень протромбина ($t=2,78$; $p=0,008$), высокий уровень фибриногена ($t=2,58$; $p=0,014$) и низкое содержание лейкоцитов в моче ($t=2,21$; $p=0,031$). Кроме того, чаще рецидивировали более инвазивные ($t=2,48$; $p=0,015$) и менее дифференцированные ($t=4,10$; $p<0,001$)

карциномы с высоким индексом пролиферации Ki-67 ($t=4,34$; $p<0,001$) и более выраженной инфильтрацией стромы эозинофильными лейкоцитами ($t=3,10$; $p=0,003$) и макрофагами ($t=3,15$; $p=0,003$).

Выживаемость без признаков прогрессирования была меньше у курящих табак пациентов ($r=0,22$; $p=0,063$), длительно не обращавшихся за медицинской помощью, несмотря на наличие симптомов заболевания ($r=0,27$; $p=0,035$), предъявлявших при поступлении жалобы на боли в поясничной области ($r=0,21$; $p=0,075$), страдающих сопутствующей артериальной гипертензией ($r=0,22$; $p=0,063$), а также имевших группу крови В(III) ($r=0,32$; $p=0,005$), повышенный уровень лейкоцитов ($r=0,21$; $p=0,088$) и миелоцитов крови ($r=0,39$; $p=0,001$), низкий уровень протромбина ($r=0,31$; $p=0,022$), высокий уровень креатинина ($r=0,34$; $p=0,024$), а также низкую относительную плотность мочи ($r=0,30$; $p=0,030$) и обострение хронического панкреатита после операции ($r=0,25$; $p=0,031$). Кроме того, меньше прожили больные с более инвазивными ($r=0,36$; $p=0,001$) и менее дифференцированными ($r=0,30$; $p=0,008$) переходноклеточными карциномами с высоким индексом пролиферации Ki-67 ($r=0,48$; $p=0,003$) и выраженной инфильтрацией стромы макрофагами ($r=0,28$; $p=0,015$) и эозинофильными лейкоцитами ($t=3,76$; $p=0,001$). Низкая выживаемость была также характерна для пациентов с рецидивирующим раком почечной лоханки и мочеточника ($r=0,24$; $p=0,042$) и коротким «светлым» безрецидивным промежутком ($r=0,27$; $p=0,023$). В течение первых трех лет после операции умерло больше больных с сопутствующей доброкачественной гиперплазией предстательной железы ($t=2,12$; $p=0,038$), а у пациентов, проживших после операции пять лет без прогрессирования рака, новообразования чаще были расположены справа ($t=2,41$; $p=0,043$). При помощи факторного анализа было установлено, что распределение клеток-эффекторов иммунной системы в строме карцином подчиняется определенным закономерностям, при этом число макрофагов и эозинофильных лейкоцитов находится в зависимости от значения индекса пролиферации Ki-67 в опухолевой ткани и связано с выживаемостью больных ($r=0,28$).

На основании результатов множественного регрессионного анализа были выявлены наиболее значимые признаки, связанные с рецидивированием рака в мочевой пузырь и выживаемостью после радикального хирургического лечения, а также получены выражения, позволяющие предсказывать вероятное неблагоприятное течение заболевания на различных этапах обследования и лечения. Во время сбора анамнеза при поступлении больного в

стационар о принадлежности больного к прогностически неблагоприятной группе свидетельствуют сопутствующая артериальная гипертензия и большая продолжительность периода симптоматических проявлений основного заболевания ($R^2=0,11$; $F=4,74$; $p=0,012$). На этапе клинико-лабораторного обследования уточнить прогноз позволяет определение уровней протромбина и креатинина крови ($R^2=0,33$; $F=10,14$; $p=0,0003$). Постхирургическое гистопатологическое заключение о глубине инвазии и степени дифференцировки рака дает возможность оценить риск рецидивирования и прогрессирования вне зависимости от других клинических признаков. Так, риск рецидивирования рака почечной лоханки и мочеточника в мочевой пузырь может быть рассчитан следующим образом ($R^2=0,18$; $F=16,84$; $p<0,0001$):

$$PP = (1,145 - 0,223 \times G) \times 100\% \quad (1),$$

где

PP – показатель, характеризующий риск развития рецидива рака,

G – степень дифференцировки опухолевых клеток ($G_1 = 3$, $G_2 = 2$, $G_3 = 1$).

Более точно ($R^2=0,35$; $F=20,55$; $p<0,0001$) предсказать вероятность рецидивирования рака почечной лоханки можно при помощи расчета индекса пролиферации Ki-67:

$$PP = (0,03 \times Ki-67_{Max} - 0,29) \times 100\% \quad (2),$$

где

PP – показатель, характеризующий риск развития рецидива рака,

G – степень дифференцировки опухолевых клеток ($G_1 = 3$, $G_2 = 2$, $G_3 = 1$).

Вероятность пятилетней выживаемости больных без прогрессирования рака можно определить в соответствии со следующим выражением ($R^2=0,29$; $F=12,98$; $p<0,0001$):

$$PB = (0,698 - 0,211 \times pT + 0,171 \times G) \times 100\% \quad (3),$$

где

PB – показатель, характеризующий вероятность пятилетней выживаемости без прогрессирования рака,

pT – глубина инвазии рака ($pT_1=1$, $pT_2=2$, $pT_3=3$, $pT_4=4$),

G – степень дифференцировки опухолевых клеток ($G_1 = 3$, $G_2 = 2$, $G_3 = 1$).

В несколько раз точнее ($R^2=0,81$; $F=40,93$; $p<0,0001$) предсказать вероятность пятилетней выживаемости без прогрессирования рака можно при помощи учета совокупности классических и дополнительных морфологических признаков, а также значения индекса пролиферации Ki-67:

$$PB = (4,229 - 0,107 \times Ki-67 - 0,736 \times G + 0,092 \times M\Phi) \times 100\%, \quad (4)$$

где

ПВ – показатель, характеризующий вероятность пятилетней выживаемости без прогрессирования рака,

Ki-67 – значение индекса пролиферации Ki-67 после изучения 15 полей зрения под увеличением 600×;

G – степень дифференцировки опухоли (G1 = 3, G2 = 2, G3 = 1),

МФ – среднее количество макрофагов стромы, после изучения 15 полей зрения при увеличении 600 ×.

ОБСУЖДЕНИЕ

Прогнозирование риска рецидивирования и прогрессирования карцином верхних мочевых путей является актуальной задачей, так как определяет метод оперативного лечения, позволяет уточнить показания к адьювантной терапии и выбрать режим послеоперационного наблюдения. Наши данные подтверждают классические представления о высоком риске рецидивирования и прогрессирования местно распространенных и низкодифференцированных карцином. До настоящего времени многочисленные попытки обнаружить более информативный прогностический критерий при помощи применения разнообразных морфологических, морфометрических, иммуногистохимических и других методов не увенчались успехом, так как полученные различными исследовательскими группами данные оказались противоречивыми. Согласно современным представлениям для совершенствования качества прогнозирования клинического течения переходноклеточных карцином почечной лоханки и мочеточника может быть применена комплексная оценка признаков, характеризующих общее состояние организма, местное распространение и пролиферативную активность новообразований, адекватность механизмов противоопухолевой защиты и лечебные мероприятия [1].

У обследованных нами больных, получивших радикальное хирургическое лечение, ряд клинических признаков оказался связанным с рецидивированием и прогрессированием рака. Мы подтвердили мнение о том, что курение табака является не только фактором риска развития новообразований уротелия, но также способствует дальнейшему прогрессированию рака [13], а своевременное обращение за медицинской помощью позволяет применить радикальное лечение на начальных этапах развития заболевания и способствует благоприятному прогнозу. О распространенном и прогностически неблагоприятном опухолевом процессе свидетельствуют жалобы на боли в поясничной области, изменения показателей клинического

анализа крови, признаки хронической почечной недостаточности. Доброкачественная гиперплазия предстательной железы также является неблагоприятным фактором, способным вызвать инфравезикальную обструкцию, застой мочи и, следовательно, увеличение продолжительности экспозиции уротелия к содержащимся в моче канцерогенам и почечную недостаточность [14]. Сопутствующие заболевания сердечно-сосудистой системы и осложнения в работе органов желудочно-кишечного тракта, очевидно, ослабляют способность организма сопротивляться опухолевой прогрессии и также являются прогностически неблагоприятными. Как и в работе J.Flamm [15] нами было установлено, что наличие воспаления в просвете мочевых путей снижает вероятность рецидивирования рака уротелия, что, возможно, обусловлено активацией клеточных механизмов противоопухолевого иммунитета одновременно с воспалительными реакциями. Не до конца изученным вопросом является состояние свертывающей системы крови при канцерогенезе, в нашей работе были обнаружены закономерности, характерные для быстро рецидивирующих и прогрессирующих карцином. Имеются также немногочисленные сообщения о прогностическом значении принадлежности больных раком верхних мочевых путей к группам крови по системе АВН и различиях частоты встречаемости опухолевого поражения правых и левых мочевых путей [16]. Плохой прогноз для подгруппы больных с группой крови В(III) и левосторонней локализацией в нашем исследовании может быть как проявлением недостаточно полно изученных общих закономерностей, так и частной особенностью ретроспективно отобранной когорты пациентов.

Согласно современным представлениям ведущую роль в определении прогноза у больных с карциномами верхних мочевых путей играют морфологические критерии, а для быстро рецидивирующих опухолей характерно быстрое прогрессирование. Наше исследование подтверждает высокую прогностическую ценность верификации распространения и степени дифференцировки рака, а короткий «светлый» безрецидивный промежуток соответствовал низкой выживаемости. В то же время количественный анализ экспрессии протеина Ki-67, отражающей пролиферативную активность новообразования, в нашем исследовании позволил получить более полную информацию о риске рецидивирования и смерти больных от прогрессирования рака. При этом в полученных моделях клинические признаки и информация о глубине инвазии не достигли порога достоверности.

Наряду с гипотезой автономности опухолевого роста существует гипотеза противоопухолевой резистентности, морфологическими проявлениями которой являются скопления клеток-эффекторов иммунной системы в прилежащей к новообразованию соединительной ткани. Известно, что количество и состав инфильтрирующих опухолевую строму клеток позволяет уточнить прогноз при опухолях мочевых путей [5, 7]. В нашей работе было доказано, что стромальная инфильтрация переходноклеточных карцином почечной лоханки и мочеточника является феноменом, зависимым от их пролиферативной активности, а комплексная оценка стромально-паренхиматозных соотношений позволяет существенно дополнить представление о прогнозе заболевания.

ЗАКЛЮЧЕНИЕ

Таким образом, комплексная оценка клинических признаков у больных раком почечной лоханки и мочеточника, расчет индекса пролиферации Ki-67 и анализ клеточной инфильтрации стромы карцином в нашем исследовании не только дополняли представление о вероятности рецидивирования и прогрессирования заболевания, основанное на определении глубины инвазии и степени дифференцировки новообразований, но также обладали большей прогностической ценностью на различных этапах обследования и лечения больных.

Авторы выражают глубокую благодарность В.В.Козлову за помощь в статистической обработке результатов исследований.

БИБЛИОГРАФИЧЕСКИЙ СПИСОК

1. Аль-Шукри СХ, Ткачук ВН. *Опухоли мочеполовых органов*. СПб: Питер; 2000
2. Матвеев БП. *Клиническая онкоурология*. Вердана, М;

2003

3. Комяков БК, Идрисов ШН, Новиков АИ и др. Оперативное лечение эпителиальных опухолей верхних мочевыводящих путей. *Урология* 2004; 4: 12 – 15

4. Daneshmand S, Quek ML, Huffman JL. Endoscopic management of upper urinary tract transitional cell carcinoma: long-term experience. *Cancer* 2003; 98(1): 55-60

5. Аль-Шукри СХ, Рыбакова МГ, Маковская АИ и др. Прогностическое значение морфометрических параметров стромы переходноклеточных карцином лоханки почки и мочеточника. *Урология* 2004; 3: 10 – 14

6. Hashimoto H, Sue Y, Saga Y et al. Roles of p53 and MDM2 in tumor proliferation and determination of the prognosis of transitional cell carcinoma of the renal pelvis and ureter. *Int J Urol* 2000; 7(12): 457 – 463

7. Аничков НМ, Толыбеков АС. *Уротелий: норма, воспаление, опухоль*. Алма-Ата: Казахстан; 1987

8. Masuda M, Iki M, Takano Y et al. Prognostic significance of Ki-67 labeling index in urothelial tumors of the renal pelvis and ureter. *J Urol* 1996; 155(6): 1877-1880

9. Kamai T, Takagi K, Asami H et al. Prognostic significance of p27Kip1 and Ki-67 expression in carcinoma of the renal pelvis and ureter. *Brit J Urol Int* 2000; 86(1): 14-19

10. Moreno Sierra J, Fernandez Perez C, Mazuecos Lopez MP et al. Systematic review about the usefulness and prognostic value of the p53 oncoprotein and proliferation marker Ki-67 for upper urinary tract transitional cell carcinoma. *Arch Esp Urol* 2004; 57(3): 327-335

11. Rey A, Lara PC, Redondo E et al. Ki-67 proliferation index in tumors of the upper urinary tract as related to established prognostic factors and long-term survival. *Arch Esp Urol* 1998; 51(2): 204 – 210

12. American Joint Committee on Cancer: *AJCC Cancer Staging Manual*. Philadelphia, Pa: Lippincott-Raven Publishers, 1997

13. Fleshner N, Garland J, Moadel A et al. Influence of smoking status on the disease-related outcomes of patients with tobacco-associated superficial transitional cell carcinoma of the bladder. *Cancer* 1999; 86(11): 2337-2345

14. Аль-Шукри СХ, Ткачук ВН. *Опухоли мочевого пузыря в пожилом и старческом возрасте*. СПб: СПбГМУ им.акад.-И.П.Павлова, 1999

15. Flamm J. Tumor-associated tissue inflammatory reaction and eosinophilia in primary superficial bladder cancer. *Urology* 1992; 40(2): 180-185

16. Kagawa S, Takigawa H, Ghazizadeh M, Kurokawa K. Immunohistological detection of T antigen and ABH blood group antigens in upper urinary tract tumour. *Br J Urol* 1985; 57(4): 386-389

Поступила в редакцию 26.08.2004 г.