

Оригінальна стаття

УДК 616.716-006.04-037

Паламар О.І.¹, Гук А.П.²¹ Інститут отоларингології ім. проф. О.С. Коломійченка НАМН України, Київ, Україна² Інститут нейрохірургії ім. акад. А.П. Ромоданова НАМН України, Київ, Україна

Прогностичні критерії виживання хворих за наявності злоякісних краніофасціальних пухлин

Вступ. Зважаючи на те, що злоякісні пухлини часто рецидивують, визначення прогностично значущих критеріїв дає можливість оптимізувати тактику лікування, обґрунтувати показання до операції, а також підвищити показники загального виживання хворих.

Матеріали і методи. В період з 2002 по 2012 р. проаналізовані результати лікування 133 хворих з приводу злоякісних новоутворень краніофасціальної ділянки.

Результати. В основу прогностичних чинників в хірургії злоякісних новоутворень краніофасціальної локалізації покладене вивчення інтракраніального, інколи інтрацеребрального поширення пухлин, проростання пухлиною твердої оболонки головного мозку (ТОГМ) чи зрощення з нею, а також її резекція. Встановлено, що показники виживання не залежали від цих чинників, а також відсутня залежність від гістологічного виду пухлин. Вони залежали від таких чинників, як тривалість захворювання, вік хворих, проростання пухлиною тканин навколо очної ямки. Показники загального виживання хворих через 3 роки становили 53%, через 5 років — 38%. Після операції всі пацієнти живі. Ускладнення виникли у 19 (14%) хворих.

Висновки. Визначення прогностичних чинників забезпечує збільшення показників загального виживання хворих, зменшення частоти післяопераційних ускладнень, дозволяє уникнути післяопераційної летальності.

Ключові слова: краніофасціальні пухлини, злоякісні пухлини, хірургія, прогнозування.

Укр. нейрохірург. журн. — 2014. — №1. — С.47-52.

Надійшла до редакції 09.01.14. Прийнята до публікації 24.01.14.

Адреса для листування: Паламар Орест Ігорович, Інститут отоларингології ім. проф. О.С. Коломійченка, вул. Зоологічна, 3, Київ, Україна, 04119, e-mail: p_orest@ukr.net

Більшість злоякісних новоутворень краніофасціальної локалізації представлені епітеліальними пухлинами — рак, аденокарцинома, а також естезіонейробластома, первинною локалізацією яких є носова порожнина та приносіві пазухи. Ці пухлини поширюються інтракраніально. Пухлини, що первинно виникають у кістково-хрящовій тканині — остеобластокластома, хондросаркома, хордома виявляють менш часто. Частота виникнення краніофасціальних пухлин становить 3–5% у структурі пухлин голови та шиї, 30% краніофасціальних пухлин становлять пухлини решітчастого лабіринту [1–7]. Вони характеризуються значним інтракраніальним, інколи — інтрацеребральним ростом [8–13]. З огляду на те, що злоякісні пухлини часто рецидивують, визначення прогностично значущих критеріїв дає можливість поліпшити тактику лікування, обґрунтувати показання до операції, підвищити показники загального виживання хворих. Автори виділяють такі прогностичні чинники: гістологічний тип пухлини, проростання ТОГМ, інвазія речовини мозку, поширення пухлини інтраорбітально, «чисті краї» дефекту після видалення пухлини [14–18]. Особливо виділяють такий чинник, як тривалість захворювання.

Мета дослідження: встановити найбільш прогностично значущі критерії виживання хворих за наявності злоякісних краніофасціальних пухлин.

Матеріали і методи дослідження. В період з 2002 по 2012 р. оперовані 133 хворих з приводу злоякісних новоутворень краніофасціальної ділянки, з них чоловіків — 79, жінок — 54. Вік хворих у середньому 41 рік, дітей віком до 18 років було 21. Первинних хворих — 43, вторинних — 90 (**табл. 1**).

Таблиця 1. Розподіл хворих з злоякісними краніофасціальними пухлинами за віком та статтю.

Вік, років	Кількість хворих			
	жінок,	чоловіків	разом	
			абс.	%
0–29	12	25	37	27,8
30–44	12	17	29	21,8
45–59	23	22	45	33,8
60–74	7	15	22	16,6
Загалом...	54	79	133	100

У **табл. 2** наведені дані про тривалість захворювання пацієнтів.

Гістологічний тип злоякісних краніофасціальних пухлин наведений у **табл. 3**.

Стаття містить рисунки, які відображаються в друкованій версії — у відтінках сірого, в електронній — у кольорі.

Таблиця 2. Розподіл пацієнтів за тривалістю захворювання.

Тривалість захворювання, років	Кількість хворих	
	абс.	%
До 1	11	8,3
1-3	74	55,6
3 і більше	48	36,1
Разом...	133	100

Таблиця 3. Розподіл хворих за гістологічним типом пухлини.

Гістологічний тип пухлини	Кількість хворих	
	абс.	%
Злоякісні епітеліальні (плоскоклітинний, перехідноклітинний, базальноклітинний, низькодиференційований, аденокістозний рак, аденокарцинома), естезіонейробластома	73	54,9
Пухлини кісткової та хрящової тканини (хордома, хондробластома, остеобластокластома, хондросаркома)	27	20,3
Пухлини симпатичних гангліїв і парагангліонарних структур (злоякісна неврилемома, нейробластома, гангліонейробластома)	13	9,8
Пухлини м'язової тканини (ангіолейоміома, ангіоміосаркома, лейоміосаркома, рабдоміосаркома)	10	7,5
Судинні (гемангіоперицитоміа, злоякісна гемангіоендотеліома)	6	4,5
Пухлини лімфоїдної та кровотворної тканини (лімфома, лімфосаркома)	3	2,3
Пухлини сполучної тканини (поліморфноклітинна саркома)	1	0,8
Разом...	133	100,0

Відзначено, що найбільш часто у хворих виявляли злоякісні епітеліальні пухлини.

Типовим місцем первинного росту є решітчастий лабіринт. Первинною зоною росту ракових пухлин та пухлин судинного ґенезу найбільш часто були носова порожнина та приносіві пазухи, пухлин симпатичних гангліїв, парагангліонарних структур та пухлин м'язової тканини — підскронева та крило-піднебінні ямки (**табл. 4**). На момент госпіталізації в усіх хворих виявляли пухлини у стадії T4.

У **табл. 5** наведені шляхи та види інтракраніального та інтраорбітального поширення пухлин краніофасіальної локалізації, на **рис.1** — форми їх поширення.

Види хірургічних втручань наведені у **табл. 6**.

Таблиця 4. Первинна локалізація злоякісних новоутворень краніофасіальної ділянки.

Первинна локалізація	Кількість хворих	
	абс.	%
Решітчастий лабіринт	63	47,4
Верхньощелепна пазуха	11	8,3
Носова порожнина	5	3,8
Лобова пазуха	4	3,0
Основна пазуха	8	6,0
Скронева кістка	2	1,5
Очна ямка	2	1,5
Носова та ротова частина глотки	14	10,5
Крило-піднебінна і підскронева ямки	13	9,8
Дно середньої черепної ямки	3	2,3
Зовнішнє вухо і слуховий прохід	5	3,8
Схил основної кістки	3	2,3
Разом...	133	100,0

Таблиця 5. Розподіл хворих за варіантами поширення пухлин.

Поширення пухлин	Кількість хворих	
	абс.	%
Інтрацеребрально	40	30,1
Інтрадурально (зрощення з ТОГМ)	34	25,6
Епідурально	59	44,4
Разом	133	100,0
В тому числі:		
Додаткова інвазія тканин навколо очної ямки	52	39,1
Додаткова деструкція стінок очної ямки	29	21,8
Додаткове множинне залучення приносівих пазух	29	21,8

Таблиця 6. Розподіл хворих за видом хірургічного втручання.

Хірургічне втручання	Кількість хворих	
	абс.	%
Передня краніофасіальна резекція: - біфронтальний доступ і латеральна ринотомія	36	27,1
- субкраніальний доступ	30	22,5
- біфронтальний доступ (самостійно)	27	20,3
Бічна краніофасіальна резекція: - орбіто-вличний доступ	10	7,5
- підскронева доступ	15	11,3
Трансоральний доступ	5	3,8
Ендоскопічний ендоназальний доступ	10	7,5
Разом...	133	100

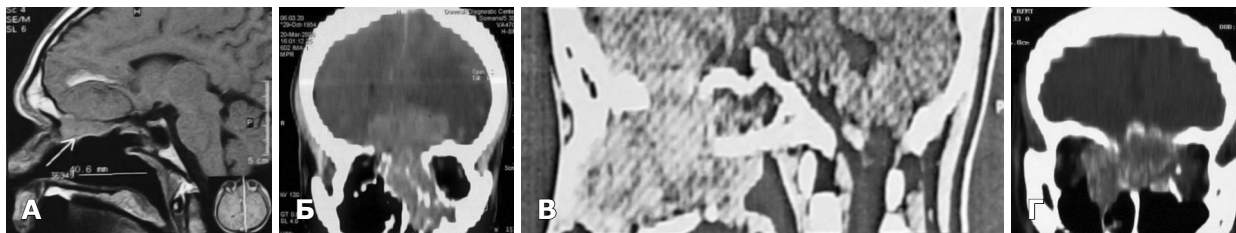


Рис. 1. Варіанти поширення пухлин. А — поширення аденокарциноми решітчастого лабіринту інтракраніально. Інтрацеребральне поширення по всій площі первинного росту; Б — інтрацеребральне поширення естезіонейробластоми, «грибоподібний» ріст, що перевищує площу первинного росту; В — інтрацеребральне поширення за недиференційованих форм раку (площа проростання менша площі первинного росту); Г — інтракраніальне поширення за високодиференційованих форм раку (виражене незначною мірою по всій площі первинного росту).

Для хірургічного лікування хворих з приводу злоякісних краніофціальних пухлин передньої черепної ямки (середньої локалізації) використовували передню краніофціальну резекцію за Ketcham, що включала біфронтальну трепанацію черепа з метою мобілізації інтракраніального компонента пухлини по периметру (резекція ТОГМ, кісткової частини дна передньої черепної ямки) з подальшим її видаленням шляхом латеральної ринотомії. Субкраніальний доступ (через лобову пазуху) застосований у 30 хворих з 93, у яких здійснено передню краніофціальну резекцію, при цьому, поряд з трепанацією передньої стінки лобової пазухи, виконували резекцію її задньої стінки.

Після передньої краніофціальної резекції утворювався дефект дна передньої черепної ямки між порожниною черепа та носовою порожниною.

У 103 хворих здійснена пластика кісткового дефекту дна передньої черепної ямки, у більшості (86) з них — з використанням клаптя на «ніжці» з лобової ділянки. У 57 хворих виконано пластику ТОГМ базальних відділів. За локалізації пухлини в підскроневій, крило-піднебінній ямках, носовій частині глотки з поширенням на дно середньої черепної ямки, печеристий синус, носову порожнину, приносіві пазухи, виконували бічну краніофціальну резекцію (у 25 хворих), яка передбачала мобілізацію пухлини з використанням орбіто-вличного доступу з подальшим видаленням її шляхом гайморотомії. У 5 хворих при раку носової частини глотки, хордомі, хондросаркомі схилу основної кістки застосований трансоральний доступ. У 10 хворих здійснено ендоскопічне ендоназальне видалення пухлини. У 20 хворих з приводу злоякісних краніофціальних пухлин виконано екзентерацію очної ямки.

Після операції променева терапія проведена у 46 хворих, у 13 — доповнена хіміотерапією.

Післяопераційні ускладнення виникли у 19 (14%) хворих (табл. 7).

Статистична обробка даних проведена з використанням прикладних програм Statistica 6. Показники виживання обчислювали за методом Каплана – Мейєра з оцінкою достовірності розбіжностей між групами за логранговим критерієм.

Результати та їх обговорення. Малосимптомний перебіг, а також гістобіологічні особливості злоякісних краніофціальних пухлин зумовлюють їх значний ріст та поширення за межі зовнішньої основи черепа, в тому числі на внутрішню її поверхню та інтраорбітально.

Таблиця 7. Розподіл хворих за видом ускладнення після краніофціальних операцій.

Ускладнення	Кількість хворих	
	абс.	%
Лікворея *	5	26,3
Інфекційні церебральні ускладнення (менінгоенцефаліт)	6	31,6
Інтраорбітальне ускладнення	1	5,3
Інтраопераційна крововтрата і церебрально-ішемічні розлади	3	15,8
Локальні ранові ускладнення **	4	21,0
Разом...	19	100

Примітка. * — У 3 хворих лікворея була ремітуючою, у віддаленому періоді стала причиною виникнення менінгоенцефаліту (через 3, 7 і 9 міс), що спричинило їх смерть. ** — Резорбція кісткового клаптя, некроз клаптя шкіри, норичця, остеомієліт.

Більш ніж у 50% хворих виявлене проростання пухлиною ТОГМ, а також подальше її субдуральне та інтрацеребральне поширення, що спостерігали в основному при злоякісних епітеліальних та судинних пухлинах. За наявності пухлин кістково-хрящового походження, пухлин латеральних відділів основи черепа (злоякісні шванноми, нейрофібросаркоми) типовим є зрощення з ТОГМ. Злоякісні краніофціальні пухлини характеризуються агресивним, інвазивним ростом, схильністю до раннього локального рецидивування, що визначає показники виживання хворих. За наявності пухлин кісткового походження показники виживання хворих дещо більші, ніж за наявності сарком та злоякісних епітеліальних пухлин, проте, різниця показників недостовірна ($p=0,45$, рис. 2).

При проростанні пухлиною ТОГМ можна дійти висновку, що інтракраніальне та подальше інтрацеребральне проростання злоякісною пухлиною не погіршує показники виживання хворих в порівнянні з такими за епідурального чи інтрадурального росту.

Показники виживання хворих в групах за епідурального, інтрадурального чи інтрацеребрального поширення пухлин суттєво не відрізнялись ($p=0,61$, рис. 3).

Доведено, що резекція ТОГМ дна передньої черепної ямки у хворих за епідурального росту пухлин не покращувала показники загального виживання ($p=0,90$, рис. 4).

Результати лікування хворих свідчили, що після екзентерації очної ямки показники виживання не збільшувались ($p=0,15$, рис. 5).

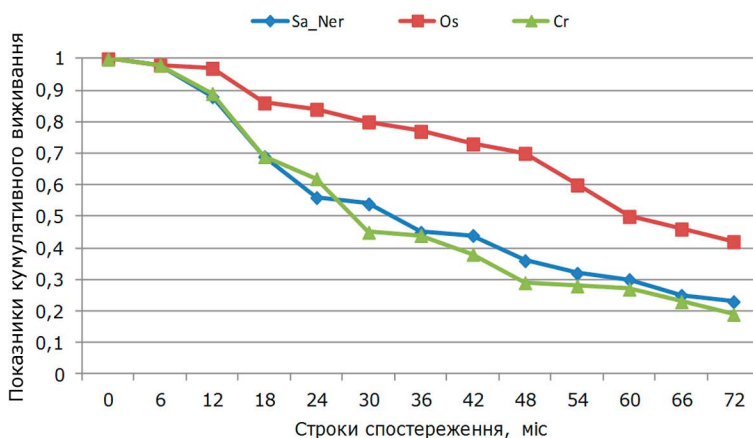


Рис. 2. Показники виживання хворих за наявності злоякісних пухлин після краніофціальних операцій за ознакою їх гістологічного виду (Sa-саркома; Ner — пухлини симпатичних гангліїв та нервів; Os — пухлини кісткового походження; Cr — рак) ($P=0,45$). Для зручності і більшої достовірної оцінки даних хворі об'єднані в групи, близькі за гістологічним видом пухлин.

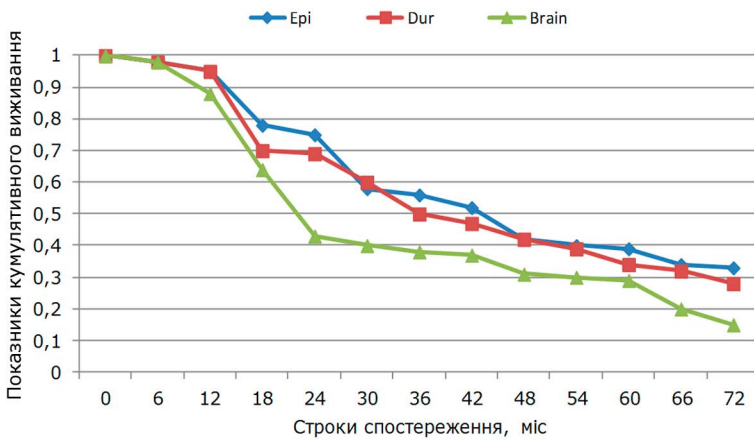


Рис. 3. Показники виживання хворих за «вертикального поширення» пухлин (Ері — епідуральне поширення; Dur — інтрадуральне поширення; Brain — інтрацеребральне поширення) ($p=0,61$).

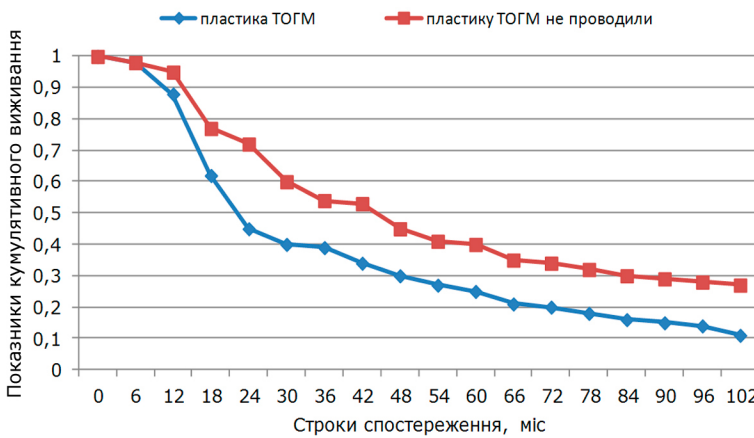


Рис. 4. Показники виживання хворих після виконання краніофасіальної операції — резекції ТОГМ дна передньої черепної ямки з її подальшою пластикою ($p=0,90$).

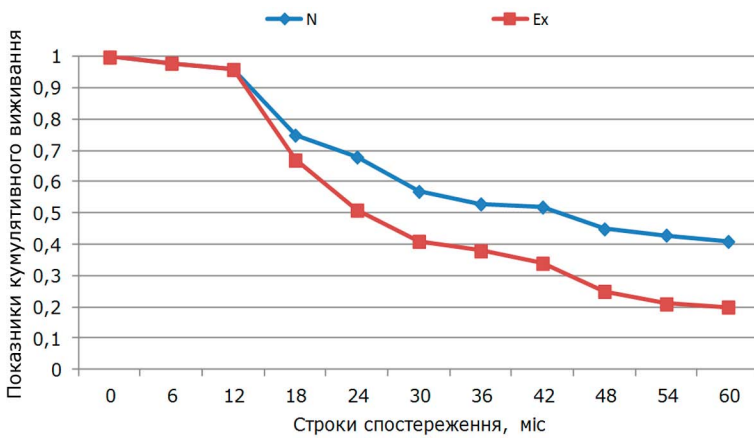


Рис. 5. Показники виживання хворих після екцентерації очної ямки (N — без екцентерації очної ямки; Ех — екцентерація очної ямки) ($p=0,15$).

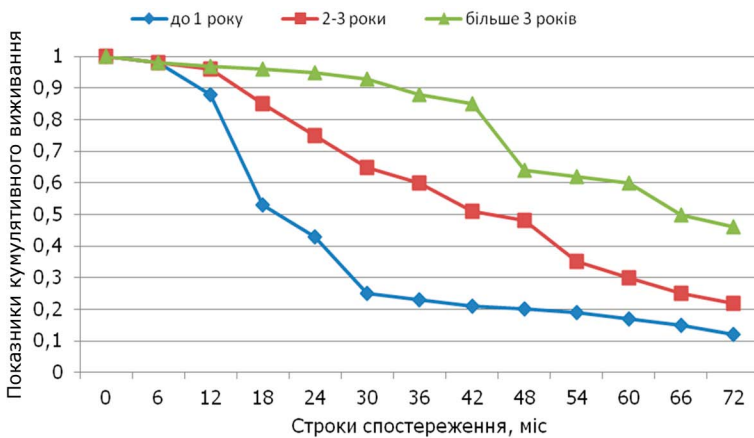


Рис. 6. Показники виживання пацієнтів залежно від тривалості захворювання ($p<0,01$).

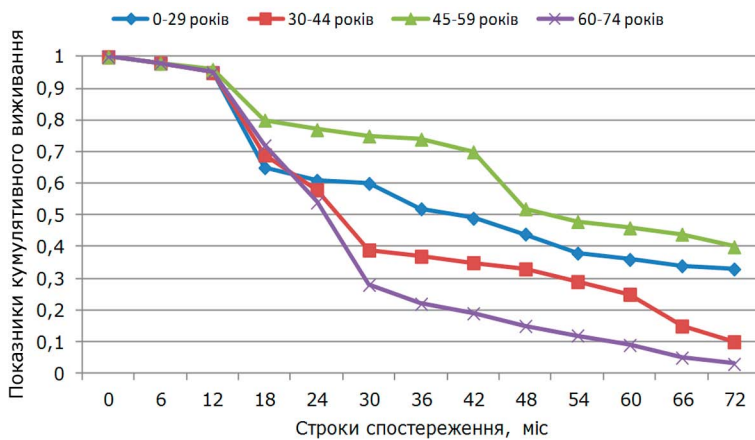


Рис. 7. Показники виживання хворих залежно від віку ($p=0,03$).

Відзначено, що чинник тривалість захворювання є прогностично значущим ($p<0,01$) для визначення показників виживання хворих (рис. 6).

Показники виживання пацієнтів за більшої тривалості захворювання більші, ніж за короткого анамнезу. У пацієнтів похилого віку (від 60 до 74 років) показники виживання гірші ($p=0,03$), що зумовлене інволютивними змінами імунної системи (рис. 7).

Висновки. 1. Гістологічний вид злоякісних краніофациальних пухлин не впливає на показники виживання хворих.

2. Гістобіологічні особливості пухлин визначають форму росту, площу ураження основи черепа, величину інтракраніального компонента.

3. Показники виживання хворих залежать від таких чинників, як вік (у пацієнтів похилого віку вони гірші), тривалість захворювання (за більшої тривалості вони кращі).

4. Проростання тканин навколо очної ямки є прогностично несприятливою ознакою, яка впливає на показники виживання хворих.

5. Показники виживання хворих протягом 3 і 5 років становили відповідно 53 і 38%.

Список літератури

- Ефективність діагностики та лікування хворих із злоякісними пухлинами порожнини носа та приносних пазух в Україні у 2002–2004 роках / Д.І. Заболотний, Е.В. Лукач, В.Я. Діхтярюк, Г.В. Латишевська, Ю.О. Серезко, Є.М. Цимбалюк, Н.В. Зайцева, В.В. Стрижак, Л.Б. Куценко // Журн. вушних, носових і горлових хвороб. — 2010. — №3. — С.51–55.
- Таняшин С.В. Хирургические аспекты лечения злокачественных опухолей, поражающих основание черепа: автореф. дис. ... д-ра мед. наук: спец. 14.00.28 — нейрохирургия, 14.00.14 — онкология / С.В. Таняшин; НИИ нейрохирургии им. акад. Н.Н. Бурденко РАМН. — М., 2005. — 48 с.
- Craniofacial resection for malignant tumors involving the anterior skull base / G. Cantu, S. Riccio, G. Bimbi, M. Squadrelli, S. Colombo, A. Compan, M. Rosi, M. Pompilio, C. Solero // Eur. Arch. Otorhinolaryngol. Head Neck. — 2006. — V.263, N7. — P.647–652.
- Anterior craniofacial resection for malignant paranasal tumors: a monoinstitutional experience of 366 cases / G. Cantu, C.L. Solero, R. Miceli, F. Mattana, S. Riccio, S. Colombo, M. Pompilio, G. Lombardo, P. Formillo, P. Quattrone // Head Neck. — 2012. — V.34, N1. — P.78–87.
- Cancer of the nasal vestibule, nasal cavity and paranasal sinuses / J.J. Daele, V. Vander Poorten, P. Rombaux, M. Hamoir // B-ENT. — 2005. — V.1, N1. — P.87–94.
- Prognostic significance of transdural invasion of cranial base malignancies in patients undergoing craniofacial resection /

- I. Feiz-Erfan, D. Suki, E. Hanna, F. DeMonte // Neurosurgery. — 2007. — V.61, N6. — P.1178–1185.
- Combined transfacial and transcranial approach for tumours of the nose and paranasal sinuses with intracranial extension / K.R. Iseh, S.B. Amutta, B.B. Shehu, J. Nasir // Niger J. Med. — 2011. — V.20, N2. — P.216–219.
- Зайцев А.М. Краниофациальные блок-резекции при злокачественных опухолях основания черепа. Техника, ближайшие и отдаленные результаты: автореф. дис. ... д-ра мед. наук: спец. 14.00.28 — нейрохирургия, 14.00.14 — онкология / А.М. Зайцев; НИИ нейрохирургии им. акад. Н.Н. Бурденко РАМН. — М., 2004. — 28 с.
- Черкаев В.А. Хирургия опухолей основания черепа, распространяющихся в глазницу и околоносовые пазухи: автореф. дис. ... д-ра мед. наук: спец. 14.00.28 — нейрохирургия / В.А. Черкаев; НИИ нейрохирургии им. акад. Н.Н. Бурденко РАМН. — М., 1995. — 30 с.
- Craniofacial resection for cranial base malignancies involving the infratemporal fossa / M.H. Bilsky, B. Bentz, T. Vitaz, J. Shah, D. Kraus // Neurosurgery. — 2005. — V.57, N4. — P.339–447.
- Complications after craniofacial resection for malignant tumors: are complication trends changing / Gil Z, Patel SG, Bilsky M, Shah JP, Kraus DH // Otolaryngol Head Neck Surg. — 2009. — V.140, N2. — P. 218–223.
- Direct and remote outcome after treatment of tumours involving the central skull base with the extended subfrontal approach / P. Ladzinski, H. Majchrzak, W. Kaspera, M. Maliszewski, K. Majchrzak, M. Tymowski, P. Adamczyk // Neurol. Neurochir. Pol. — 2009. — V.43, N1. — P.22–35.
- Primary chemotherapy followed by anterior craniofacial resection and radiotherapy for paranasal cancer / L. Licitra, L.D. Locati, R. Cavina, I. Garassino, F. Mattavelli, N. Pizzi, P. Quattrone, P. Valagussa, L. Gianni, G. Bonadonna, C.L. Slero, G. Cantu // Ann. Oncol. — 2003. — V.14, N3. — P.367–372.
- Preoperative imaging to predict orbital invasion by tumor / M.D. Eisen, D.M. Yousem, L.A. Loevner, E.R. Thaler, W.B. Bilker, A.N. Goldberg // Head Neck. — 2000. — V.22, N5. — P.456–462.
- Complications of craniofacial resection for malignant tumors of the skull base: Report of an International Collaborative Study / I. Ganly, S.G. Patel, B. Singh, D.H. Kraus, P.G. Dringer, G. Cantu, A. Cheesman, G. De Sa, P. Donald, D. Fliss, P. Gullane, I. Janecka, S.E. Kamata, L.P. Kowalski, P. Levine, L.R. Medina, S. Pradhan, V. Schramm, C. Snyderman, W.I. Wei, J.P. Shah // Head Neck. — 2005. — V.27, N6. — P.445–451.
- Combined anterior and anterolateral approaches to the cranial base: Complication analysis, avoidance, and management / T.C. Origitano, G.J. Petruzzelli, J.P. Leonetti, D. Vandevender // Neurosurgery. — 2006. — V.58, N4. — P.327–336.
- Taghi A. Craniofacial resection and its role in the management of sinonasal malignancies / A. Tagli, A. Ali, P. Clarke // Expert Rev. Anticancer Ther. — 2012. — V.12, N9. — P.1169–1176.
- Wagenmann M. The transnasal approach to the skull base. From sinus surgery to skull base surgery [Електронний ресурс] / M. Wagenmann, J. Schipper // Otorhinolaryngol. Head Neck Surg. — Режим доступу: <http://www.ncbi.nlm.nih.gov/pmc/articles/PMC3341585/>

Паламар О.И.¹, Гук А.П.²

¹ Институт отоларингологии им. проф. А.С. Коломийченко НАМН Украины, Киев, Украина

² Институт нейрохирургии им. акад. А.П. Ромоданова НАМН Украины, Киев, Украина

Прогностические критерии выживания больных при наличии злокачественных краниофациальных опухолей

Введение. Поскольку злокачественные опухоли часто рецидивируют, определение прогностически значимых критериев дает возможность улучшить тактику лечения, обосновать показания к операции, увеличить показатели общей выживаемости больных.

Материалы и методы. В период с 2002 по 2012 г. проанализированы результаты лечения 133 больных по поводу злокачественных новообразований краниофациальной локализации.

Результаты. В основу прогностических факторов в хирургии злокачественных новообразований краниофациальной локализации положено изучение интракраниального, иногда интрацеребрального распространения опухолей, прорастание опухолью твердой оболочки головного мозга или сращения с ней, а также ее резекции. Установлено, что показатели выживаемости больных не зависели от этих факторов и гистологического вида опухолей. Они зависели от таких факторов, как длительность заболевания, возраст больных, прорастание опухолью тканей вокруг глазной ямки. Показатели выживаемости больных через 3 года составили 53%, через 5 лет — 38%. После операции все пациенты живы. Осложнения возникли у 19 (14%) больных.

Выводы. Учет прогностических факторов дает возможность увеличить показатели выживаемости больных, уменьшить частоту послеоперационных осложнений, избежать послеоперационной летальности.

Ключевые слова: краниофациальные опухоли, злокачественные опухоли, хирургия, прогнозирование.

Укр. нейрохирург. журн. — 2014. — №1. — С.47-52.

Поступила в редакцию 09.01.14. Принята к публикации 24.01.14.

Адрес для переписки: Паламарь Орест Игоревич, Общий отдел, Институт отоларингологии им. проф. А.С. Коломийченко, ул. Зоологическая, 3, Киев, Украина, 04119, e-mail: p_orest@ukr.net

Palamar O.I.¹, Huk A.P.²

¹ Institute of Otolaryngology named after prof. O.S. Kolomyichenko, NAMS of Ukraine, Kiev, Ukraine

² Institute of Neurosurgery named after acad. A.P. Romodanov, NAMS of Ukraine, Kiev, Ukraine

Prognostic criteria of patients' survival at malignant craniofacial tumors

Introduction. Taking into account that malignant tumors often recur, determining prognostically significant criteria makes it possible to improve the treatment strategy, justify the indications for surgery, and to increase the overall patients' survival.

Materials and methods. In a period from 2002 to 2012 treatment results of 133 patients with malignant craniofacial tumors were analyzed.

Results. Study of intracranial or sometimes intracerebral spread of malignancies, dura mater invasion or concretion, as well as resection are the basis of prognostic factors in surgery of craniofacial tumors. It was found that the patients' survival rates did not depend on these factors and the histological type of the tumor. They depend upon such factors as disease duration, patient's age, tumor invasion, growth of tumor tissue around the eye hole. 3 years survival was 53%, 5 years — 38%. After surgery all patients were alive. Complications occurred in 19 (14%) patients.

Conclusion. Accounting for prognostic factors gives an opportunity to increase overall survival rates, to reduce the incidence of postoperative complications, avoid postoperative mortality.

Key words: craniofacial tumors, malignant tumors, surgery, prognosis.

Ukr Neyrokhir Zh. 2014; 1: 47-52.

Received, January 9, 2014. Accepted, January 24, 2014.

Address for correspondence: Orest Palamar, General Department, Institute of Otolaryngology named after prof. O.S. Kolomyichenko, 3 Zoologichna St., Kiev, Ukraine, 04119, e-mail: p_orest@ukr.net