

сулы снижает риск осложнений, позволяет сохранить правильное внутрикапсулярное расположение ИОЛ, значительно улучшить оптические и функциональные результаты лечения: повышение остроты зрения получено у всех детей, полную оптическую чистоту зрачка – у 98,3% детей (рис. 1; рис. 2, см. вклейку), уменьшение угла косоглазия с 25 до 15%, амплитуды нистагма – с 13,3 до 3,3%.

Заключение

Таким образом, безопасность, атравматичность и высокая эффективность разработанной методики отсроченной ИАГ-лазерной задней капсулотомии на артифактных глазах с врожденным фиброзом задней капсулы хрусталика, учитывающей особенности глаз и врожденного фиброза задней капсулы хрусталика у детей с врожденными катарактами, позволяет шире использовать возможности неинвазивной ИАГ-лазерной хирургии в практике детской офтальмологии.

ЛИТЕРАТУРА

1. Аветисов С. Э., Кащенко Т. П., Шамшинова А. М. Принципы коррекции аметропии после ранних операций при врожденных катарактах // Зрительные функции и их коррекция у детей: Руководство для врачей. – М., 2005. – С. 358–369.
2. Арестова Н. Н. Разработка системы ИАГ-лазерной оптико-реконструктивной хирургии переднего отдела глаза у детей: Дис... д-ра мед. наук. – М., 2009.
3. Боброва Н. Ф. Современное состояние проблемы хирургического лечения врожденных катаракт у детей // Вестн. офтальмол. – 2005. – № 2. – С. 45–47.
4. Гамидов А. А., Большунов А. В. Лазерная микрохирургия зрачковых мембран. Иллюстрированное руководство. – М., 2008. – С. 37–39.
5. Зубарева Л. Н., Овчиникова А. В., Марченкова Т. Е. и др. Особенности рефрактогенеза и расчета оптической силы ИОЛ у детей с врожденными катарактами // Современные технологии хирургии катаракты. – М., 2004. – С. 114–118.

6. Катаргина Л. А., Круглова Т. Б., Егиян Н. С., Кононов Л. Б. Особенности хирургической тактики при экстракции врожденных катаракт с имплантацией интраокулярной линзы у детей раннего возраста: Медицинская технология для врачей. – М., 2011.
7. Степанов А. В. Лазерная реконструктивная офтальмохирургия: Дис. д-ра мед. наук. – М., 1991.
8. Федоров С. Н., Егорова Э. В. Ошибки и осложнения при имплантации искусственного хрусталика. – М., 1992.
9. Хватова А. В. Заболевания хрусталика у детей. – Л., 1982.
10. Способ прогнозирования и дифференциальный подход к лечению вторичной катаракты (фиброз задней капсулы хрусталика) у детей: Метод. рекомендации / Хватова А. В., Круглова Т. Б., Слепова О. С. и др. – М., 1997.
11. Fankhauser F., Kwasniewska S. Laser in Ophthalmology. Basic, Diagnostic and Surgical Aspects. – Hague, 2003.
12. Klapper R.M. Neodymium: YAG Laser Microsurgery: Fundamental Principles and Clinical Applications / Ed. R. M. Klapper. – Boston: Little, Brown and Company. Int. Ophthalmol. Clin.. – 1985. – Vol. 25. – N.3. – P.101–116.
13. Lundvall A. Primary intraocular lens implantation in infants: complications and visual results // J. Cataract Refract. Surg. – 2006. – Vol. 32, N 10. – P. 1672–1677.
14. O'Keefe M. Intraocular lenses in children // Acta Ophthalmol. Scand. – 2007. – Vol. 85, N 7. – P. 696–697.

Поступила 20.02.12

Сведения об авторах: Арестова Н. Н., д-р мед. наук, вед. науч. сотр. отдела патологии глаз у детей ФГБУ «Московский НИИ глазных болезней им. Гельмгольца» Минздравсоцразвития России, доц. каф. глазных болезней ФПДО МГМСУ; Круглова Т. Б., д-р мед. наук, глав. науч. сотр. отдела патологии глаз у детей ФГБУ «Московский НИИ глазных болезней им. Гельмгольца» Минздравсоцразвития России; Егиян Н. С., канд. мед. наук, науч. сотр. отдела патологии глаз у детей ФГБУ «Московский НИИ глазных болезней им. Гельмгольца» Минздравсоцразвития России; Кононов Л. Б., канд. мед. наук, врач отдела патологии глаз у детей ФГБУ «Московский НИИ глазных болезней им. Гельмгольца» Минздравсоцразвития России.

Для контактов: Арестова Наталья Николаевна, 105062, Москва, ул. Садовая-Черногрозская, 14/19. ФГБУ «МНИИ глазных болезней им. Гельмгольца» России, e-mail: arestovann@gmail.com; info@igb.ru. Факс:(495)632-95-89

© КОЛЛЕКТИВ АВТОРОВ, 2012

УДК 617.731-002-02:616.832-004.2]-037-053.2

М. Р. Гусева, С. Ю. Бойко, А. Н. Бойко

ПРОГНОСТИЧЕСКИЕ И ИММУНОГЕНЕТИЧЕСКИЕ ОСОБЕННОСТИ ОПТИЧЕСКОГО НЕВРИТА У ДЕТЕЙ С РАССЕЯННЫМ СКЛЕРОЗОМ

Кафедра офтальмологии педиатрического факультета, кафедра неврологии и нейрохирургии лечебного факультета Российского государственного национального исследовательского медицинского университета им. Н. И. Пирогова Минздравсоцразвития России, Москва

Проанализированы прогностические значения особенностей течения оптического неврита у 67 пациентов с достоверно диагностированным рассеянным склерозом при начале демиелинизирующего заболевания в возрасте до 16 лет (38 девочек и 29 мальчиков). Дополнительно была выделена группа из 22 детей, у которых рассеянный склероз начинался с оптического неврита. Прогностическое значение оптического неврита как первого проявления рассеянного склероза оценивали сравнивая показатели в этой группе и в группе детей с другим дебютом рассеянного склероза. Клиническую оценку неврологического статуса проводили с использованием шкал Куртцке. Для прогностического анализа оценивали возраст дебюта заболевания и его клинические особенности, ежегодную частоту обострений заболеваний, время наступления вторичного прогрессирования и формирования стойкого неврологического дефицита, выполняли исследование глазного дна, компьютерную периметрию, электрофизиологическое исследование, иммуногенетическое исследование с генотипированием области HLA II класса на хромосоме 6. Установлено, что оптический неврит является частым проявлением рассеянного склероза у детей. При начале демиелинизирующего заболевания с оптического неврита течение рассеянного склероза менее тяжелое. Клинические характеристики оптического неврита как дебюта рассеянного склероза, так и при обострении основного заболевания в дальнейшем практически одинаковы. У детей с рассеянным склерозом в целом повышена частота DR2(15) гаплотипа, особенно при начале рассеянного склероза с оптического неврита.

Ключевые слова: рассеянный склероз, дети, оптический неврит

THE PROGNOSTIC AND IMMUNOGENETIC FEATURES OF OPTIC NEURITIS IN THE CHILDREN PRESENTING WITH DISSEMINATED SCLEROSIS

M.R. Guseva, S.Yu. Boiko, A.N. Boiko

The present work was designed to estimate the prognostic value of clinical features of optic neuritis based on the study of 67 patients (38 girls and 29 boys) at the age under 16 years presenting with the confirmed diagnosis of disseminated sclerosis in the beginning of the demyelinating disease. The prognostic significance of optic neuritis as the earliest manifestation of disseminated sclerosis was evaluated by comparing clinical symptoms in the patients of this group with those in the children with a different onset of disseminated sclerosis. The clinical assessment of the neurologic status was done based on the Kutzke expanded disability status scale. Subject to the prognostic analysis were the age of the patients at the onset of the disease and its clinical features, the annual frequency of exacerbations, the time of secondary progress, and formation of neurological deficit. The following procedures were performed: fundus examination, computed perimetry, electrophysiological and immunogenetic studies, the latter being focused on genotyping HLA class II region of chromosome 6. It was shown that optic neuritis is a common manifestation of disseminated sclerosis in the children. The severity of sclerosis decreases when the myelinating disease starts as optic neuritis rather than otherwise. The clinical features of optic neuritis are virtually identical when it is the first manifestation of optic neuritis and in the case of exacerbation of the primary disease. On the whole, the children suffering disseminated sclerosis were shown to exhibit the enhanced occurrence of DR2(15) haplotype especially when this condition initially develops as optic neuritis.

Key words: disseminated sclerosis, children, optic neuritis

Рассеянный склероз (РС) – хроническое заболевание центральной нервной системы (ЦНС), начинающееся, как правило, в молодом возрасте. Распространенность РС растет во многих странах мира, что связано не только с удлинением жизни больных, но и с истинным повышением заболеваемости. В последние годы все чаще РС выявляется у детей, что делает эту проблему еще более актуальной.

При РС поражаются различные отделы ЦНС, в том числе белое вещество вокруг желудочков мозга, мозжечок, ствол мозга и шейный отдел спинного мозга. Особенно тропны к демиелинизирующим поражениям зрительные нервы. Поражение зрительных нервов, чаще по типу ретробульбарного неврита, наблюдается более чем у половины больных РС. Более 100 лет назад W. Uhthoff (1889) описал при РС как острый неврит зрительного нерва, так и атрофию нерва в хронической стадии заболевания [27]. По данным популяционных исследований, оптический неврит (ОН) является первым проявлением заболевания у 30-80% больных РС [6, 14, 21, 22, 30]. При РС возможно развитие билатеральных и повторных или возвратных ОН. Чаще снижение остроты зрения происходит резко, в некоторых случаях может прогрессивно нарастать на протяжении нескольких дней. Степень снижения может варьировать от минимальной до полной слепоты, но чаще от 0,3 до 0,01 [20]. При ОН у больных РС выявляются, как правило, центральные или парацентральные скотомы, может отмечаться сужение полей зрения на 10-30° по 4-6 меридианам, причем чаще на зеленый и/или красный цвет [3, 4].

Картина глазного дна зависит от [4, 7]:

- локализации процесса в зрительном нерве;
- интенсивности воспалительных изменений;
- давности процесса.

У многих больных с ОН и РС изменения на глазном дне в острой фазе отсутствуют [20]. В то же время в острой стадии ОН может отмечаться отек и гиперемия диска, особенно при локализации процесса вблизи глазного яблока при папиллите. Уже в острой фазе неврита могут появляться признаки нисходящей частичной атрофии дисков зрительного нерва – побледнение височных половин диска, сужение артерий, дистрофические изменения в макулярной области. Для ОН характерна диссоциация между выраженностью изменений на глазном дне и степенью

снижения остроты зрения. Как отмечалось, снижение остроты и выпадения участков полей зрения в начале заболевания часто не сопровождается изменениями на глазном дне, а в период восстановления функций могут появляться признаки атрофии диска.

Большую диагностическую ценность при ОН имеют метод зрительных вызванных потенциалов, компьютерная периметрия, хромопериметрия и другие методы нейрофизиологического обследования, позволяющие объективизировать степень вовлеченности зрительных нервов. Большую помощь в ранней диагностике РС при ОН оказывает магнитно-резонансная томография (МРТ). Использование МРТ зрительного нерва (ЗН) позволило выделить подгруппу больных с ОН, у которых наблюдается увеличение объема ЗН. Такие изменения чаще выявляются у молодых больных, детей с РС [11].

Предполагается, что в типичных случаях прогностически неблагоприятным для развития активного РС в начале заболевания с ОН являются:

- наличие очагового поражения и других отделов ЦНС по данным МРТ;
- более молодой возраст больных;
- принадлежность к женскому полу;
- наличие при ОН сильных болей в области глаза и выраженное снижение остроты зрения.

Возможно, риск развития РС после ОН выше у пациентов с гаплотипом DR2 по HLA-системе II класса (на хромосоме 6) (21, 24, 26, 28, 29). Большое внимание уделяется анализу прогностического значения ОН как первого симптома РС. Чаще высказывалось мнение, что начало РС с ОН у взрослых может быть связано с более благоприятным течением заболевания (Sorensen T. et al., 1999) [30]. Анализ таких ассоциаций при начале демиелинизирующего заболевания у детей и подростков, т. е. в возрасте до 16 лет, ранее не проводился.

До недавнего времени считалось, что РС вообще крайне редко встречается в детском возрасте. По данным последних исследований, у не менее 2-5% больных РС может начинаться в возрасте до 16 лет [1, 9, 10, 12, 13, 16, 25]. Среди детей с РС преобладают девочки (особенно в возрасте 12-15 лет). Наблюдается, как правило, ремиттирующее течение заболевания с частыми обострениями, но хорошим восстановлением функций. Часто детям с начальными проявлениями демиелини-

зирующего заболевания ставят диагноз "острый рассеянный энцефаломиелит" (ОРЭМ) или "изолированный ОН". Во время заболевания практически все больные РС в возрасте до 16 лет имеют ОН, причем некоторые по 2–3 раза [8, 12, 15, 17, 25, 31].

В целом ОН и его прогностическое значение у детей с РС изучены значительно меньше, чем у взрослых. Как первый симптом РС он отмечен у 25–50% детей [3, 4, 13, 19]. По сравнению со взрослыми ОН в детском возрасте в меньшей степени связан с развитием РС в последующем. Помимо этого, в большинстве случаев отмечается относительно хорошее восстановление зрения. ОН при РС чаще развивается у девочек, чаще встречаются билатеральные невриты [4, 18, 23].

В связи с этим целью нашего исследования было изучение прогностического значения особенностей течения ОН при РС у пациентов с достоверным РС при начале демиелинизирующего заболевания в возрасте до 16 лет.

Были обследованы 67 больных с достоверным РС по критериям Позера (38 девочек и 29 мальчиков), у которых заболевание началось в возрасте до 16 лет. Дополнительно была выделена группа из 22 детей, у которых РС начинался с ОН. Прогностическое значение ОН как первого проявления РС оценивали, сравнивая показатели в этой группе и в группе детей с другим дебютом РС.

Клиническую оценку неврологического статуса проводили с использованием шкал Куртцке: шкалы неврологического дефицита (Functional Systems, FS), позволяющей оценить неврологический дефицит в баллах по 10-балльной шкале, и шкалы инвалидизации (Expanded Disability Status Scale, EDSS). Для прогностического анализа оценивали следующие показатели течения РС: возраст при дебюте заболевания; клинические особенности дебюта заболевания; ежегодную частоту обострений заболеваний во время ремиттирующего течения как отношение количества обострений заболевания за период ремиттирующего течения к длительности этого периода (в годах); время наступления вторичного прогрессирования и время формирования стойкого неврологического дефицита в 3 балла по шкале EDSS. При оценке состояния зрительных функций обязательно проводили исследование глазного дна и компьютерную периметрию, электрофизиологическое исследование. Также выполняли иммуногенетическое исследование с генотипированием области HLA II класса на хромосоме 6 (методика описана ранее [2, 5, 9]).

ОН за все время развития РС отмечали у 45 из 67 больных (78,3%): у 31 ребенка 1 раз, у 13 – 2 раза и у одного – 3 раза. Снижение остроты зрения при ОН варьировало от полной слепоты и возможности только счета пальцев у лица до 0,7–0,8. Начало ОН в большинстве случаев было острое (в 77,8% случаев), часто с выраженными болями в области глазного яблока (57,8%) и головной болью (48,9%). Сроки поступления в стационар от момента появления первых жалоб варьировали от 1 до 14 дней (в среднем $7,58 \pm 0,93$ дня). Дети могут предвещать жалобы на снижение зрения не сразу, что и обуславливает более позднюю госпитализацию, чем у взрослых, несмотря на более выраженную симптоматику. В 77,8% случаев отмечалось изменение не только остроты зрения, но и полей зрения, чаще в виде парацентральной скотомы. Абсолютные скотомы выявлены

у 55,6% больных, относительные скотомы у 60% больных. При компьютерной периметрии у 10% больных абсолютные или относительные скотомы были выявлены и в поле зрения другого, клинически здорового глаза, что указывает на билатеральное поражение. Данные офтальмоскопического исследования широко варьировали в зависимости от сроков обследования и возраста. В целом побледнение (деколорация) диска зрительного нерва, чаще с височной стороны, было отмечено у половины детей с РС (51,1%). У многих больных глазное дно в острой фазе было совершенно нормальным, несмотря на сильные жалобы на снижение остроты и выпадения полей зрения. Клинику папиллита наблюдали приблизительно в 30% случаев.

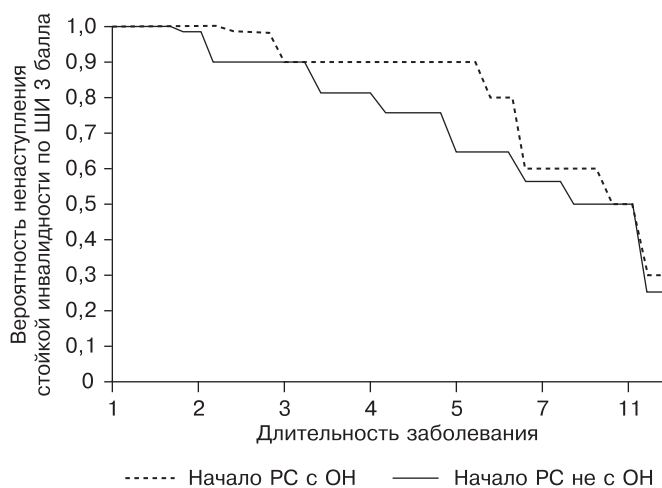
У 22 детей из 67 (32,8%) ОН был первым симптомом РС. Средний возраст начала РС у этих больных составил $12,55 \pm 0,46$ года, т. е. был достоверно старше, чем при другом начале РС (табл. 1). На момент осмотра у больных, у которых РС начинался с ОН, неврологический статус оказался достоверно менее тяжелым, чем у остальных пациентов с ранним началом РС, при этом длительность РС в сравниваемых группах статистически не различалась. У больных с началом РС в виде ОН несколько реже наступало вторичное прогрессирование (в 4,5% случаев по сравнению с 13,3%, но различие было статистически не достоверным). Прогностически важно то, что (при одинаковой средней длительности РС, частоте обострений и длительности ремиссий) при начале заболевания с ОН в этом возрасте больных со стойкой инвалидностью, имевших по шкале EDSS 3 балла и более, оказалось всего двое

Таблица 1

Неврологический статус всех 67 больных РС в зависимости от первых симптомов заболевания – наличия или отсутствия ОН

Характеристика	Показатель	
	начало с ОН (n=22)	другое начало (n=45)
Возраст начала заболевания, годы	$12,55 \pm 0,46$	$11,31 \pm 0,45^*$
Число девочек	14 (63,6%)	24 (53,3%)
Длительность заболевания, годы	$3,86 \pm 0,56$	$4,57 \pm 0,50$
EDSS на момент осмотра	$1,91 \pm 0,24$	$2,69 \pm 0,21^*$
Среднее число обострений за все время	$3,05 \pm 0,35$	$3,78 \pm 0,36$
Средняя ежегодная частота обострений	$1,05 \pm 0,09$	$0,97 \pm 0,08$
Количество больных, у которых в первые 2 года было более 2 обострений РС	17 (77,3%)	33 (73,3%)
Количество больных со вторичным прогрессированием	1 (4,5%)	6 (13,3%)
Количество больных, у которых тяжесть заболевания достигла стойкого уровня по EDSS 3 балла	2 (9,0%)	15 (33,3%)
Средняя длительность первого обострения, мес	$24,46 \pm 1,4$	$25,49 \pm 1,58$
Средняя длительность первой ремиссии, мес	$37,45 \pm 8,9$	$44,18 \pm 7,05$
Средняя длительность второго обострения, мес	$29,43 \pm 2,14$	$33,08 \pm 2,27$
Средняя длительность второй ремиссии, мес	$31,43 \pm 7,92$	$33,56 \pm 6,61$

Примечание. * – различие достоверно при $p < 0,05$



Кривая распределения вероятности ненаступления стойкой инвалидности по шкале инвалидности (ШИ) 3 балла у 67 больных с достоверным РС в зависимости от начала РС с ОН или других симптомов (метод Каплана–Мейера).

(9%), а в группе сравнения – 15 (33%), т. е. различие высоко достоверно, $\chi^2 = 17,39, p < 0,001$.

Анализ вероятности наступления стойкой инвалидности (по EDSS 3 балла по Каплану–Мейеру) показал, что при длительности РС от 3 до 6 лет ее вероятность при начале РС с ОН явно меньше, чем при других начальных симптомах демиелинизирующего заболевания (см. рисунок).

Таким образом, начало РС с ОН в детском возрасте оказывает самостоятельное благоприятное прогностическое влияние на дальнейшее развитие РС по сравнению с другими вариантами первого проявления РС.

Все клинические и офтальмоскопические проявления ОН как начала РС в детском возрасте (включая степень снижения зрения, сроки и темпы его восстановления и т. д.) аналогичны характеристикам любого ОН, связанного с РС, в данном возрасте независимо от того, первым, вторым или последующим является этот симптом при РС. При начале РС у детей с ОН несколько чаще отмечались головная боль, лихорадка, явления папиллита, реже сужение полей зрения и побледнение диска зрительного нерва, но ни в одном случае различие не достигло статистически достоверного уровня (например, для различия в частоте головных болей $p = 0,053$, табл. 2). Степень полного восстановления зрения при начале РС с ОН несколько выше, чем в целом у детей с ОН, но различие также не достоверно.

Иммуногенетическое ис-

Таблица 2

Клинические и офтальмоскопические характеристики ОН у детей с ОН как первым симптомом РС (А) и у всех больных с ОН в виде второго или последующего обострения РС (Б)

Характеристика	Частота, абс. (%) или средний уровень	
	А (n = 22)	Б (n = 45)
Острое начало	19 (86,1)	35 (77,8)
Боли в области глаза	17 (77,3)	26 (57,8)
Головная боль	17 (77,3)	22 (48,9)
Скотома	19 (86,1)	35 (77,8)
Предшествующее инфекционное заболевание	8 (36,4)	14 (31,1)
Срок госпитализации, дни	8,75±1,13	7,58±0,93
Абсолютные скотомы	16 (72,7)	25 (55,6)
Относительные скотомы	17 (77,3)	27 (60,0)
Сужение полей зрения	7 (31,8)	20 (44,4)
Побледнение диска	7 (31,8)	15 (46,9)
Папиллит	6 (27,3)	8 (25,0)
Сужение сосудов	4 (18,2)	6 (18,8)
Срок первого улучшения, дни	14,75 ± 3,14	13,33 ± 2,18
Полное восстановление зрения	15 (68,2)	24 (53,3)
Срок восстановления зрения, дни	28,25 ± 3,02	27,91 ± 2,27

следование позволило оценить только фенотипическую частоту групп аллелей DRB1. При сравнении частоты DR2(15) выявлено ее повышение при РС по сравнению с частотой у доноров, особенно при ОН как первом симптоме РС в детском возрасте: 55% детей имели эту специфичность (табл. 3). Это подтвердило ранее полученные данные о более высокой частоте данного гаплотипа у детей с РС и ОН [3]. В дан-

Таблица 3

Фенотипическая частота групп аллелей DRB1 у детей с началом РС в виде ОН, у детей с РС при другом начале заболевания и у 328 здоровых доноров

DR	Детский РС с началом в виде ОН, абс. (%) (n = 22)	Другое начало РС, абс. (%) (n = 45)	Доноры, абс. (%) (n = 328)	ОР (ИД) и р для сравнения детей с ОН и РС и доноров
DR1	4 (20)	9 (16,1)	52 (15,9)	н.д.
DR2	13 (65)	28 (50)	95 (29)	4,55 (1,63–13,07) 0,0017
DR2(15)	11 (55)	25 (44,6)	72 (22)	4,35 (1,60–11,93) 0,0020
DR2(16)	2 (10)	3 (5,4)	28 (8,5)	н. д.
DR3	2 (10)	9 (16,1)	70 (21,3)	н. д.
DR3(17)	1 (5)	7 (12,5)	65 (19,8)	н. д.
DR3(18)	1 (5)	2 (3,6)	5 (1,5)	н. д.
DR4	3 (15)	12 (21,4)	63 (19,2)	н. д.
DR5	2 (10)	14 (25)	88 (26,8)	н. д.
DR6	2 (10)	12 (21,4)	86 (26,2)	н. д.
DR6(13)	1 (5)	8 (14,3)	50 (15,2)	н. д.
DR6(14)	1 (5)	4 (7,1)	37 (11,3)	н. д.
DR7	8 (40)	12 (21,4)	77 (23,5)	н. д.
DR8	1 (5)	4 (7,1)	27 (8,2)	н. д.
DR9	0	1 (1,8)	3 (0,9)	н. д.
DR10	0	1 (1,8)	5 (1,5)	н. д.

Примечание. ОР – относительный риск; ИФ – 95% интервал достоверности.

ной выборке при развитии ОН как первого симптома РС относительный риск превышал 4, что указывает на сильную ассоциацию. В то же время тенденция к повышению частоты DR7 не достигла статистически достоверного уровня. Таким образом, наличие DR2(15) повышает риск развития РС у детей с началом заболевания в виде ОН.

Выводы

1. ОН является частым проявлением РС у детей.
2. При начале РС с ОН демиелинизирующее заболевание протекает менее тяжело по сравнению с другими вариантами начала РС – вероятность наступления стойкой инвалидности по EDSS 3 балла меньше при начале РС с ОН, особенно для периода РС длительностью от 3 до 6 лет.
3. Клинические характеристики ОН как первого проявления РС у детей статистически не отличаются от характеристик ОН как последующего обострения демиелинизирующего заболевания в данном возрасте, хотя в начале РС ОН протекает несколько более активно.
4. У детей с РС в целом повышена частота DR2(15)-гаплотипа, особенно при начале РС в этом возрасте с ОН.

ЛИТЕРАТУРА

1. Бойко А. Н., Быкова О. В., Маслова О. И. и др. Рассеянный склероз у детей // Рос. педиатр. журн. – 2001. – № 1. – С. 26–30.
2. Гусев Е. И., Бойко А. Н., Судомоина М. А., Фаворова О. О. Клиническая генетика рассеянного склероза // Журн. неврол. и психиатр. – 2001. – № 9. – С. 61–68.
3. Гусева М. Р. Оптический неврит в клинике рассеянного склероза и современные критерии лечения // Современные аспекты нейроофтальмологии. – М., 2000. – С. 27–38.
4. Этиология, патогенез, клиника, диагностика и лечение оптического неврита у детей с рассеянным склерозом: Учеб.-метод. рекомендации / Гусева М. Р., Бойко С. Ю., Дубовская Л. А. и др. – М., 2001.
5. Гусева М. Р., Бойко С. Ю., Судомоина М. В. и др. Иммуногенетика оптического неврита у детей с рассеянным склерозом // Вестн. офтальмол. – 2002. – Т. 118, № 6. – С. 15–19.
6. Завалишин И. А. О патогенезе ретробульбарного неврита // Журн. невропатол. и психиатр. – 1992. – № 2. – С. 3–5.
7. Диагностика и лечение невритов у детей: Метод. рекомендации / Сидоренко Е. И., Хватова А. В., Гусева М. Р. и др. – М., 1992.
8. Boiko A., Vorobeychik G., Paty D. et al. Early onset multiple sclerosis: A longitudinal study // Neurology. – 2002. – Vol. 59. – P. 1006–1010.
9. Boiko A. N., Gusev E. I., Sudomoina M. A. et al. Association and linkage of juvenile MS with HLA-DR2(15) in Russians // Neurology. – 2002. Vol. 58. – P. 658–660.
10. Cole G. F., Auchterlonie L. A., Best P. V. Very early onset multiple sclerosis // Dev. Med. Clin. Neurol. 1995. – Vol. 37. – P. 667–672.
11. Cornblath W. T., Quint D. J. MRI of optic nerve enlargement in optic neuritis // Neurology. – 1997. – Vol. 48. – P. 821–825.
12. Duquette P., Murray T. I., Pleines I. et al. Multiple sclerosis in childhood: clinical profile in 125 patients // J. Pediatr. – 1987. – Vol. 111. – P. 359–363.
13. Ghezzi A., Deplano V., Faroni J. et al. Multiple sclerosis in childhood: clinical features of 149 cases // Multiple Sclerosis. – 1997. – Vol. 3. – P. 43–46.
14. Guilloto L. M., Osorio C.A., Machado L.R. et al. Pediatric multiple sclerosis: report of 14 cases // Brain Dev. – 1995. – Vol. 17. – P. 9–12.
15. Hanefeld F., Bauer H. I., Christen H. I. et al. Multiple sclerosis in childhood: report of 15 cases // Brain Dev. – 1991. – Vol. 13. – P. 410–416.
16. Hanefeld F. Multiple sclerosis in childhood // Curr. Opin. Neurol. Neurosurg. – 1992. – Vol. 5. – P. 359–363.
17. Kolodny E. H. Dysmyelination and demyelination conditions in infancy // Curr. Opin. Neurol. Neurosurg. 1993. – Vol. 6. – P. 382–427.
18. Kriss A. A., Francis D. A., Cuendet F. et al. Recovery after optic neuritis in childhood // J. Neurol. Neurosurg. Psychiatry. – 1988. – Vol. 51. – P. 1253–1258.
19. Lucchinetti C. F., Kiers L. et al. Risk factors for developing multiple sclerosis after childhood optic neuritis // Neurology. – 1997. – Vol. 49. – P. 1413–1418.
20. Optic Neuritis Study Group. The clinical profile of optic neuritis. Experience of the Optic Neuritis Treatment Trial // Arch. Ophthalmol. – 1991. – Vol. 109. – P. 1673–1678.
21. Optic Neuritis Study Group. Visual function 5 years after optic neuritis: Experience of the Optic Neuritis Treatment Trial // Arch. Ophthalmol. – 1997. – Vol. 115. – P. 1545–1552.
22. Optic Neuritis Study Group. The 5-year risk of MS after optic neuritis. Experience of the Optic Neuritis Treatment Trial // Neurology. – 1997. – Vol. 49. – P. 1404–1413.
23. Riikonen R., Donner M., Erkkila H. Optic neuritis in children and its relationship to multiple sclerosis: a clinical study of 21 children // Dev. Med. Child. Neurol. – 1988. – Vol. 30. – P. 349–359.
24. Rizzo J. F. 3-rd, Lessell S. Risk of developing multiple sclerosis after uncomplicated optic neuritis: a long-term prospective study // Neurology. – 1988. – Vol. 38. – P. 185–190.
25. Ruggieri M., Polozzi A., Pavone L., Grimaldi L. M. E. Multiple sclerosis in children under 6 years of age // Neurology. – 1999. – Vol. 53. – P. 478–484.
26. Sandberg-Wollheim M., Bynke H., Cronqvist S. et al. A long-term prospective study of optic neuritis: evaluation of risk factors // Ann. Neurol. – 1990. – Vol. 27. – P. 386–393.
27. Scholl G. B., Song H. S., Wray S. H. Uhthoff's symptom in optic neuritis: relationship to magnetic resonance imaging and development of multiple sclerosis // Ann. Neurol. – 1991. – Vol. 30. – P. 180–184.
28. Soderstrom M., Lindqvist M., Hillert J. et al. Optic neuritis: findings on MRI, CSF examination and HLA class II typing in 60 patients and results of a short-term follow-up // J. Neurol. – 1994. – Vol. 241. – P. 391–397.
29. Soderstrom M., Ya-Ping J., Hillert J., Link H. Optic neuritis: prognosis for multiple sclerosis from MRI, CSF, and HLA findings // Neurology. – 1998. – Vol. 50, N 3. – P. 708–714.
30. Sorensen T. L., Frederiksen J. L., Bronnum-Hansen H., Petersen H. C. Optic neuritis as onset manifestation of multiple sclerosis: a nationwide, long-term survey // Neurology. – 1999. – Vol. 53. – P. 473–478.
31. van Lieshout H. B., van Engelen B. G., Sanders E. A., Renier W.O. Diagnostic multiple sclerosis in childhood // Acta Neurol. Scand. – 1993. – Vol. 88. – P. 339–343.

Поступила 17.02.12

Сведения об авторах: Гусева М. Р., д-р мед. наук, проф. каф. офтальмологии педиатрического ф-та Российского национального исследовательского медицинского университета им. Н. И. Пирогова; Бойко А. Н., д-р мед. наук, проф. каф. неврологии и нейрохирургии лечебного ф-та Российского национального исследовательского медицинского университета им. Н.И. Пирогова.

Для контактов: Гусева Марина Раульевна, 117513, Москва, Ленинский просп., 117. Кафедра офтальмологии. Тел.: 8(495) 433-67-29; 8(495) 936-90-54.