

## Профилактика и лечение инфекционных раневых осложнений при протезирующих грыжесечениях

А.Г. Сонис, Б.Д. Грачев, Е.А. Столяров, И.В. Ишутов

ГБОУ ВПО «Самарский государственный медицинский университет» Минздрава России;  
Россия, 443099, Самара, ул. Чапаевская, 89

Контакты: Александр Григорьевич Сонис sonis\_ag@mail.ru

**Цель** — разработать практические рекомендации по профилактике и лечению инфекционных раневых осложнений при протезирующих герниопластиках, исходя из особенностей кровоснабжения передней брюшной стенки.

**Материалы и методы.** В клинике пропедевтической хирургии Клиник СамГМУ в период 2010–2013 гг. выполнена 851 протезирующая герниопластика. Наибольшее количество инфекционных осложнений возникало после ненатяжной герниопластики больших послеоперационных вентральных грыж, с размерами грыжевых ворот 10 см и более (W3–W4, Chevrel–Rath, 1999). Выполнено 118 грыжесечений при таких грыжах. Особенностью этих операций является широкая мобилизация кожно-жировых лоскутов и контакт имплантата с подкожной клетчаткой. Проводились исследования топографии сосудов срединных образований передней брюшной стенки на трупном материале.

**Результаты.** После нагнетания сульфида цинка и ацетата свинца в надчревные артерии были получены интересные данные об особенностях кровоснабжения кожи и подкожной клетчатки передней брюшной стенки. Инфекционные раневые осложнения после протезирующей герниопластики связаны, главным образом, с ишемией кожно-подкожных лоскутов, при широкой мобилизации которых значительно нарушается кровоснабжение, возникают инфаркты клетчатки. При размерах грыжевых ворот 10 см и более частота инфекционных раневых осложнений составила 13,6 %.

**Выводы.** При широкой мобилизации кожно-жировых лоскутов возможно иссечение глубоких слоев подкожной клетчатки, обязательно необходимо аспирационное дренирование. Ишемический генез осложнений обуславливает возможность сдержанной хирургической активности. Даже развитие инфекционных осложнений не препятствует приживлению имплантата.

**Ключевые слова:** инфекционные раневые осложнения, вентральная грыжа, протезирующая герниопластика, имплантат, кожно-жировые лоскуты, инфаркт клетчатки, кровоснабжение брюшной стенки, вакуум-терапия

### Prevention and treatment of infection wound complications at prosthetic hernia repair

A.G. Sonis, B.D. Grachev, E.A. Stolyarov, I.V. Ishutov

Samara State Medical University, Ministry of Health of Russia; 89 Tchapyayevskaya St., Samara, 443099, Russia

**Purpose** — development of practical recommendations for prevention and treatment of infectious wound complications at prosthetic hernioplasty, based on the peculiarities of blood supply of the front abdominal wall.

**Materials and methods.** 851 surgeries of prosthetic hernioplasty were made in Propaedeutic Surgery Clinic of Samara State Medical University throughout 2010–2013. The most of infectious complications developed after tension-free hernioplasty of big postoperative ventral hernias, with size of hernia orifice of 10 cm and more (W3–W4, Chevrel–Rath, 1999). 118 hernia repairs have been done for such hernias. These surgeries are peculiar by wide mobilization of cutaneous fat flaps and implant contact with the subcutaneous tissue. The imaging of blood vessels in median masses of the anterior abdominal wall was carried out using anatomic material.

**Results.** Very interesting results were obtained with respect to peculiarities of blood supply to the skin and subcutaneous tissues of anterior abdominal wall, upon pumping of zinc sulfide and lead acetate to the epigastric arteries. The infectious wound complications after prosthetic hernioplasty are mostly concerned with the ischemia of cutaneous and subcutaneous flaps, which wide mobilization causes considerable blood supply disturbance and cellular tissue hemorrhages. In cases of hernia orifices size of 10 cm and more, the occurrence rate of infectious wound complications was 13,6 %.

**Conclusions.** In case of wide mobilization of cutaneous fat flaps, the excision of deep layers of subcutaneous cellular tissue is possible and the aspiration drainage is mandatory. The ischemic genesis of complications causes a possibility of restricted surgical activity. Even development of infectious complications does not prevent the implant survival.

**Key words:** infectious wound complications, ventral hernia, prosthetic hernioplasty, implant, cutaneous and fat flaps, cellular tissue hemorrhage, abdominal wall blood supply, vacuum therapy

#### Введение

В настоящее время грыжи передней брюшной стенки — это одно из наиболее распространенных за-

болеваний в абдоминальной хирургии, по данным мировой статистики, до 3–7 % взрослого населения страдает данной патологией. Послеоперационные

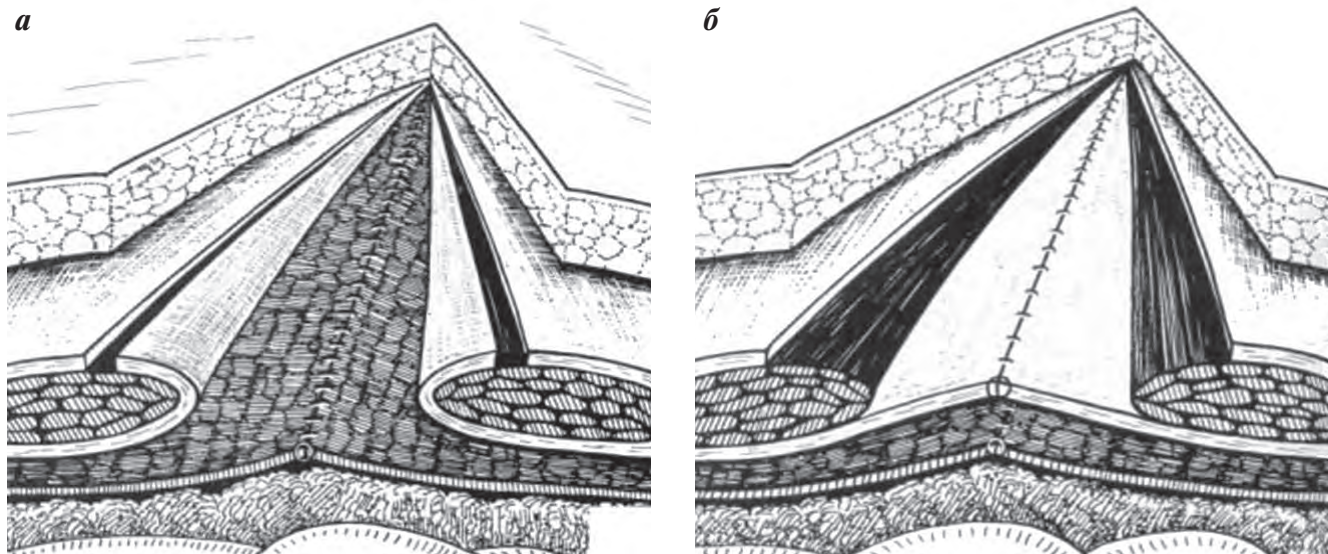


Рис. 1. Комбинированная пластика передней брюшной стенки по В.И. Белоконеву (разъяснения в тексте)

грыжи возникают у 4–32 % пациентов после операций на органах брюшной полости через срединный лапаротомный доступ [1–3].

Для пластики передней брюшной стенки, уменьшения количества рецидивов после грыжесечений, упрощения оперативного пособия за последние годы были разработаны методики ненатяжной герниопластики с использованием сетчатых имплантатов из синтетических полимеров, являющихся ареактивными [1, 4]. Большинство исследователей считают полипропиленовые имплантаты устойчивыми к инфекции. Стойкость к инфекции определяется в основном пористостью полимерного материала [5, 6]. Протезирующие герниопластики стали стандартом мировой хирургической практики. На сегодняшний день в целом определилась их классификация, выяснены сильные и слабые стороны отдельных способов операций. Однако несмотря на несомненные достижения современной герниологии частота осложнений продолжает оставаться на уровне показателей использования натяжной пластики – 3,0–15,3 % [1, 6, 7–10].

По данным разных авторов, частота возникновения сером после ненатяжной герниопластики варьирует от 2,0 до 19,1 %, краевой некроз кожи встречается у 0,5–2,7 % пациентов, гематомы – в 0,6 % случаев. Нагноение раны возникает у 3,0–4,3 % больных, инфаркт подкожной клетчатки – у 1,2 % пациентов (многие авторы трактуют это осложнение как нагноение раны). Рецидивы грыж после нагноений составляют до 61,8 %, а летальность при нагноении раны достигает 1,6 % [1, 10].

Причинами раневых осложнений после ненатяжной герниопластики считают: недостаточные меры по устранению натяжения тканей, послеоперационный парез кишечника, реактивные свойства эндопро-

теза, нерациональное дренирование раны, нарушение кровоснабжения кожно-жировых лоскутов [1, 5, 8, 11].

По нашему мнению, инфекционные осложнения после ненатяжной герниопластики, в основном возникающие при размерах грыжевых ворот 10 см и более, не связаны с синтетическим материалом, а являются следствием широкой мобилизации кожно-подкожных лоскутов, особенно при операциях по поводу послеоперационных вентральных грыж. Это создает условия для ишемии, некроза подкожной клетчатки с последующим развитием гнойных осложнений, частота которых колеблется от 4 до 28 % [4, 8, 11, 12].

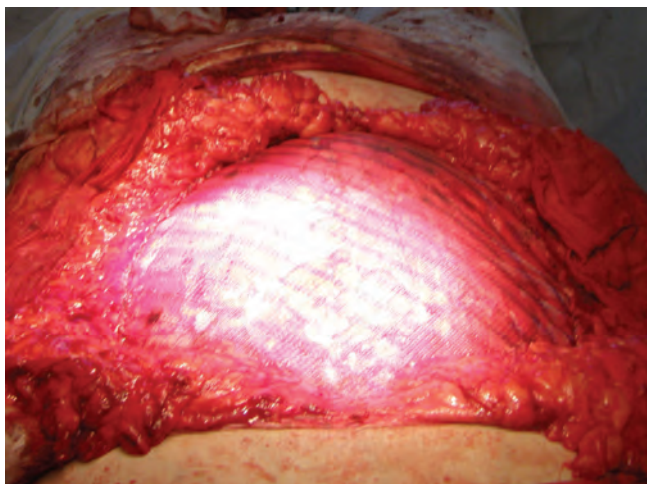
#### Материалы и методы

В клинике пропедевтической хирургии Клиник СамГМУ в период 2010–2013 гг. в плановом порядке выполнена 851 протезирующая герниопластика. По поводу паховых грыж оперировано 468 пациентов; по поводу пупочных грыж, диастазов и грыж белой линии живота – 117; по поводу послеоперационных грыж – 266 человек.

Практически все паховые герниопластики были выполнены по способу Лихтенштейна. Операции по поводу пупочных, послеоперационных грыж и грыж белой линии живота с размерами грыжевых ворот до 10 см (W1–W2) – 265 пациентов, выполнялись по способу sub lay, в том числе при сопутствующем выраженном диастазе прямых мышц живота и дряблой брюшной стенке по способу Ю. Новицкого (TAR) у 6 больных.

В период 2010–2013 гг. в клинике выполнено 118 грыжесечений по поводу грыж W3–W4 (Chevrel–Rath, 1999). Во всех случаях использовался способ В.И. Белоконевы (патент на изобретение № 2 123 292 от 20.12.1998), в разработке которого принимали учас-

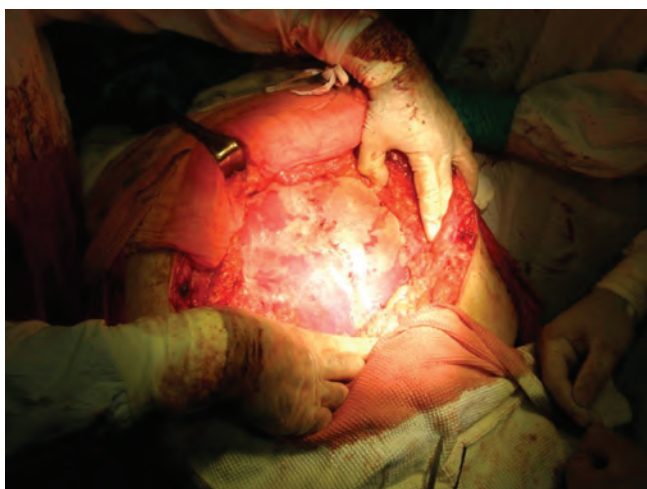




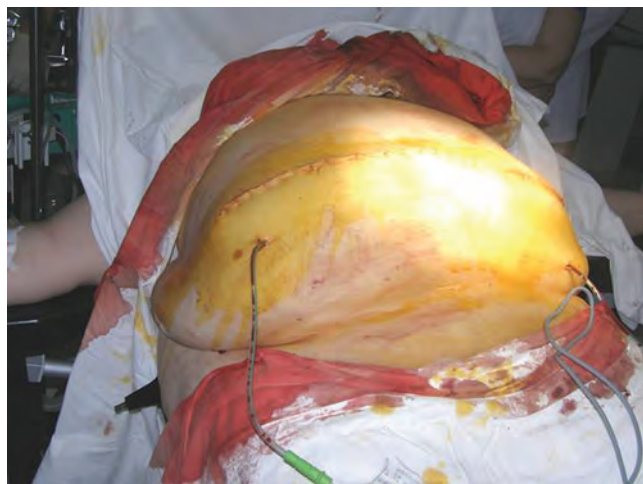**Рис. 2.** Протезирующая герниопластика у пациентки П., 49 лет. Кожно-жировые лоскуты мобилизованы латеральнее наружных краев влагалищ прямых мышц живота. Имплантат контактирует с клетчаткой

тие сотрудники клиники. Выделяются и вскрываются влагалища прямых мышц живота (рис. 1а), задние листки влагалищ сшиваются (рис. 1б), а к передним листкам, внахлест на них, подшивается сетчатый полипропиленовый имплантат. Особенностями именно данной хирургической техники является широкая мобилизация кожно-жировых лоскутов и контакт имплантата с подкожной клетчаткой (рис. 2).

Подобные оперативные вмешательства, ведение пациентов в послеоперационном периоде должны основываться на четких знаниях особенностей кровоснабжения передней брюшной стенки. На нашей кафедре проводилось исследование топографии сосудов срединных образований передней брюшной стенки (Е.А. Столяров, Б.Д. Грачев, 1993). Изучение кровоснабжения подкожной клетчатки и кожи проводилось на трупном материале с помощью прокрашивания бассейнов верхней и нижней надчревных артерий



**Рис. 3.** Сетчатый эндопротез адаптирован и плотно прилегает к подлежащим мышечно-апоневротическим структурам



**Рис. 4.** Подкожная клетчатка дренирована силиконовыми трубками с внутренним просветом 7 мм

по В.А. Белянскому (1947, 1970) сульфидом цинка и ацетатом свинца ( $ZnS + Pb(CH_3COO)_2 = Zn(CH_3COO)_2 + PbS\downarrow$ ).

В своей работе мы использовали классификацию местных раневых осложнений после пластики грыжи, предложенную В.И. Белоконевым в 2005 г. Выделялись ранние осложнения (длительная экссудация из раны (серома), гематома, инфаркт подкожной клетчатки, некроз краев кожной раны, нагноение послеоперационной раны) и поздние (киста имплантата, свищи между кожей и имплантатом, отторжение имплантата, сокращение размеров имплантата, краевая отслойка имплантата, рецидив грыжи).

Система профилактики инфекционных раневых осложнений при всех видах грыж сводилась к профилактическому применению антибиотиков, тщательному гемостазу, хорошей адаптации сетчатого эндопротеза к тканям (рис. 3), адекватному дренированию раны (рис. 4).

### Результаты и обсуждение

При нагнетании сульфида цинка и ацетата свинца в 4 сосуда — верхние и нижние надчревные артерии с 2 сторон — были получены сведения о топографии сосудов срединных образований передней брюшной стенки. Надчревные артерии отдают ветви, перфорирующие прямые мышцы живота и кровоснабжающие подкожную клетчатку и кожу. Выше пупка количество перфорантных артерий более чем в 3 раза больше, чем ниже пупка (рис. 5). Тем не менее кровоснабжение кожи и подкожной клетчатки ниже пупка осуществляется в основном коллатеральными подвздошными и поясничными сосудами и широкая мобилизация кожно-подкожных лоскутов не вызывает выраженной ишемии.

Верхние надчревные артерии располагаются за прямыми мышцами живота с 2 сторон, ближе к их латеральным краям (рис. 6, 7). Верхние надчревные

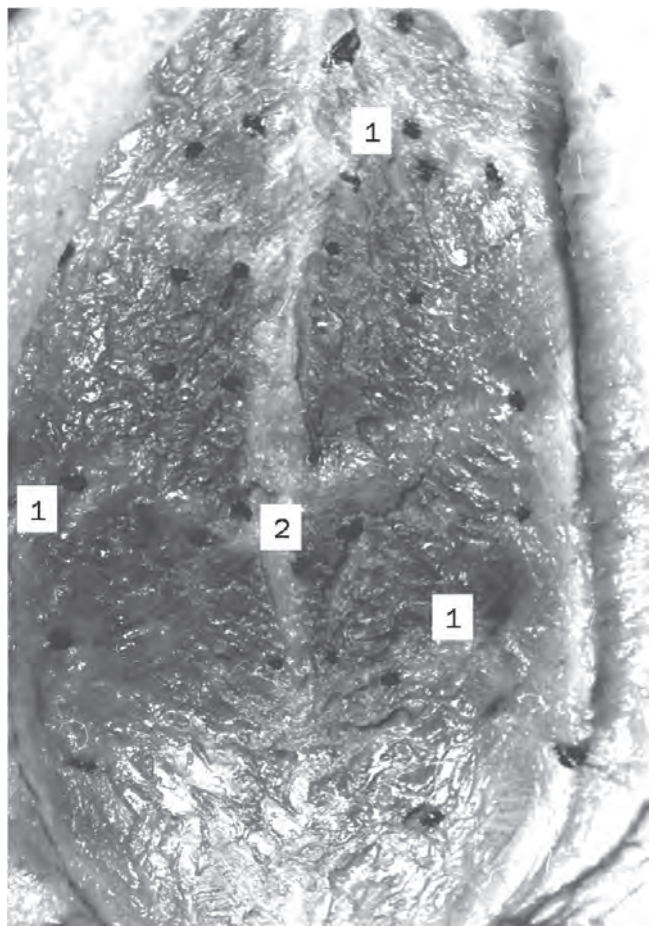


Рис. 5. Прямые мышцы живота после прокрашивания сосудистого русла по В.А. Белянскому: 1 – прокрашившиеся черным цветом перфорантные артериальные ветви; 2 – место проекции пупка

ные артерии впадают под углом в нижние на 2–3 см ниже пупка, стволы верхних толще, чем нижних, примерно в 1,5 раза. Нижние надчревные артерии проходят косо, снаружи внутрь, снизу вверх и заканчиваются концевой перфорантной ветвью на 0,5–1 см латеральнее пупка (рис. 6). Верхние надчревные артерии в толще прямых мышц живота отдают 3 ряда перфорирующих артерий (рис. 7), 3-й ряд – наиболее мощные ветви. Стволы верхних надчревных артерий и перфоранты 3-го ряда анастомозируют с концевыми ветвями межреберных артерий.

Прокрашивание (кровоснабжение) подкожной клетчатки после мобилизации кожно-жирового лоскута до середины прямых мышц живота, т. е. после пересечения перфорантов 1-го и 2-го рядов, оставалось достаточно интенсивным (рис. 8а). После пересечения 3 рядов перфорантов клетчатка прокрашивалась плохо, пятнами (рис. 8б). Неокрашенные зоны – это области потенциального инфаркта клетчатки. Причем глубокие слои подкожной клетчатки (глубже поверхностной фасции) окрашивались гораздо менее интенсивно, чем поверхностные (рис. 9).

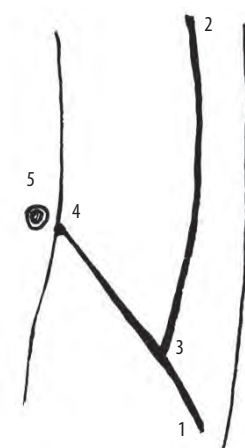


Рис. 6. Схема расположения надчревных артерий: 1 – *a. epigastrica inferior*; 2 – *a. epigastrica superior*; 3 – впадение *a. epigastrica superior* в *a. epigastrica inferior*; 4 – концевая перфорантная ветвь *a. epigastrica superior*; 5 – пупок

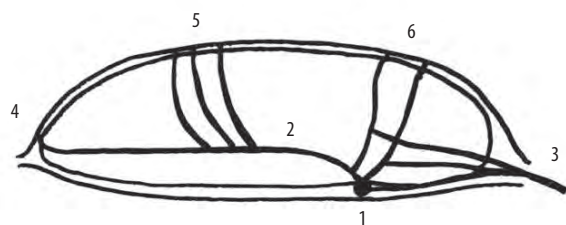


Рис. 7. Схема расположения перфорантных ветвей верхних надчревных артерий: 1 – *a. epigastrica superior*; 2 – ствол, отходящий от *a. epigastrica superior* в толще прямой мышцы живота; 3 – концевая ветвь межреберной артерии; 4 – первый ряд перфорантных артерий; 5 – второй ряд перфорантных артерий; 6 – третий ряд перфорантных артерий

Среди инфекционных раневых осложнений наблюдались инфицированные серомы (8 пациентов); инфицированные гематомы (7 пациентов); инфицированные инфаркты подкожной клетчатки (6 пациентов); нагноения ран без инфаркта подкожной клетчатки (3 пациента). Общая частота осложнений составила 2,8 %.

После паховых грыжесечений наблюдались 3 инфицированные гематомы и 2 поверхностных нагноения раны без инфаркта подкожной клетчатки. Ретроспективный анализ показал, что причинами гематом явились технические погрешности, приведшие к неполному гемостазу. Гематомы располагались под поперечной фасцией в тазовой клетчатке. Их дренирование потребовало частичной мобилизации имплантата. У 1 больного грыжа рецидивировала. Оба случая поверхностных нагноений ран возникли у пациентов с сахарным диабетом и III–IV степенями ожирения. Частота инфекционных раневых осложнений после протезирующих паховых герниопластик составила 1,1 %.

После ненатяжных герниопластик по поводу пупочных, послеоперационных грыж и грыж белой ли-






Рис. 8. Прокрашивание (кровоснабжение) подкожной клетчатки: а – после пересечения 1-го и 2-го рядов перфорантных артерий; б – после пересечения 3 рядов перфорантных артерий

нии живота с размерами грыжевых ворот до 10 см (W1–W2) наблюдались 2 инфицированные серомы, вероятно, связанные с дефектами дренирования, и 1 нагноение раны без инфаркта подкожной клетчатки. Частота инфекционных раневых осложнений составила 1,1 %.

При размерах грыжевых ворот более 10 см (W3–W4) применялся способ В.И. Белоконова (патент на изобретение № 2 123 292 от 20.12.1998). Инфицированные серомы развились у 6, гематомы – у 4, инфицированные инфаркты подкожной клетчатки – у 6 больных. Частота инфекционных раневых осложнений составила 13,6 %. Из 118 пациентов этой группы в 31 случае кожно-жировые лоскуты мобилизовывались латеральнее прямой мышцы живота, при этом пересекались 3 ряда перфорантных артерий. Инфицированные серомы диагностированы у 2 пациентов, инфицированная гематома – у 1 больного, инфицированные инфаркты клетчатки выявлены в 6 случаях. Частота инфекционных осложнений – 29 %. Основную причину всех этих осложнений мы видим в необ-

ходимости широкой мобилизации кожно-жировых лоскутов от мышечно-апоневротических структур, что сопровождалось значимой операционной травмой и приводило к значительному нарушению их кровоснабжения. Мобилизация лоскутов с пересечением 2 рядов перфорантов проводилась у 87 больных. Инфекционные осложнения: инфицированные серомы – в 4 случаях, инфицированные гематомы – у 3 пациентов; частота – 8 %.

Таким образом, наибольшее количество инфекционных раневых осложнений (13,6 %) выявлено после ненатяжных герниопластик больших послеоперационных вентральных грыж с размерами грыжевых ворот более 10 см (W3–W4). При этом наиболее технически сложные и травматические операции, когда мобилизация кожно-жировых лоскутов сопровождалась пересечением всех 3 рядов перфорантных артерий, осложнялись в 29 % случаев. Из раневых осложнений в этой группе преобладали инфицированные инфаркты клетчатки – 6 (19,4 %) случаев из 31.

При серомах и гематомах, возникших после пупочных, послеоперационных грыж и грыж белой линии живота, в ранней диагностике основывались на данных ультразвукового исследования, применяли пункции и пункционное дренирование с последующей вакуум-аспирацией и промывным дренированием. Во всех случаях оказалось возможным избежать хирургической обработки раны и сохранить имплантат.

Некротические и гнойно-некротические осложнения (инфаркты клетчатки) развились у 6 больных. Еще 3 пациента были переведены в клинику из других лечебных учреждений. Ранними признаками инфаркта клетчатки являются: лихорадка до 38 °С, «сухие» дренажи, обычно 2–3 дня, затем – выделение по дренажам жирового детрита.

При отсутствии системной воспалительной реакции (СВР) и минимальных местных признаках воспа-

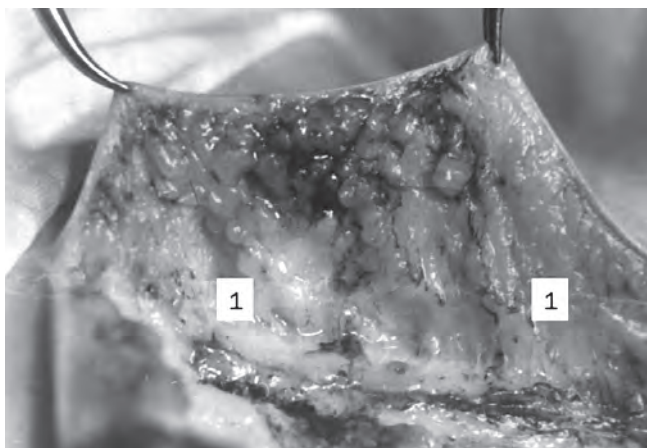


Рис. 9. Прокрашивание (кровоснабжение) глубоких и поверхностных слоев клетчатки: 1 – поверхностная фасция (фасция Томпсона)

ления возможно закрытое ведение раны с промыванием дренажей дважды в день, активной аспирацией, антибактериальной и реологической терапией. При признаках СВР – более 3–4 сут показана активная хирургическая тактика, заключающаяся в полном разведении раны, удалении некротизированных участков подкожной клетчатки с последующей вакуум-терапией, а при ее недоступности – сквозное промывное аспирационное дренирование раны. Имплантат при этом желательно затрагивать минимально. Частичное удаление имплантата необходимо только в местах его отслойки при прорезывании швов и наличии некрозов под ним.

Из 9 наблюдавшихся нами больных у 4 удалось избежать повторной операции. Некротизированная, вторично инфицированная клетчатка эвакуировалась через дренажи достаточно длительно. Сроки лечения пациентов составили в среднем 22 дня. Из 5 больных, которым была выполнена хирургическая обработка, в 4 случаях после операции была использована система вакуумирования Vivano (Paul Hartmann, Германия) с последующим закрытием раны вторичными швами. Средние сроки лечения составили 19 дней. У одной больной, лечившейся в клинике до получения нами указанной аппаратуры, послеоперационный период затянулся на 64 дня. В 3 наблюдениях удалось полностью сохранить имплантат, в 2 – пришлось произвести его экономную резекцию в местах отслойки. Рецидивов грыж не наступило.

#### Клинический пример

**Пациентка П., 49 лет**, находилась на лечении в хирургическом отделении № 1 клиники пропедевтической хирургии Клиник СамГМУ с 12.09.2013 по 03.10.2013. Диагноз: послеоперационная вправимая вентральная грыжа W4 (грыжевые ворота 21 × 16 см); ожирение III степени; сахарный диабет, 2-й тип, средней степени тяжести, субкомпенсация. 13.09.2014 выполнена комбинированная ненапряжная герниопластика по В.И. Белоконеву (см. рис. 2). При мобилизации кожно-жировых лоскутов пересекались 3 ряда перфорантных сосудов с обеих сторон. На 3-й день после операции выход отделяемого из дренажей прекратился, появились лихорадка до 37,8 °С, недомогание, слабость. Активное промывание дренажей, назначение системной антибактериальной и реологической терапии эффекта не дали, сохранялись признаки СВР. На 5-й день после операции появились местные признаки воспаления: гиперемия, отек, инфильтрация и болезненность в области раны, а на 6-й день – некроз краев кожной раны. Из дренажей начало отмываться гнойное отделяемое в небольшом количестве, детрит клетчатки. На 8-е сутки после операции рана была разведена (рис. 10), иссечены некротизированные кожные края, произведена некрэктомия участков инфицированного инфаркта подкожной клетчатки.

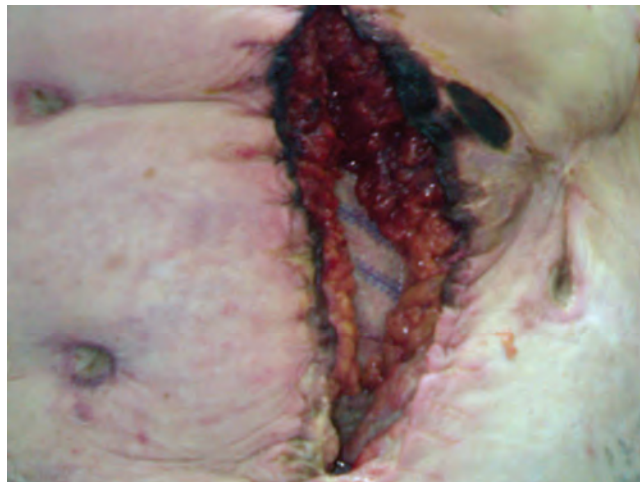

Рис. 10. Пациентка П., 49 лет. Восьмые сутки после герниопластики. Вид раны после разведения краев. Отмечается некроз краев кожной раны, участков подкожной жировой клетчатки

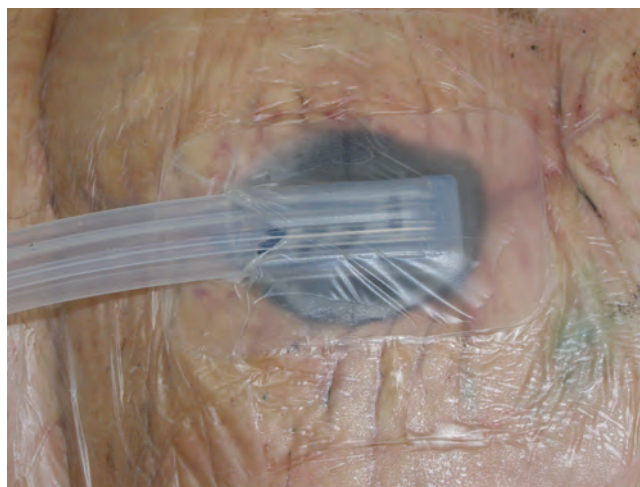


Рис. 11. Пациентка П., 49 лет. Произведена хирургическая обработка гнойного очага. Наложена вакуум-ассистированная повязка

На участке 1–1,5 см сетчатый имплантат был отслоен, под ним определялся очаг некроза. Отслоенный участок сетки иссечен вместе с подлежащим некрозом. Наложена вакуум-ассистированная повязка, подключена к аппарату Vivano (рис. 11). Через 4 сут после хирургической обработки (ХО) полипропиленовая сетка частично проросла грануляционной тканью (рис. 12), замена вакуум-ассистированной повязки. На 8-й день после ХО в ране активный рост грануляционной ткани, сетка полностью проросла, удален фибриновый налет, наложены вторичные швы. Выписана на 22-й день от поступления в удовлетворительном состоянии, вторичные швы были сняты в поликлинике. Наблюдается более года, рецидива грыжи нет, работает.

#### Заключение

Приводимые в заключении выводы и рекомендации относятся к большим послеоперационным



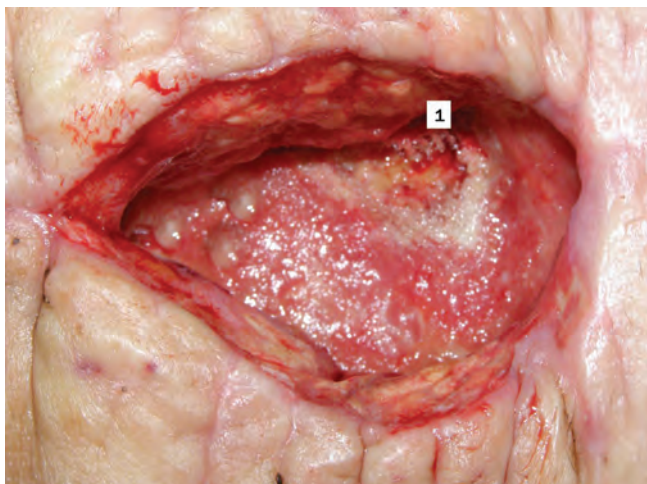


Рис. 12. Пациентка П., 49 лет. Вид раны на 4-е сутки после ХО и проведенной вакуум-терапии. Сетчатый имплантат прорастает грануляционной тканью: 1 – участок, где был иссечен имплантат

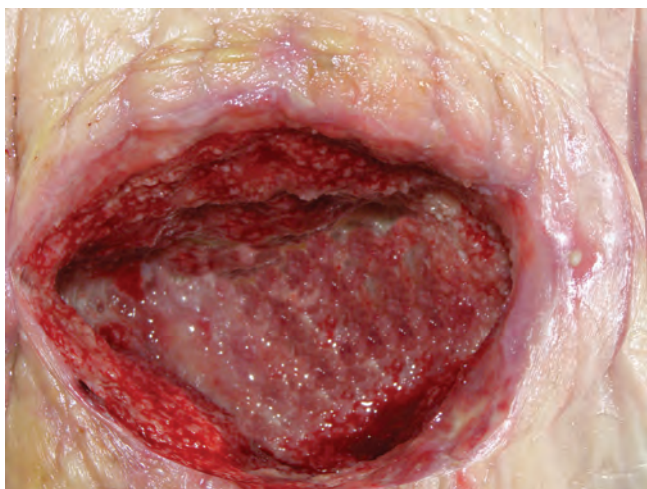

Рис. 13. Пациентка П., 49 лет. Вид раны на 8-й день после ХО

вентральным грыжам, частота раневых инфекционных осложнений после оперативного лечения которых значительно выше, чем после других герниопластик.

Основной причиной раневых осложнений после ненапряжной пластики больших (W3–W4) послеоперационных вентральных грыж является нарушение кровоснабжения кожно-жировых лоскутов, связанное с их широкой мобилизацией (инфаркт подкожной клетчатки).

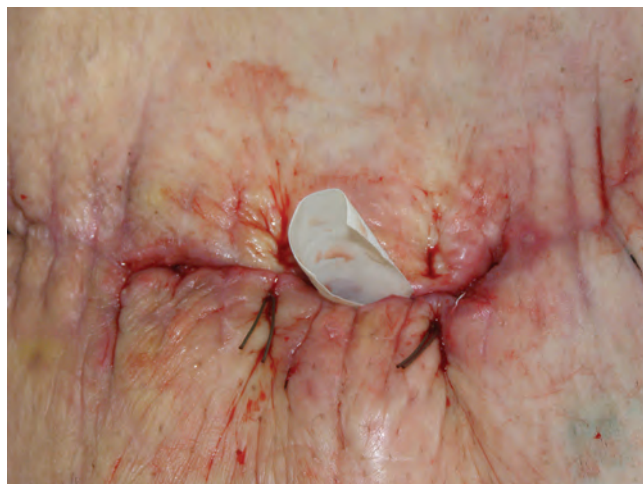

Рис. 14. Пациентка П., 49 лет. Вид раны после наложения вторичных швов

При высоком риске развития осложнений (широкая мобилизация кожно-жировых лоскутов, ожирение, сахарный диабет) обязательно сквозное аспирационное дренирование раны трубками с внутренним просветом не менее 7 мм, ежедневным промыванием и контролем проходимости дренажей.

При мобилизации кожно-жировых лоскутов до латерального края влагалища прямой мышцы живота и далее, с пересечением перфорантных сосудов 3-го ряда, возможно иссечение плохо кровоснабжаемых, глубоких слоев подкожной жировой клетчатки (под фасцией Томпсона).

Ишемический генез развития осложнений после протезирующих пластик грыж (W3–W4) обуславливает возможность сдержанной хирургической активности в их лечении (СВР не более 3–4 сут и минимальные местные признаки воспаления, возможно закрытое ведение раны).

После хирургической обработки гнойно-некротического очага оптимальным вариантом ведения раны является наложение системы вакуумной терапии на 4–5 дней. После подготовки раны вакуумной терапией возможно закрытие раны вторичными швами.

Даже развитие инфекционных раневых осложнений не препятствует приживлению полипропиленового имплантата. Иссечение участков имплантата показано в местах его отслоения или при наличии некрозов под ним.

## ЛИТЕРАТУРА

1. Белоконев В.И. Патогенез и хирургическое лечение послеоперационных вентральных грыж. Самара: ГП «Перспектива», 2005. [Belokonev V.I. Pathogenesis and surgical

treatment of postoperative ventral hernias. Samara: GE "Perspektiva", 2005 (In Russ.).]  
2. Чистяков А.А. Опыт хирургического лечения послеоперационных вентральных

грыж. Мат. 1-й Межд. конф. «Современные методы герниопластики и абдоминопластики с применением полимерных материалов». Москва, 25–26 ноября 2003 г.

- C. 44–6. [Chistyakov A.A. Experience of surgical treatment of postoperative ventral hernias. Materials of the 1<sup>st</sup> International conference "Modern methods of hernioplasty and abdominoplasty with the use of polymeric materials". Moscow, November 25–26, 2003. Pp. 44–6 (In Russ.)].
3. Langer C.A., Schaper A., Liersh T. et al. Prognosis factors in incisional hernia surgery: 25 years of experience. *Hernia* 2005;9:16–21.
4. Нелюбин П.С., Галота Е.А., Тимошин А.Д. Хирургическое лечение больных с послеоперационными и рецидивными вентральными грыжами. *Хирургия* 2007;7:69–74. [Nelyubin P.S., Galota E.A., Timoshin A.D. Surgical treatment of patients with postoperative and relapsing ventral hernias. *Chirurgiya = Surgery* 2007;7:69–74 (In Russ.)].
5. Дубова Е.А., Филаткина Н.В., Чижов Д.В., Егиев В.Н. Тканевая реакция на имплантацию полипропиленовых сеток. Мат. 5-й меж. конф. «Современные подходы к разработке и применению эффективных перевязочных, шовных материалов и полимерных имплантатов». Москва, 24–25 января 2006 г. С. 113–4. [Dubova E.A., Filatkina N.V., Chizhov D.V., Egiyev V.N. Tissue reaction to the implantation of polypropylene mesh. Materials of the 5<sup>th</sup> International conference "Modern approaches to development and application of efficient dressings, sutures, and polymeric implants". Moscow, January 24–25, 2006. Pp. 113–4 (In Russ.)].
6. Фелештинский Я.П., Пиотрович С.Н., Дубенец В.А., Мамонов О.В. Профилактика раневых осложнений при герниопластике больших и огромных послеоперационных вентральных грыж с использованием дренажной системы Unovac. *Анналы хирургии* 2005;4:63–5. [Feleshtinskiy Y.P., Piotrovich S.N., Dubenets V.A., Mamonov O.V. Prevention of wound complications of hernioplasty of large and huge postoperative ventral hernias with the use of the unovac drainage system. *Annaly chirurgii = Annals of Surgery* 2005;4:63–5 (In Russ.)].
7. Бебезов Х.С., Бондарчук А.В. Профилактика осложнений хирургического лечения послеоперационных и рецидивных вентральных грыж. Методические рекомендации. М., 2007. [Bebezov H.S., Bondarchuk A.V. Prevention of complications of surgical treatment of postoperative and relapsing ventral hernias. *Methodological Recommendations*. Moscow, 2007 (In Russ.)].
8. Бондарев Р.В., Чибисов А.Л., Орехов А.А., Чибисов Л.П. Профилактика ранних послеоперационных осложнений при герниопластике послеоперационных вентральных грыж. *Украинский журнал хирургии* 2012;3(18):38–40. [Bondarev R.V., Chibisov A.L., Orekhov A.A., Chibisov L.P. Prevention of early postoperative complications of hernioplasty of postoperative ventral hernias. *Ukrainskiy zhurnal chirurgii = Ukrainian Journal of Surgery* 2012;3(18):38–40 (In Russ.)].
9. Мирзабекян Ю.Р., Титов В.В., Шестаков А.Л. и др. Профилактика раневых осложнений при лечении послеоперационных вентральных грыж. *Вестник КРСУ* 2007;7(9):50–2. [Mirzabekyan Yu.R., Titov V.V., Shestakov A.L. et al. Prevention of wound complications in the course of treatment of postoperative ventral hernias. *Vestnik KRSU = KRSU Herald* 2007;7(9):50–2 (In Russ.)].
10. Ogunbiyi S.O., Morris-Stiff G., Sheridan W.G. Giant mature cyst formation following mesh repair of hernias: an underreported complication? *Hernia* 2004;8:166–8.
11. Ramirez O.M., Ruas E., Dellon L. Components separation method for closure of abdominal wall defects: an anatomic and clinical study. *Plast Reconstr Surg* 1990;86(3):519–26.
12. Грачев Б.Д. Способы оперативного лечения пупочных грыж и их биомеханическая оценка. Дис. ... канд. мед. наук. Самара, 1993. [Grachev B.D. Methods of surgical treatment of umbilical hernias and their biomechanical assessment. Thesis ... of candidate of medical sciences. Samara, 1993 (In Russ.)].