

ПРОФИЛАКТИКА ЧАСТЫХ ПЕРЕЛОМОВ ПЛАСТИНОЧНЫХ ПРОТЕЗОВ ПУТЕМ ИСПОЛЬЗОВАНИЯ АРМИРУЮЩЕЙ КВАРЦЕВОЙ СЕТКИ

НА ПРИМЕРЕ КЛИНИЧЕСКОГО СЛУЧАЯ

На кафедру ортопедической стоматологии ГБОУ ВПО УГМУ МЗ России обратилась для протезирования пациентка К. 62 лет.

Основные жалобы – трудности привыкания к съемному протезу на нижней челюсти (болезненность), частые поломки и, как следствие, невозможность пользования им. Протезы изготавливались неоднократно и в разных лечебных учреждениях, но положительного результата не было. Отмечает, что только на первом году пользования протезом обращалась к врачу по поводу перелома базиса 5 раз.

Объективно: на нижней челюсти дефект зубного ряда 1 класс 1 подкласс (по Кеннеди); имеются только зубы 3.4 и 4.3, покрытые металлическими коронками; значительная часть неравномерной атрофии альвеолярных отростков и выраженные экзостозы с язычной стороны. Именно экзостозы были зоной травмирования слизистой оболочки краем протеза и способствовали частым поломкам пластмассового базиса (рис. 1а). Состояние здоровья пациентки не позволило улучшить условия для протезирования путем хирургической подготовки – иссечение экзостозов проведено не было.

Для устранения недостатков предыдущего протезирования было проведено следующее: во-первых, с целью исключения повышенного давления протеза на костные выступы на гипсовой модели их изолировали 1-2 слоями лейкопластыря (рис. 1б). Во-вторых, во избежание



Карасева В.В.

кафедра
ортопедической
стоматологии ГБОУ ВПО
УГМУ, г. Екатеринбург,
vevaska500@mail.ru

Резюме

Довольно часто пластиночные акриловые протезы из-за клинических особенностей ломаются в «типичном месте».

На примере клинического случая разобраны особенности и этапы изготовления съемного протеза на нижнюю челюсть у пациентки с данной патологией и способы решения проблемы адаптации и частых поломок протеза путем использования армирующей кварцевой сетки. Проведена оценка результатов проведенного ортопедического лечения.

Ключевые слова: перелом базиса пластиночного протеза, армирование протезов, армирующая кварцевая сетка, починка протезов.

FREQUENT FRACTURE PREVENTION THROUGH LAMINAR DENTURES ISPOLZOVNII REINFORCING QUARTZ MESH

(on the example of a clinical case)

Karaseva V.V.

The summary

Quite often laminar acrylic dentures because the clinical features are broken in «a typical place».

On an example of a clinical case disassembled features and stages of manufacture removable prosthesis on the lower jaw in a patient with this disease and ways to solve the problems of adaptation and frequent breakdowns of the prosthesis by using silica reinforcing mesh. The estimation results conducted orthopedic treatment.

Keywords: fracture of the base of the plate prosthesis, prosthetic reinforcement, reinforcing mesh quartz, repairing dentures.



Рис. 1. Гипсовая модель нижней челюсти больной К. 62 лет (а – клиническая картина; б – изоляция экзостозов с язычной стороны)

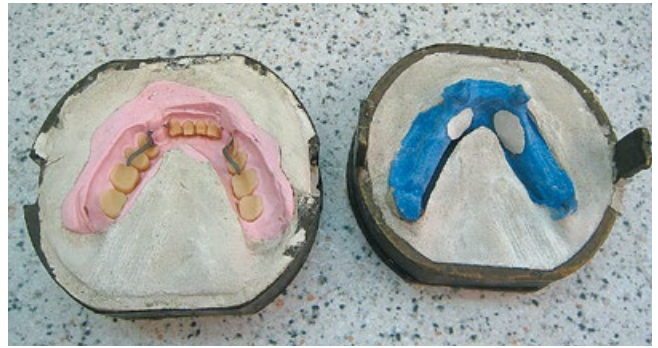

Рис. 2. Обратная гипсовка модели в кювету после выплавления воска



Рис. 3. Вырезание «ленты» из кварцевой сетки QUARTZ SPLINT MESH

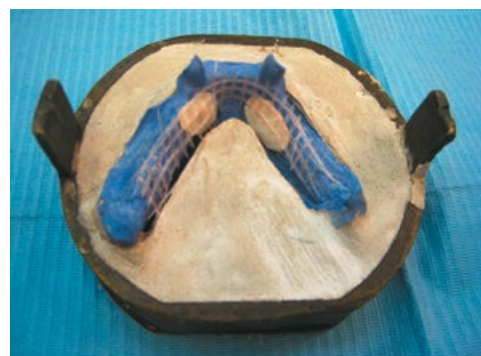

Рис. 4. Выгибание кварцевой сетки QUARTZ SPLINT MESH на модели

поломок базиса нижнего съемного протеза укрепить его путем армирования.

Наиболее распространены такие методы укрепления протезов, как изготовление металлического базиса или армирование акрилового базиса металлической стандартной сеткой. Эти методы наряду с достоинствами имеют существенные недостатки: они заметны и могут быть подвержены коррозии. Но самым существенным недостатком является отсутствие химической связи металла с пластмассой, поэтому удержание армирующего элемента происходит только благодаря механической ретенции. В подобных случаях оптимальным, на наш взгляд, является применение кварцевой сетки QUARTZ SPLINT MESH (R.T.D. Франция), которая разработана специально для армирования акриловых протезов [1-4]. Особое преимущество в том, что эта сетка способна химически связываться с акриловыми базисными пластмассами благодаря тому, что она предварительно пропитана специальным связующим веществом на основе метакрилатной смолы. Необходимо отметить, что для армирования протезов выпускаются различные

структуры QUARTZ SPLINT: WOVEN (плетеная лента) (разных размеров) или MESH (сетка) [5]. Мы использовали сетку, поскольку она позволила индивидуально подобрать необходимый размер соответственно параметрам челюсти.

План лечения: изготовление частичного пластиночного протеза с пластмассовым базисом, армированным кварцевой сеткой QUARTZ SPLINT MESH и литыми удерживающими кламперами.

Технически армирование выполняется следующим образом: после гипсовки модели в кювету и выплавления воска (рис. 2) приступают к подготовке армирующей сетки. Для этого из стандартной эластичной заготовки, размер которой 5,5x8,0 см, вырезают ленту нужной ширины и длины (рис. 3). Затем на гипсовой модели придают заготовке необходимую форму (рис. 4). Еще одно положительное свойство данного материала – близкий к нулевому эффект запоминания формы различной кривизны, который проявляется в том, что заготовка остается в новом виде до применения полимеризации, не пытаясь вернуться в исходную ситуацию. Это



Рис. 5. Полимеризация сетки QUARTZ SPLINT MESH в фотополимеризаторе

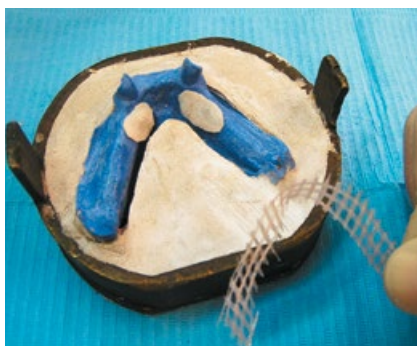

Рис. 6. Вид жесткой сетки QUARTZ SPLINT MESH после фотополимеризации



Рис. 7. Нанесение ограничителей погружения сетки QUARTZ SPLINT MESH



Рис. 8. Фиксация жесткой сетки QUARTZ SPLINT MESH на модели

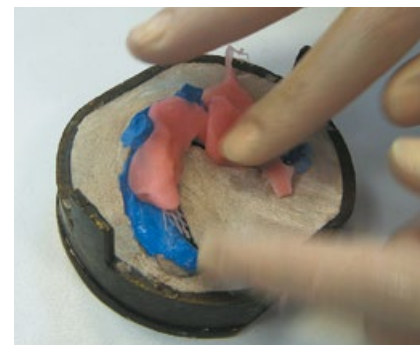


Рис. 9. Начальная стадия паковки акриловой пластмассы горячего отверждения

существенно влияет на точность и качество армирования [6].

После этого помещают модель в фотополимеризатор, где происходит отверждение сетки до жесткого состояния (рис. 5, 6). Для того чтобы сетка оказалась в толще базиса, на модели устанавливают ограничители ее погружения (рис. 7), прижимают к ним сетку (рис. 8) и пальцами осторожно, стараясь не сместить ее, наносят базисную пластмассу под и на сетку, а также во вторую половину кюветы (рис. 9, 10). После окончательной полимеризации пластмассы протез извлекают из кюветы, шлифуют и полируют. Специальная сетка идеально интегрируется в акриловой пластмассе, обеспечивая прекрасное армирование и высоко эстетический эффект, становясь почти невидимой (рис. 11).

В процессе привыкания пациентка была обучена рациональному введению протеза и даны рекомендации по правильному уходу за полостью рта и протезами. После незначительных необходимых коррекций она быстро адаптировалась к протезам.

Проведенное ортопедическое лечение благодаря использованию современных технологий

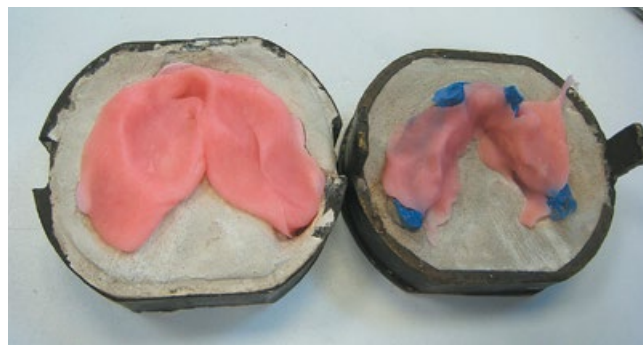

Рис. 10. Внесение избыточного количества пластмассового теста в обе половины кюветы

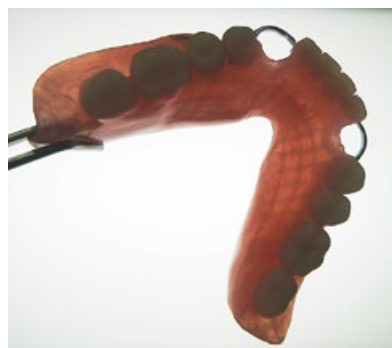

Рис. 11. Вид готового армированного протеза в лучах прямого света


в значительной степени позволило решить поставленные задачи.

Пациентка осталась довольна проведенным лечением, констатирует отсутствие болевых ощущений, восстановление жевания, речи и значительное улучшение настроения. Отмечает также, что спустя 8 месяцев пользования протезом целостность его не нарушена.

Таким образом, выявление сложных анатомических условий в виде наличия экзостозов, применение методов устранения и профилактики травмирования слизистой оболочки (изоляция экзостозов) и частых поломок протеза нижней челюсти (армирование частичного съемного протеза кварцевой сеткой QUARTZ SPLINT MESH) позволяет добиться положительных результатов. Данная технология может быть рекомендована для применения в широкой практике.

ЛИТЕРАТУРА

1. Жолудев С.Е. Анализ ошибок и осложнений, допущенных при изготовлении съемных конструкций зубных рядов, по данным консультативного профессорского приема // Уральский медицинский журнал. – 2014. – №5 (119). – С. 54-61.
2. Карасева В.В. Клинический случай протезирования после резекции угла нижней челюсти // Клиническая стоматология. – 2009. – №4. – С. 64-68.
3. Карасева В.В. Проблемы адаптации к съемным протезам на верхней челюсти у больных со сложно челюстной патологией // Уральский медицинский журнал. – 2012. – №8 (100). – С. 36-39.
4. Карасева В.В. Опыт использования армирующей кварцевой сетки для ортопедической реабилитации пациентки с микростомией // Проблемы стоматологии. – 2014. – №4. – С. 45-47.
5. Juloskia J., Beloicab M., Goraccic C. Shear Bond Strength to Enamel and Flexural Strength of Different Fiber-reinforced Composites / The Journal of Adhesive Dentistry. – Vol. 14. – No X, 2012. – P. 1-8.
6. Kakar Ajay. Maintenance of periodontally compromised teeth with direct splinting – current materials and options / Cosmetic dentistry. – 2009, №4.




QUARTZ SPLINTS

ШИНИРУЮЩИЕ МАТЕРИАЛЫ

QUARTZ SPLINT MESH – сетка






QUARTZ SPLINT UD – нить




Нити QUARTZ SPLINTTM UD способны увеличивать прочность композитного места до 300%.

QUARTZ SPLINT ROPE – жгут






QUARTZ SPLINT WOVEN – лента




Близкая к нулю память





АРКОМ — эксклюзивный дистрибьютор
компании RTD (Франция)
на территории России и стран СНГ



Бесплатная линия по России:
8 (800) 700-25-25
www.arkom-org.com