

Принципы патоморфологической дифференциальной диагностики миелодиспластических синдромов

А.М. Ковригина¹, С.А. Глинкина¹, В.В. Байков²

¹ ФГБУ «Гематологический научный центр» МЗ РФ, Новый Зыковский пр-д., д. 4а, Москва, Российская Федерация, 125167

² НИИ детской онкологии, гематологии и трансплантологии им. Р.М. Горбачевой, Первый Санкт-Петербургский государственный медицинский университет им. акад. И.П. Павлова, ул. Рентгена, д. 12, Санкт-Петербург, Российская Федерация, 197022

Principles of Pathomorphological Differential Diagnosis of Myelodysplastic Syndromes

A.M. Kovrigina¹, S.A. Glinkina¹, V.V. Baikov²

¹ Hematology Research Center under the Ministry of Health of the Russian Federation, 4a Novyi Zykovskii pr-d, Moscow, Russian Federation, 125167

² R.M. Gorbacheva Scientific Research Institute of Pediatric Hematology and Transplantation; Academician I.P. Pavlov First St. Petersburg State Medical University, 12 Rentgena str., Saint Petersburg, Russian Federation, 197022

РЕФЕРАТ

Статья посвящена диагностике миелодиспластических синдромов (МДС) на материале трепанобиоптатов костного мозга. В работе рассматриваются вопросы комплексной дифференциальной диагностики МДС с неклональными/реактивными изменениями гемопоэза. Подчеркивается необходимость предоставления патологу клинико-anamnestических и лабораторных данных. Авторы обосновывают алгоритм патоморфологического исследования трепанобиоптата костного мозга, включающий оценку его клеточности, характеристику стромы, выявление морфологических признаков дисплазии ростков гемопоэза. Обсуждается информативность гистохимического и иммуногистохимического исследований.

Ключевые слова: миелодиспластический синдром, трепанобиопсия костного мозга, патоморфология, дифференциальная диагностика.

Получено: 22 октября 2014 г.

Принято в печать: 10 ноября 2014 г.

Для переписки: Алла Михайловна Ковригина, д-р биол. наук, Новый Зыковский пр-д., д. 4а, Москва, Российская Федерация, 125167; тел.: +7(495)612-61-12; e-mail: kovrigina.alla@gmail.com

Для цитирования: Ковригина А.М., Глинкина С.А., Байков В.В. Принципы патоморфологической дифференциальной диагностики миелодиспластических синдромов. Клин. онкогематол. 2015; 8(1): 62–68.

ABSTRACT

The article dwells on the diagnosis of myelodysplastic syndromes (MDS) in bone marrow trephine biopsies. The paper describes problems of a complex approach to differential diagnosis of MDS and non-clonal/reactive changes in hematopoiesis. It is emphasized that clinical and laboratory data, as well as data on patient's medical history should be submitted to a pathologist. The authors substantiate the algorithm for the morphological investigation of a bone marrow trephine biopate, including evaluation of cellularity, stromal patterns, and morphological signs of dysplasia. The diagnostic value of histochemistry and immunohistochemistry is discussed.

Keywords: myelodysplastic syndrome, bone marrow trephine biopsy, pathomorphology, differential diagnostics.

Received: October 22, 2014

Accepted: November 10, 2014

For correspondence: Alla Mikhailovna Kovrigina, PhD, 4a Novyi Zykovskii pr-d, Moscow, Russian Federation, 125167; Tel.: +7(495)612-61-12; e-mail: kovrigina.alla@gmail.com

For citation: Kovrigina A.M., Glinkina S.A., Baikov V.V. Principles of Pathomorphological Differential Diagnosis of Myelodysplastic Syndromes. *Klin. Onkogematol.* 2015; 8(1): 62–68 (In Russ.).

ВВЕДЕНИЕ

Миелодиспластические синдромы (МДС) объединяют группу клональных заболеваний миелоидного ростка кроветворения, характеризующихся прогрессирующей

цитопенией(ями) в крови, неэффективным гемопоэзом и морфологическими признаками дисплазии. МДС — диагноз исключения. Цитопении могут развиваться при аутоиммунных, вирусных заболеваниях (в т. ч. ВИЧ-инфекции, гепатитах), наличии профессиональных вред-

ностей (контакт с органическими растворителями, бензином, тяжелыми металлами), употреблении алкоголя, длительном применении лекарственных средств (глюкокортикоидов, антибиотиков). В классификации опухолей гемопоэтической и лимфоидной тканей (ВОЗ, 2008) [1] название этой группы болезней (табл. 1) осталось прежним — МДС (**миелодиспластические синдромы**) в отличие от миелопролиферативных заболеваний (МПЗ), которые теперь называются миелопролиферативные **неоплазии/опухоли** (MPN). Действительно, почти у половины пациентов с МДС хромосомные аномалии не выявляются, и в настоящее время проводятся кооперированные европейско-американские молекулярно-генетические исследования с использованием полногеномного сиквенсного анализа второго (нового) поколения (NGS). Они направлены на выявление нарушений на уровне эпигенетической регуляции, сплайсинга РНК [2–11]. С другой стороны, существуют объективные трудности дифференциальной диагностики МДС и вторичных (индуцированных/реактивных) миелодисплазий, которые характеризуются диспластическими изменениями одного или более ростков миелопоэза. В связи с этим при патоморфологической диагностике МДС на материале трепанобиоптатов костного мозга непременным условием является предоставление патологоанатому клинико-лабораторных и анамнестических данных. Патологоанатом, в свою очередь, обязан ознакомиться с ними перед выполнением гистологического исследования.

При вторичных миелодисплазиях с наличием диспластических изменений одного или двух ростков изменения стромы костного мозга выражены обычно в значительно большей степени, чем при МДС. Выявляются отек, микрогеморрагии, ретикулиновый фиброз (при окраске

по Гомори), иногда — желатинозная трансформация/атрофия (визуализация данного вида стромальной дистрофии проводится с помощью гистохимической окраски альциановым голубым). Кроме того, строма содержит макрофаги с наличием в цитоплазме клеточного детрита, в ней имеются лимфоидная инфильтрация, небольшие гранулемы из макрофагов/гистиоцитов.

Дисплазия ростков миелопоэза может быть обусловлена целым спектром этиологических факторов.

Дизэритропоэз может наблюдаться при:

- В₁₂/фолатдефицитных анемиях;
- врожденной дизэритропоэтической анемии;
- пароксизмальной ночной гемоглобинурии (собственное наблюдение, ФГБУ ГНЦ МЗ РФ);
- алкогольной интоксикации;
- вирусных инфекциях (гепатиты В и С, ВИЧ, вирус Эпштейна—Барр [ВЭБ], парвовирус В19);
- отравлении бензином, тяжелыми металлами [12];
- поражении костного мозга при лимфомах и/или лейкозах (как проявление паранеопластической реакции);
- аутоиммунных заболеваниях [13, 14].

Дисгранулопоэз может наблюдаться при:

- использовании лекарственных средств (гранулоцитарный колониестимулирующий фактор [Г-КСФ], иммунодепрессанты);
- вирусных инфекциях — ВИЧ, ВЭБ;
- паранеопластической реакции [15];
- восстановлении гемопоэза после химиотерапии.

Дисмегакариоцитопоэз может наблюдаться при:

- ВИЧ-инфекции;
- реактивном/паранеопластическом миелофиброзе;

Таблица 1. Классификация миелодиспластических синдромов (ВОЗ, 2008)

Вариант МДС по классификации ВОЗ	Периферическая кровь	Костный мозг (cito- и гистологическое исследование)
Рефрактерная цитопения с однолинейной дисплазией: рефрактерная анемия, рефрактерная нейтропения, рефрактерная тромбоцитопения	Цитопения (1 или 2 ростка) Бластные клетки < 1 % Моноциты < 1 × 10 ⁹ /л	Дисплазия только одного ростка Дисплазия остальных ростков < 10 % < 5 % бластных клеток < 15 % кольцевых сидеробластов
Рефрактерная анемия с кольцевыми сидеробластами	Анемия Нет бластных клеток	Дисплазия только эритроидного ряда Дисплазия < 10 % клеток гранулоцитарного и мегакариоцитарного рядов < 5 % бластных клеток ≥ 15 % кольцевых сидеробластов
Рефрактерная цитопения с мультилинейной дисплазией	Цитопения(и) (би- или панцитопения) Бластные клетки < 1 % Нет палочек Ауэра Моноциты < 1 × 10 ⁹ /л	Дисплазия ≥ 10 % клеток двух или более гемопоэтических линий < 5 % бластных клеток ± 15 % кольцевых сидеробластов Нет палочек Ауэра
РАИБ-1	Цитопения(и) < 5 % бластных клеток Нет палочек Ауэра Моноциты < 1 × 10 ⁹ /л	Одно- или мультилинейная дисплазия 5–9 % бластных клеток Нет палочек Ауэра
РАИБ-2	Цитопения(и) 5–19 % бластных клеток ± Палочки Ауэра Моноциты < 1 × 10 ⁹ /л	Одно- или мультилинейная дисплазия 10–19 % бластных клеток ± Палочки Ауэра
МДС неклассифицируемый	Цитопения ≤ 1 % бластных клеток	Однозначная дисплазия < 10 % клеток в одном или более ростках + цитогенетические аномалии, характерные для МДС < 5 % бластных клеток
МДС, ассоциированный с изолированной del(5q)	Анемия Нормальное или повышенное число тромбоцитов < 1 % бластных клеток	Нормальное или повышенное число мегакариоцитов с гиполобулярными ядрами < 5 % бластных клеток Изолированная del(5q) Нет палочек Ауэра

- трансплантации костного мозга, после проведенной химиотерапии.

Необходимо подчеркнуть, что понятие «дисплазия ростков миелопоэза» не тождественна понятию «миелодиспластический синдром», диагностика которого является комплексной, с учетом особенностей гистотопографии ростков миелопоэза, дефекта их созревания, наличия и длительности цитопении (одно-, билинейной или панцитопении), анамнестических, цитогенетических/молекулярных данных.

При гистологическом исследовании трепанобиоптата костного мозга и дифференциальной диагностике МДС в каждом случае следует оценить:

- клеточность костного мозга;
- состояние стромы с характеристикой ретикулинового фиброза;
- признаки гемосидероза;
- морфологические признаки дисплазии ростков миелопоэза;
- количество и локализацию клеток с бластной морфологией (при иммуногистохимическом исследовании).

ДИАГНОСТИКА И ХАРАКТЕРИСТИКА МИЕЛОДИСПЛАСТИЧЕСКИХ СИНДРОМОВ

Клеточность костного мозга

Клеточность костного мозга должна оцениваться относительно возрастной нормы. Костный мозг может быть охарактеризован как нормо-, гипер- или гипоклеточный. Согласно данным ГНЦ, полученным в результате анализа трепанобиоптатов костного мозга 61 пациента с МДС (медиана возраста 57 лет), в 49,2 % наблюдений отмечен гиперклеточный костный мозг, в 37,7 % — гипоклеточный и только в 10,5 % — нормоклеточный.

Гиперклеточность костного мозга с расширением одного или нескольких ростков кроветворения с дефицитом зрелых клеток в крови свидетельствует о неэффективности гемопоэза или отражает избыточную концентрацию ростовых факторов. При гиперклеточном костном мозге с расширением одной или нескольких клеточных линий

миелопоэза дифференциальная диагностика включает в себя лейкомоидные реакции, анемические синдромы, МПЗ, в первую очередь первичный миелофиброз с пролиферацией гранулоцитарного и мегакариоцитарного ростков, *BCR-ABL1*+ хронический миелолейкоз, заболевания из группы МДС/МПЗ. Так, при анемическом синдроме отмечается расширение эритроидного ростка ± мелаглобластические признаки. При иммунной тромбоцитопении наблюдается резкое увеличение количества мегакариоцитов, в этом случае клетки имеют небольшие размеры, незрелую морфологию, а при цитологическом исследовании — гипергранулярную цитоплазму.

При МДС гиперклеточность костного мозга (рис. 1) чаще обусловлена расширением эритроидного ростка, иногда — гранулоцитарного с омоложением и, реже, мегакариоцитарного ростка.

Гиперклеточность костного мозга с одновременным расширением двух ростков миелопоэза характерна для морфологически «узнаваемого» варианта МДС с *del(5q)* [16]. Повышенная клеточность кроветворной ткани в этом случае обусловлена гиперплазией мегакариоцитарного и гранулоцитарного ростков с преобладанием зрелых форм, расширением эозинофильной популяции. Мегакариоциты имеют характерный вид: они среднего и крупного размера с моно- и билобулярными ядрами, гиперхромией ядер, плотной эозинофильной цитоплазмой, обычно определяется много микроформ (рис. 2). Преобладание в костном мозге мегакариоцитов описанного типа свидетельствует о наличии *del(5q)*, как изолированной генетической аномалии, так и в составе сложного кариотипа при МДС, что составляет, по нашим данным, 31 % в группе пациентов с МДС при условии выполнения цитогенетического/FISH-исследования. В подобных ситуациях морфологические признаки дизэритропоэза и дисгранулопоэза в костном мозге не выражены.

При повышенной клеточности костного мозга следует обращать внимание на пролиферацию, топографию и признаки атипичности мегакариоцитарного ростка. Проявления атипичности элементов мегакариопоэза морфологически весьма многообразны: встречаются клетки разного размера, в т. ч. крупные и гигантские формы

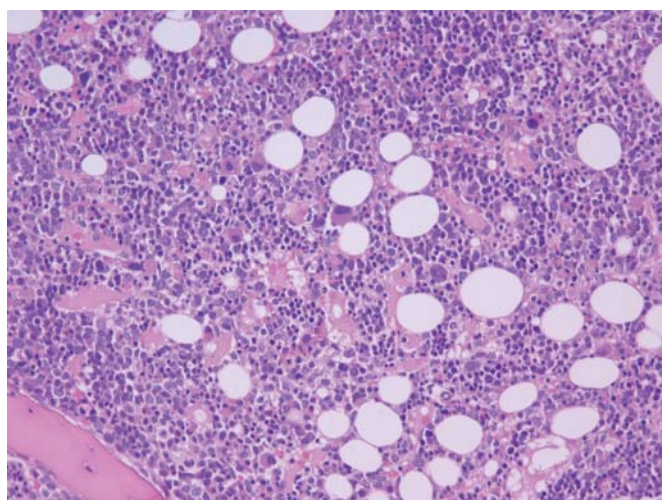


Рис. 1. Миелодиспластический синдром. Гиперклеточный костный мозг. Окраска гематоксилином и эозином, ×200

Fig. 1. Myelodysplastic syndrome. Hypercellular bone marrow. Hematoxylin and eosin stain, ×200

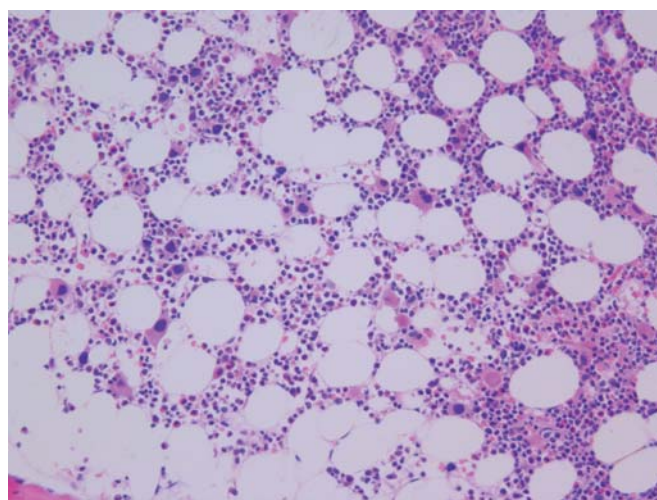


Рис. 2. Миелодиспластический синдром с *del(5q)*. Окраска гематоксилином и эозином, ×200

Fig. 2. Myelodysplastic syndrome with *del(5q)*. Hematoxylin and eosin stain, ×200

мегакариоцитов с гипо- и гиперлобулярными ядрами, крупные голаядерные формы. Это позволяет провести дифференциальную диагностику с МПЗ [17, 18].

Сопоставление в динамике клинических данных (органомегалия) с лабораторными (сочетание цитопении и/или лейко-, тромбоцитоза, длительный абсолютный моноцитоз при условии исключения других его причин) нередко бывает решающим в диагностике МДС, МДС/МПЗ и МПЗ.

Сложности для гистологической диагностики представляет рефрактерная анемия с кольцевыми сидеробластами, при которой могут отсутствовать признаки дисплазии других ростков кроветворения. В этих случаях диагноз устанавливают на основании цитологических признаков — количества кольцевых сидеробластов в сочетании с данными гемограммы, учетом длительности цитопении, результатов цитогенетического исследования.

При рефрактерной анемии с избытком бластов (РАИБ) костный мозг может быть нормо-, гипо- или гиперклеточным, с признаками дефицита созревания и «левого сдвига» (омоложения) гранулоцитарного ростка, с наличием АЛМП (аномальная локализация миелоидных предшественников). АЛМП — это группы клеток гранулоцитарного ростка с незрелой (бластной) морфологией — миелобласты, промиелоциты — по 3–5 клеток, кластеры более 5 клеток, лежащие в центральных отделах лакун. Признаки дизэритропоэза обычно достаточно выражены (рис. 3). Мегакариоциты с диспластическими изменениями могут быть немногочисленными.

Гипоплазия костного мозга характеризуется клеточностью, составляющей менее 20 % кроветворной ткани в лакунах трепанобиоптата костного мозга. Необходимо учитывать физиологическую неравномерность распределения кроветворной ткани у пациентов старшей возрастной

группы. При гипоплазии кроветворной ткани следует проводить дифференциальную диагностику с апластической анемией, гипопластическим вариантом острого миелоидного лейкоза [19]. Необходимо обращать особое внимание на дефицит/блок созревания гранулоцитарного ростка, гистотопографию незрелых клеток (вне зон эндоста). «Левый сдвиг» гранулоцитарного ростка, степень дисплазии и количество мегакариоцитов являются ведущими признаками гипопластического варианта МДС (рис. 4) и используются для дифференциальной диагностики с апластической анемией. Малое количество мегакариоцитов (даже при наличии черт дисплазии) не позволяет оценить долю диспластических форм, а значит, расценить гистологическую картину как субстрат МДС (при наличии длительной цитопении). При проведении дифференциальной диагностики важно оценивать степень ретикулинового фиброза по Европейской системе градации [20]. Для апластической анемии характерна «прозрачная» строма, без признаков ретикулинового или коллагенового фиброза, с наличием немногочисленных клеток гемопоэтической ткани, в т. ч. макрофагов, мастоцитов (при окраске по Гимзе), зрелых плазматических клеток. Ретикулиновый фиброз стромы при апластической анемии встречается редко, его рассматривают как признак неблагоприятного прогноза, в т. ч. риска трансформации в острый миелоидный лейкоз. Для исключения гипопластического варианта острого лейкоза требуется иммуногистохимическое исследование с антителами к CD34 [21, 22].

Фиброз стромы костного мозга

Наличие фиброза стромы костного мозга и его степень оцениваются по Европейской системе градации и модифицированной схеме ELN (2014). Учитывается ретикулиновый и коллагеновый фиброз (рис. 5 и 6). При МДС с фиброзом, как правило, увеличено количество клеток с бластной морфологией, такие случаи обычно представлены РАИБ — необходим подсчет бластных клеток в миелограмме. При фиброзе стромы костного мозга рекомендуется провести иммуногистохимическое исследование с антителами к CD34 (выявление АЛМП — атипичная локализация незрелых гранулоцитарных

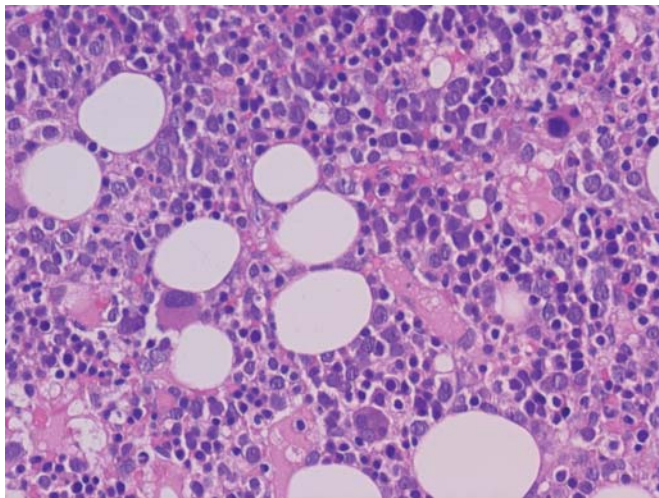


Рис. 3. Миелодиспластический синдром, РАИБ. Расширение эритроидного ростка с дизэритропоэзом. Увеличено количество мегакариоцитов с диспластическими изменениями: клетки небольшого размера с моно- и билобулярными фрагментированными ядрами. Вне зон эндоста присутствуют клетки гранулоцитарного ростка с незрелой морфологией. Окраска гематоксилином и эозином, $\times 400$

Fig. 3. Myelodysplastic syndrome, RAEB. Growth of erythroid lineage with dyserythropoiesis. Increased number of megakaryocytes with dysplastic changes: small cells with mono- and bilobular fragmented nuclei. Immature granulocyte lineage cells are present outside the endosteum. Hematoxylin and eosin stain, $\times 400$

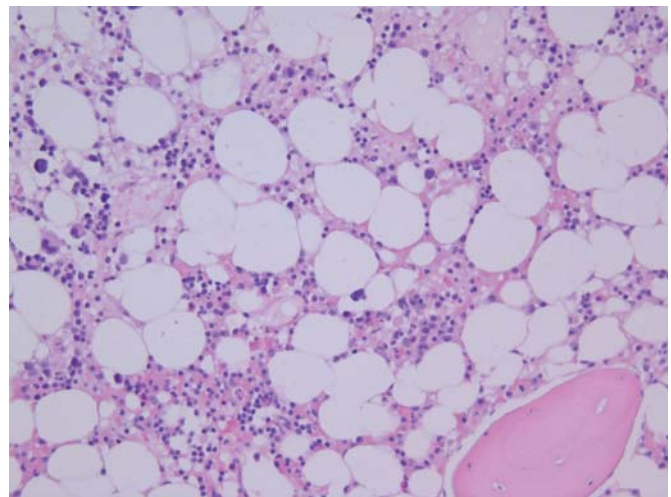


Рис. 4. Миелодиспластический синдром. Гипоклеточный костный мозг. Окраска гематоксилином и эозином, $\times 200$

Fig. 4. Myelodysplastic syndrome. Hypocellular bone marrow. Hematoxylin and eosin stain, $\times 200$

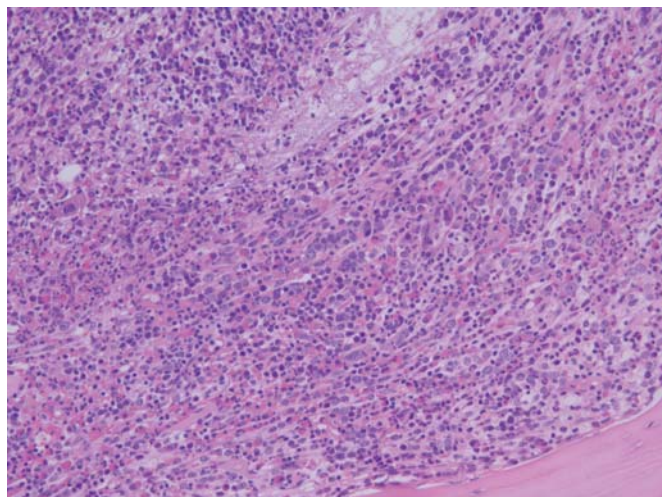


Рис. 5. Миелодиспластический синдром с фиброзом стромы. Окраска гематоксилином и эозином, $\times 200$

Fig. 5. Myelodysplastic syndrome with fibrosis of stroma. Hematoxylin and eosin stain, $\times 200$.

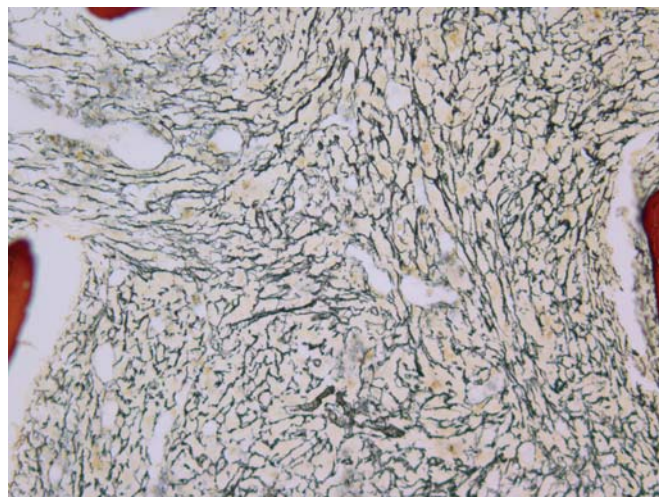


Рис. 6. Миелодиспластический синдром с фиброзом стромы. Окраска по Гомори. MF-2 по Европейской системе градации, $\times 200$

Fig. 6. Myelodysplastic syndrome with fibrosis of stroma. Gomori's stain. MF-2 according to the European Consensus on grading, $\times 200$

предшественников вне зоны эндоста). Фиброз стромы характерен для МДС, индуцированных предшествующей химиотерапией (t-MDS, вторичный МДС).

Реакция с антителами к CD34 может быть использована как дополнительный диагностический критерий при дифференциальной диагностике гипопластического варианта МДС и апластической анемии. Так, при апластической анемии отмечается резкое снижение/отсутствие CD34-позитивных клеток.

Оценка гемосидероза

Гистологическая оценка гемосидероза отражает морфологические проявления первичной или вторичной перегрузки железом. Дифференциальная диагностика включает нарушения обмена железа при инфекциях различной этиологии, сепсисе, гемолизе, первичном и вторичном гемохроматозе, заболеваниях печени (гепатиты, цирроз), отравлениях солями металлов, анемиях хронических заболеваний. Объективную оценку степени гемосидероза рекомендуется осуществлять с помощью гистохимической окраски по Перлсу.

Морфологические признаки дисплазии ростков миелопоэза

При диагностике МДС принципы оценки дисплазии эритроидного и мегакариоцитарного ростков при цитологическом и гистологическом исследовании сходны.

Мегакариоциты с диспластическими изменениями представлены клетками небольшого размера (микромегакариоциты), реже — обычного размера с нарушенным ядерно-цитоплазматическим соотношением, моно-, гиполобулярными или гиперсегментированными ядрами. Диагностически значимыми являются клетки с монолобулярными, биллобулярными (гантелеобразными), фрагментированными ядрами («мячики в корзине»). Микроформы мегакариоцитов следует дифференцировать с морфологическими признаками апоптоза, например, при вирусных инфекциях.

Дисплазия эритроидного ростка характеризуется не только и не столько признаками мегалобластности (подобные изменения возможны при реактивных состояниях, анемических синдромах), сколько признаками апоптоза, наличием кластеров эритрокариоцитов, состоящих

из клеток одинаковой степени зрелости. К признакам дисплазии эритрокариоцитов относятся почкование ядер, наличие атипичных митозов, межъядерных мостиков, двуядерных форм, неровные очертания ядерной мембраны. Кроме того, при цитологическом исследовании отмечается вакуолизация цитоплазмы, положительная PAS-реакция (диффузная или гранулярная).

Дисплазия гранулоцитарного ростка хорошо визуализируется при исследовании мазков/отпечатков костного мозга и характеризуется псевдопельгеровскими (гипосегментированными) формами, гипогранулярной цитоплазмой клеточных элементов в цитологических и гистологических (в тонких срезах при окраске по Гимзе) препаратах.

Помимо цитоморфологических признаков, сходных при цитологическом и гистологическом исследовании, при изучении трепанобиоптата возможно и необходимо оценивать архитектуру костного мозга — гистотопографию гемопоэтических ростков. Аномалии расположения ростков в кроветворной ткани являются одним из ведущих признаков МДС. Топография мегакариоцитарного ростка считается наиболее устойчивым гистологическим признаком дисплазии. Так, паратрабекулярное расположение элементов мегакариоцитопоэза в норме, а также при реактивных состояниях практически не встречается (исключение составляют аутоиммунные заболевания, фаза восстановления после трансплантации костного мозга). Полуколичественная оценка диспластически измененных форм (согласно классификации ВОЗ-2008, более 10 % при подсчете не менее 30 мегакариоцитов как в цитологических, так и гистологических препаратах), паратрабекулярное расположение мегакариоцитов, экспрессия ими CD34 (при иммуногистохимическом исследовании) являются наиболее надежными признаками дисплазии мегакариоцитарного ростка как субстрата МДС. В новую редакцию классификации ВОЗ (планируется в 2016 г.) предложено ввести новый пороговый уровень — более 40 % диспластически измененных мегакариоцитов, поскольку при многих реактивных состояниях (вирусные инфекции, поражения при лимфомах, других опухолях и др.) доля мегакариоцитов с явлениями дисплазии нередко превышает порог 10 %.

Аномальное распределение эритрокариоцитов (с тенденцией к паратрабекулярному расположению), наличие незрелых/промежуточных форм гранулоцитарного ростка вне зон эндоста в центральных отделах костномозговых полостей характерны для МДС. Иногда такая картина встречается и при реактивных состояниях (вторичной миелодисплазии), например при использовании Г-КСФ, или в случаях значительного расширения эритроидного ростка при анемическом синдроме.

При наличии цитопении (в течение не менее 6 мес.) и отсутствии характерных для МДС нарушений кариотипа, а также цитологических и гистологических признаков дисплазии состояние расценивается как **ICUS (идиопатическая цитопения неясного генеза)**. Если обнаруживаются диспластические изменения ростка/ростков миелопоэза (> 10 % клеточной линии), а длительная цитопения отсутствует, при этом причины для реактивной (вторичной) миелодисплазии исключены, рекомендуется использовать термин **«IDUS» (идиопатическая дисплазия неясного генеза)**. В обоих случаях необходимо морфологическое исследование в динамике для уточнения эволюции процесса. ICUS и IDUS рассматриваются в настоящее время как преклональные состояния гемопоэза или заболевания с минимальным клоном миелоидных клеток, которые могут трансформироваться не только в МДС, но и в другие миелоидные опухоли (МДС/МПЗ, МПЗ) [23–25].

Иммуногистохимическое исследование при миелодиспластических синдромах

Иммуногистохимическое исследование прочно вошло в практическую работу патологоанатомов и используется при дифференциальной диагностике МДС. На срезах с парафиновых блоков трепанобиоптатов костного мозга рекомендуется проводить иммуногистохимическое исследование с использованием антител к CD34 (а также к CD117) для визуализации и полуколичественной оценки клеток с незрелой (бластной) морфологией вне зон эндоста (рис. 7), антител к CD61/CD42b в целях определения количественных показателей мегакариоцитарного ростка и для выявления мегакариобластов, мегакариоцитов небольшого размера с гиполобулярными ядрами, микроформ. Кроме того, для МДС характерно снижение числа гематогоний (TdT+, CD19+, PAX5+). Гранулоцитарный росток визуализируется в реакциях с антителами к миелопероксидазе. При МДС количество клеток гранулоцитарного ряда и интенсивность экспрессии миелопероксидазы обычно снижены. Антитела к гемоглобину, CD71, гликофору А или С используются для визуализации клеток эритроидного ростка. Реакция с антителами к CD71 выявляет незрелые эритроидные предшественники, что позволяет отличить скопления эритробластов от АЛМП. При дифференциальной диагностике с хроническим миеломоноцитарным лейкозом (из группы МДС/МПЗ) необходимо использовать маркеры моноцитарной дифференцировки (CD14, CD68, CD163, лизоцим). При МДС количество клеток моноцитарного ряда и интенсивность экспрессии перечисленных антигенов обычно снижены.

Панель антител, рекомендуемая для иммуногистохимического исследования при дифференциальной диагностике МДС:

- гранулоцитарный росток — миелопероксидаза;
- моноцитарный росток — CD14, CD68 (PG-M1), CD163, лизоцим;

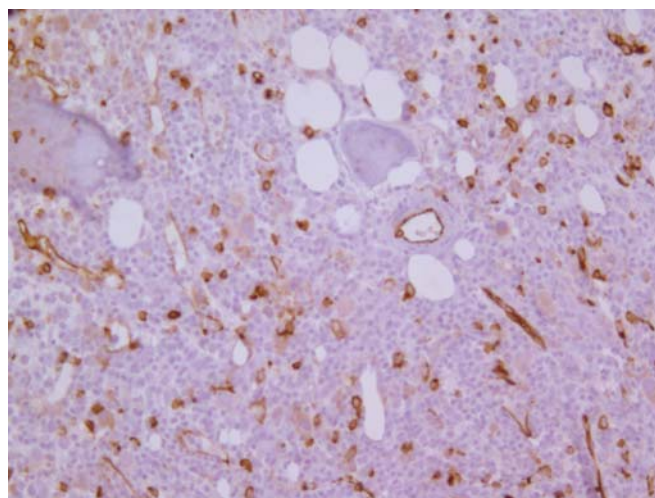


Рис. 7. Миелодиспластический синдром, РАИБ-2. Увеличено количество CD34-позитивных клеток гранулоцитарного ростка (АЛМП) вне зон эндоста, расположенных интерстициально разрозненно, в виде отдельных групп (2–3). Иммуноферментный метод с использованием антител к CD34, ×400

Fig. 7. Myelodysplastic syndrome, RAEB-2. The number of CD34-positive granulocyte lineage cells outside the endosteum is increased; they are located interstitially, in the form of separate groups. ELISA with anti-CD34 antibodies, ×400

- эритроидный росток — гемоглобин, CD71, гликофорин А или С;
- мегакариоцитарный росток — CD61, CD42b, CD34;
- незрелые клетки с бластной морфологией — CD34+/-, CD117.

ЗАКЛЮЧЕНИЕ

Таким образом, диагностика миелодиспластических синдромов должна быть комплексной. Значение гистологического исследования трепанобиоптатов костного мозга с использованием гистохимических и иммуногистохимических методов в настоящее время возрастает. Дифференциальная диагностика неклональных/реактивных изменений в костном мозге при МДС проводится, как правило, в старшей возрастной группе пациентов с множеством сопутствующих заболеваний, в т. ч. инфекций, на фоне лекарственной терапии. При слабо выраженных признаках дисплазии ростков миелопоэза, отсутствии кариотипа, характерного для МДС, необходимо исследование трепанобиоптатов костного мозга в динамике (как правило, 3 исследования).

КОНФЛИКТЫ ИНТЕРЕСОВ

Авторы заявляют об отсутствии конфликтов интересов.

ИСТОЧНИКИ ФИНАНСИРОВАНИЯ

Исследование не имело спонсорской поддержки.

ВКЛАД АВТОРОВ

Концепция и дизайн: все авторы.

Сбор и обработка данных: все авторы.

Предоставление материалов исследования: все авторы.

Анализ и интерпретация данных: все авторы.

Подготовка рукописи: все авторы.

Окончательное одобрение рукописи: все авторы.

ЛИТЕРАТУРА/REFERENCES

1. WHO Classification of Tumours of Haematopoietic and Lymphoid Tissues. Lyon: IARC Press, 2008.
2. Boulwood J., Wainscoat J.S. Gene silencing by DNA methylation in haematological malignancies. *Br. J. Haematol.* 2007; 138: 3–11.
3. Cazzola M., Porta M.G., Malcovati L. The genetic basis of myelodysplasia and its clinical relevance. *Blood.* 2013; 122(25): 4021–34.
4. Lindsley R.C., Elbert B.L. Molecular pathophysiology of myelodysplastic syndromes. *Annu Rev. Pathol.* 2013; 8: 21–47.
5. Maciejewski J.P., Mufti G.J. Whole genome scanning as a cytogenetic tool in hematologic malignancies. *Blood.* 2008; 112(4): 965–74.
6. Mohamedali A., Gaken J., Twine N.A. et al. Prevalence and prognostic significance of allelic imbalance by single-nucleotide polymorphism analysis in low-risk myelodysplastic syndromes. *Blood.* 2007; 110: 3365–73.
7. Raza A., Galili N. The genetic basis of phenotypic heterogeneity in myelodysplastic syndromes. *Cancer.* 2012; 12: 849–59.
8. Smith A.E., Mohamedali A.M., Kulasekararaj A. et al. Next-generation sequencing of the TET2 gene in 355 MDS and CMML patients reveals low-abundance mutant clones with early origins, but indicates no definite prognostic value. *Blood.* 2010; 116: 3923–32.
9. Thol F., Friesen I., Damm F. et al. Prognostic significance of ASXL1 mutations in patients with myelodysplastic syndromes. *J. Clin. Oncol.* 2011; 29(18): 2499–506.
10. Thol F., Kade S., Schlarmann C. et al. Frequency and prognostic impact of mutations in SRSF2, U2AF1, and ZRSR2 in patients with myelodysplastic syndromes. *Blood.* 2012; 119(15): 3578–84.
11. Yoshida K., Sanada M., Shiraishi Y. et al. Frequent pathway mutations of splicing machinery in myelodysplasia. *Nature.* 2011; 478: 64–9.
12. Koca E., Buyukasik Y., Cetiner D. et al. Copper deficiency with increased hematogones mimicking refractory anemia with excess blasts. *Leuk. Res.* 2008; 32(3): 495–9.
13. Steensma D.P. Dysplasia has a differential diagnosis: distinguishing genuine myelodysplastic syndromes (MDS) from mimics, imitators, copycats and impostors. *Curr. Hematol. Malig. Rep.* 2012; 7: 310–20.
14. Tanaka N., Kim J.S., Newell J.D. et al. Rheumatoid arthritis-related lung diseases: CT findings. *Radiology.* 2004; 232(1): 81–91.
15. Song Y., Du X., Hao F. et al. Immunosuppressive therapy of cyclosporin A for severe benzene-induced haematopoietic disorders and a 6-month follow-up. *Chem. Biol. Interact.* 2010; 186(1): 96–102.
16. Komrokji R.S., Moffitt H.L., Padron E. Deletion 5q MDS: Molecular and therapeutic implications. *Best Pract. Res. Clin. Haematol.* 2013; 26: 365–75.
17. Ковригина А.М., Байков В.В. Принципы патоморфологической дифференциальной диагностики первичного миелофиброза. Москва, Санкт-Петербург, 2014: 63 с.
[Kovrigina A.M., Baikov V.V. *Printsipy patomorfologicheskoi differentsial'noi diagnostiki pervichnogo mielofibroza.* (Principles of pathomorphological differential diagnosis of primary myelofibrosis.) Moscow, Saint Petersburg, 2014. 63 p.]
18. Foucar K. Myelodysplastic/Myeloproliferative Neoplasms. *Am. J. Clin. Pathol.* 2009; 132: 281–9.
19. Wang S.A. Diagnosis of myelodysplastic syndromes in cytopenic patients. *Hematol. Oncol. Clin. N. Am.* 2011; 25: 1085–110.
20. Thiele J., Kvasnicka H.-M., Facchetti F. et al. European consensus on grading bone marrow fibrosis and assessment of cellularity. *Haematologica.* 2005; 90(8): 1128–32.
21. Baur A.S., Meuge-Moraw C., Schmidt P.M. et al. CD34/QBEND10 immunostaining in bone marrow biopsies: an additional parameter for the diagnosis and classification of myelodysplastic syndromes. *Eur. J. Haematol.* 2000; 64: 71–9.
22. Horny H.P., Sotlar K., Valent P. Diagnostic value of histology and immunohistochemistry in myelodysplastic syndromes. *Leuk. Res.* 2007; 31: 1609–16.
23. Valent P., Horny H.P. Minimal diagnostic criteria for myelodysplastic syndromes and separation from ICUS and IDUS: update and open questions. *Eur. J. Clin. Invest.* 2009; 39: 548–53.
24. Valent P., Jager E., Mitterbauer-Hohendanner G. et al. Idiopathic bone marrow dysplasia of unknown significance (IDUS): definition, pathogenesis, follow up, and prognosis. *Am. J. Cancer Res.* 2011; 1: 531–41.
25. Wimazal F., Fonatsch C., Thalhammer R. Idiopathic cytopenia of undetermined significance (ICUS) versus low risk MDS: The diagnostic interface. *Leuk. Res.* 2007; 31: 1461–8.