

# Пример применения ингибитора тирозинкиназ в качестве таргетной терапии при светлоклеточном варианте рака почки

**КАПРИН А.Д., ИВАНОВ С.А., КЛИМЕНКО А.А., ДОБРОВОЛЬСКАЯ Н.Ю.**

В данной статье приводится результат собственного длительного наблюдения лечения неоперабельного большого раком почки. В качестве первой линии терапии применяется пазопаниб в стандартной дозировке. Препарат относится к группе препаратов нового поколения, блокирующих ангиогенез и обладающих циторедуктивным эффектом. В ходе лечения отмечена стабилизация заболевания. Результаты лечения позволяют рекомендовать применение пазопаниба для лечения больных раком почки.

**Ключевые слова:** почечно-клеточный рак, ангиогенез, таргетная терапия.

---

#### Контактная информация

**Каприн Андрей Дмитриевич** — ген. директор, чл.—корр. РАН, д.м.н., профессор, ФГБУ «ФМИЦ им. П. А. Герцена» Минздрава России, e-mail: kaprin@mail.ru

**Иванов Сергей Анатольевич** — зам. директора по научной и лечебной работе, д.м.н., МРНЦ им. А. Ф. Цыба — филиал ФГБУ «ФМИЦ им. П. А. Герцена» Минздрава России, e-mail: oncourolog@gmail.com

**Клименко Александр Анатольевич** — руководитель научной группы, к.м.н., с.н.с., МРНЦ им. А. Ф. Цыба — филиал ФГБУ «ФМИЦ им. П. А. Герцена» Минздрава России, e-mail: oncouro@gmail.com

**Добровольская Наталья Юрьевна** — зав. отделением химиотерапии д.м.н., профессор, ГБУ «МКНЦ» ДЗГМ, e-mail: Dobrovolskayanat@rambler.ru

---

**Цитирование:** Kaprin A.D., Ivanov S.A., Klimenko A.A., Dobrovolskaya N.Y. AN EXAMPLE OF THE USE OF TYROSINE KINASE INHIBITORS AS A TARGETED THERAPY FOR METASTATIC RENAL CELL CARCINOMA. MALIGNANT TUMOURS 2015;1:49-52

AN EXAMPLE OF THE USE OF TYROSINE KINASE INHIBITORS AS A TARGETED THERAPY FOR METASTATIC RENAL CELL CARCINOMA

A. D. Kaprin, S. A. Ivanov, A. A. Klimenko, N. Y. Dobrovolskaya

Medical Radiology Centre of Hertsen FMRC MH RF

**Contacts:** A. A. Klimenko: oncouro@gmail.com

This article is a result of their own long-term observation of the patient treatment of inoperable cancer of the kidney. As first-line therapy pazopanib is used in standard dosage. The drug belongs to the new generation of drugs that block angiogenesis and having cytoreductive effect. During treatment, the stabilization of the disease. The results of treatment can be recommended for use pazopanib treatment of kidney cancer.

**Key words:** renal cell cancer, angiogenesis, targeted therapy.

### Введение

Рак почки устойчиво занимает третье место в структуре онкологических заболеваний в России. Ежегодно в Российской Федерации от рака почки умирает более 8 тыс человек. Стандартизованный показатель заболеваемости населения России злокачественными опухолями почки — 8,09 на 100 тыс населения [1]. В настоящее время до 40% случаев заболевания выявляют случайно при профилактическом обследовании [2].

Учитывая патогенетические механизмы роста опухоли и его диссеминации в настоящее время активно применяются различные лекарственные, так называемые, таргетные препараты.

Один из них пазопаниб, ингибитор тирозинкиназ, который воздействует на все известные виды рецепторов к PDGF и VEGF (VEGFRs, PDGFR-a, PDGFR-b, c-KIT и FLT-3), участвующих в процессе роста опухоли, патологическом ангиогенезе и метастазировании. Препарат был одобрен в США и Европе в качестве первой и второй линий терапии распространенного рака почки и в настоящее время рекомендован и активно применяется в повседневной практике при лечении больных с благоприятным

и промежуточным прогнозом заболевания по критериям MSKCC (Мемориальный Раковый Центр Слоун-Кеттеринг, США) [3–6]. Побочные эффекты и осложнения, вызываемые пазопанибом, нередко требуют коррекции дозы или даже отмены препарата, что естественно сказывается на эффективности противоопухолевой терапии. Чаще всего побочные эффекты при приеме пазопаниба проявляются в виде общей слабости, гипертензии, осложнений со стороны желудочно-кишечного тракта (тошнота, рвота, диарея), кожных проявлений, а также в виде изменений показателей крови (повышение трансаминаз, билирубина, лейкопении и тромбоцитопении) [7, 8, 9].

Приведем клинический пример эффективного лечения неоперабельного почечно-клеточного рака препаратом пазопаниб.

Пациент А, 1946 г.р., в декабре 2010 г. выявлен рак правой почки T 3NoMo.

При обследовании по данным ультразвукового исследования и спиральной компьютерной томографии в нижней половине правой почки с выходом за контур почки выявлено образование размером 80x72x61, накапливающее контрастный препарат (рис. 1). Данных за отдаленное метастазирование не получено.

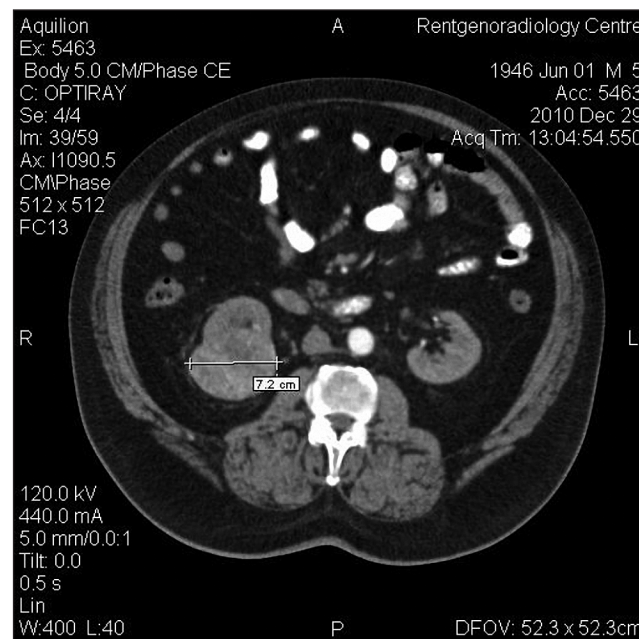
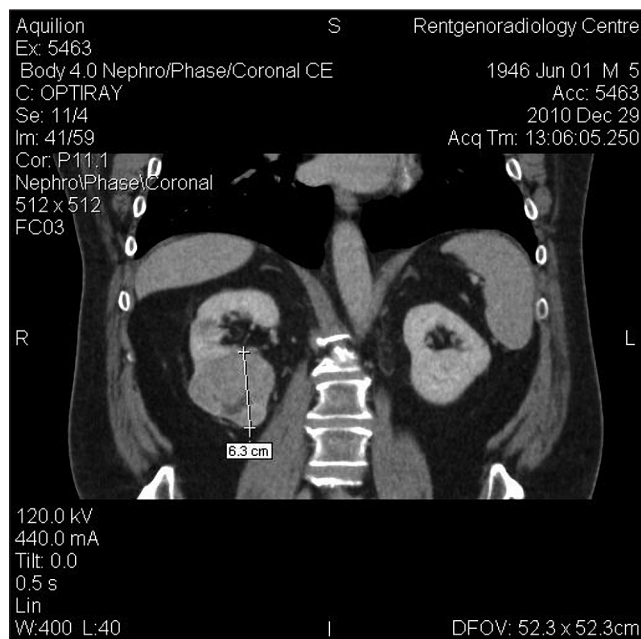

Рисунок 1. КТ картина до начала лечения

При проведении статической нефросцинтиграфии выявлено тяжелое нарушение выделительной функции обеих почек. Из сопутствующей патологии у больного — Гипертоническая болезнь 3 ст., тяжелая форма. Ожирение 3 ст.

Пациент консультирован терапевтом и анестезиологом, с учетом сопутствующей патологии принято решение о проведении инфузионной нефротропной терапии в плане предоперационной подготовки. Проведенное лечение эффекта не имело, в связи с этим от хирургического лечения было принято воздержаться.

11.04.2012 пациенту в ФГБУ РНЦРР Минздрава России, под местным обезболиванием проведена биопсия образования правой почки, морфологически: светлоклеточный, почечно-клеточный рак.

19.04.13 проведена паллиативная радиочастотная абляция опухоли правой почки. В последующем начата терапия препаратом пазопаниб 600 мг 1 раз в сутки.

В последующем наблюдался амбулаторно. Каждые 3 месяца проводилась компьютерная томография грудной клетки, брюшной полости и таза, исследовалась функция почек, проводились клинически исследования крови и мочи.

Один раз в три месяца проводилось ЭКГ. Пациент опрашивался на наличие нежелательных явлений

## Результаты

При проведении спиральной компьютерной томографии органов брюшной полости у больного отмечена стабилизация процесса (рис.2).

Размеры опухоли варьировали в тех же размерах, что и до начала лечения.

При последующих исследованиях, вплоть до ноября 2014 года размеры опухоли правой почки 80x75x63 (рис.3).

По данным нефросцинтиграфии показатели выделительной функции почек не изменились. Консультирован терапевтом и кардиологом, хирургическое лечение только по жизненным показаниям. Учитывая эффективность проводимой терапии и отсутствие нежелательных явлений выше 1–2 ст., принято решение о продолжении проводимого лечения препарата пазопаниб в дозе 600 мг.

При анализе нежелательных явлений на 1 неделе приема препарата пазопаниб

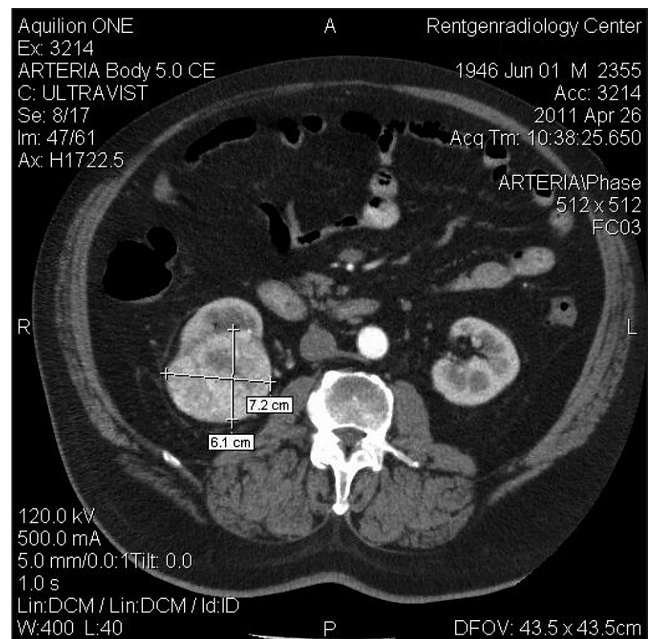
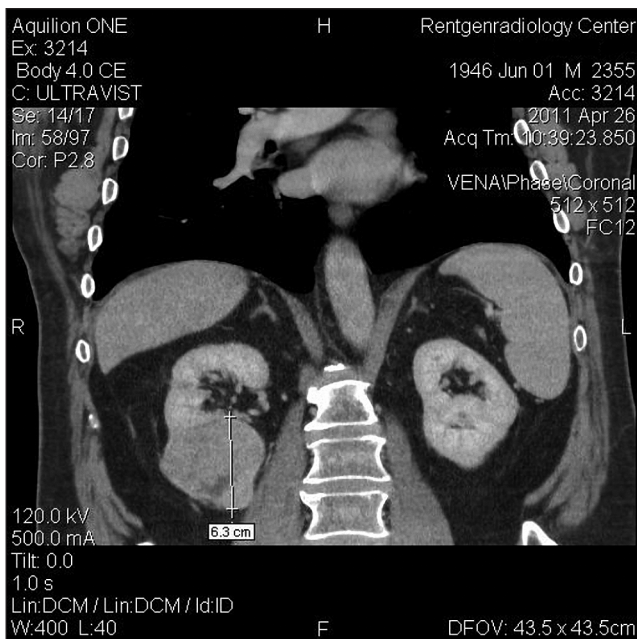


Рисунок 2. КТ картина в процессе лечения



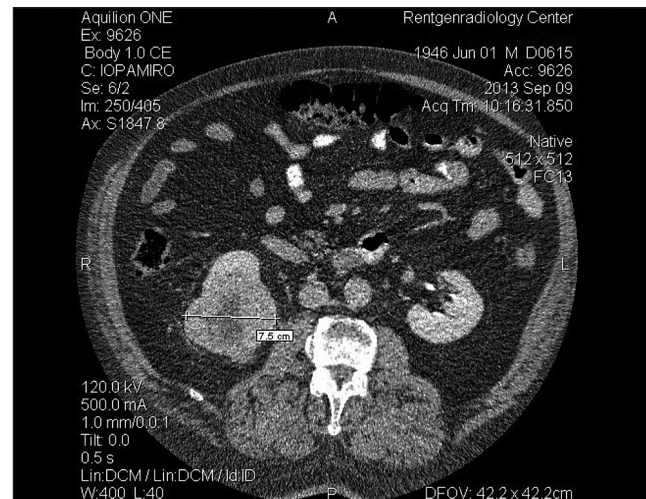
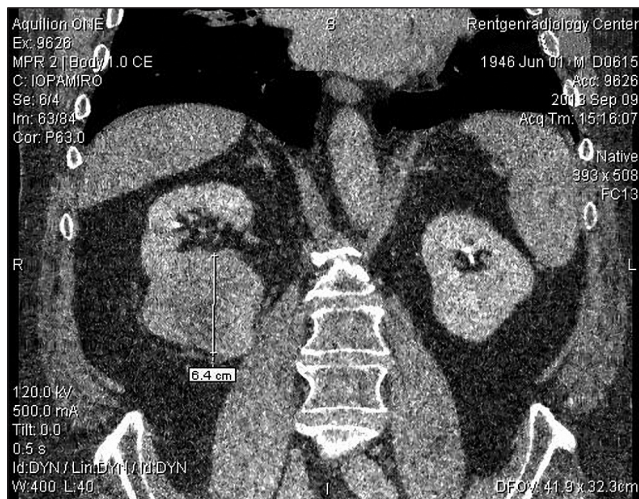


Рисунок 3. КТ картина в процессе лечения

у пациента отмечено повышение артериального давления до 160/100 мм рт. ст., что купировано коррекцией гипотензивной терапии. На 4 неделе лечения отмечено обесцвечивание волосяного покрова. Из остальных нежелательных явлений у пациента наблюдается слабость, которая не превышает 1 степени.

## Выводы

Таргетная терапия в настоящее время применяется широко и повсеместно, полученные результаты лечения показывают увеличение выживаемости без прогрессирования, что позволяет рекомендовать ее проведение больным даже с неоперабельным почечно-клеточным раком.

## Литература

1. А. Д. Каприн, В. В. Старинский, Г. В. Петрова. Злокачественные новообразования в России в 2012 году, Москва, 2014 г.
2. В. А. Чубенко. Осложнения таргетной терапии RUSSCO, выпуск 9, 2012 г., стр. 3.
3. А. А. Клименко. Применение тирозинкиназных препаратов при лечении распространенного рака почки, TERRA MEDICA, № 3 (73) 2013, стр. 37–41.
4. Motzer R. J., Masumdar M., Bacic J. et al. Survival and prognostic stratification of 670 patients with advanced renal cell carcinoma. *J Clin Oncol*. 1999;17 (8):2530–40.
5. National Comprehensive Cancer Network. NCCN clinical practice guidelines in oncology: kidney cancer [v.1.2009]. Available at [physician\\_gls/PDF/kidney.pdf](http://physician_gls/PDF/kidney.pdf)
6. Farrell M. A., Di Marco D. C. Imaging-guided radiofrequency ablation of solid renal tumors // *AJR Amer. J. Roentgenol.*— 2003.— Vol.180.— P.1509.
7. Giberti C., Oneto F., Martorana G. et al. Radical nephrectomy for renal cell carcinoma: long-term results and prognostic factors on a series of 328 cases // *Eur. Urol*. 1997. Vol. 31. № 1. P. 40–48
8. Sternberg CN, Davis ID, Mardiak J, et al. Pazopanib in locally advanced or metastatic renal cell carcinoma: results of a randomized phase III trial. *J Clin Oncol* 2010;28:1061–8.
9. McCann L, Amit O, Pandite L, Amado RG. An indirect comparison analysis of pazopanib versus other agents in metastatic renal cell carcinoma (mRCC). *J Clin Oncol* 2010;28: Suppl: e15128. abstract.