

Применение ингибиторов фактора некроза опухоли α при идиопатическом панникулите Вебера–Крисчена

О.Н. Егорова, Б.С. Белов, С.Г. Раденска-Лоповок,
О.В. Пушкова, Н.М. Савушкина, Я.Б. Хренников, Е.Л. Насонов

ФГБУ «Научно-исследовательский институт ревматологии им. В.А. Насоновой» РАМН, Москва, Россия

Nasonova Research Institute of Rheumatology, Russian Academy of Medical Sciences, Moscow, Russia

Контакты: Ольга Николаевна Егорова
onigorova@yandex.ru

Contacts: Olga Egorova
onigorova@yandex.ru

Поступила 23.09.13

Идиопатический панникулит Вебера–Крисчена (ИПВК) относится к редким заболеваниям из группы диффузных болезней соединительной ткани. Лечение ИПВК не разработано и проводится, как правило, эмпирически. В статье представлено первое описание применения ингибиторов фактора некроза опухоли α у больной с инфильтративной формой ИПВК, проанализирована тактика ведения этой категории пациентов.

Ключевые слова: идиопатический панникулит Вебера–Крисчена; этанерцепт; адалимумаб.

Для ссылки: Егорова ОН, Белов БС, Раденска-Лоповок СГ и др. Применение ингибиторов фактора некроза опухоли α при идиопатическом панникулите Вебера–Крисчена. Научно-практическая ревматология. 2013;51(6):721–4.

THE USE OF TUMOR NECROSIS FACTOR α INHIBITORS IN PATIENTS WITH WEBER-CHRISTIAN DISEASE
O.N. Egorova, B.S. Belov, S.G. Radenska-Lopovok, O.V. Pushkova, N.M. Savushkina, Ya.B. Khrennikov, E.L. Nasonov

Weber-Christian disease (WCD), also known as idiopathic lobular panniculitis, is a rare disease belonging to the group of diffuse connective tissue diseases. No therapy for WCD has been developed; empirical treatment is typically used. The first description of the use of tumor necrosis factor α inhibitors in a female patient with infiltrative WCD is presented. The tactics of managing this patient category are analyzed.

Keywords: Weber-Christian disease; idiopathic lobular panniculitis; etanercept; adalimumab.

For references: Egorova ON, Belov BS, Radenska-Lopovok SG, et al. The use of tumor necrosis factor α inhibitors in patients with Weber-Christian disease. Rheumatology Science and Practice. 2013;51(6):721–4.

DOI: <http://dx.doi.org/10.14412/1995-4484-2013-721-4>

Идиопатический панникулит Вебера–Крисчена (ИПВК, син.: болезнь Вебера–Крисчена, спонтанный панникулит, идиопатический лобулярный панникулит и т. д.) – редкое и малоизученное заболевание, которое чаще встречается у женщин в возрасте 20–50 лет и характеризуется рецидивирующими некротическими изменениями подкожной жировой клетчатки (ПЖК), а также поражением внутренних органов.

Выделяют узловатую, бляшечную и инфильтративную формы ИПВК. При узловатой и бляшечной формах уплотнения четко отграничены от окружающей ткани, умеренно или резко болезненны [боль по визуальной аналоговой шкале (ВАШ) >60 мм], их окраска в зависимости от глубины залегания варьирует от цвета нормальной кожи или ярко-розовой до синюшно-багровой. Бляшечная разновидность является результатом слияния отдельных узлов в плотноэластический бугристый конгломерат. Инфильтративный вариант характеризуется возникновением флюктуации в зоне отдельных узлов или конгломератов ярко-красного или багрового цвета, вскрытие очага происходит с выделением желтой маслянистой массы. Кожные проявления сопровождаются повышением температуры тела до 40 °С, слабостью, тошнотой, рвотой, снижением аппетита, полиартралгиями, артритом, миалгиями, гепатоспленомегалией, панкреатитом, нефропатией.

Диагноз ставится на основании характерной клинической симптоматики и подтвер-

ждается гистологическим исследованием биоптата кожи и ПЖК из области узла, при котором выявляют лобулярный панникулит [1–4].

Основные цели терапии ИПВК – уменьшение выраженности симптомов и предотвращение или замедление прогрессирования болезни с последующим достижением ремиссии. Однако лечение ИПВК не стандартизовано и проводится в основном эмпирически. Большинство лекарственных средств, которые применяются в ревматологии для лечения системных воспалительных заболеваний, эффективны только в отношении узловатой и бляшечной форм ИПВК [2–4]. Инфильтративная форма, отличающаяся полиморфностью клинической картины и выраженной симптоматикой системной воспалительной реакции, представляет собой наиболее резистентный к проводимой терапии вариант ИПВК.

Учитывая предполагаемую ключевую роль провоспалительных цитокинов, в первую очередь фактора некроза опухоли α (ФНО α), имеются достаточно весомые основания считать, что ингибция последнего с помощью моноклональных антител при ИПВК, особенно при инфильтративной форме, может оказать значительно большее влияние на течение иммунопатологического процесса, чем глюкокортикоиды (ГК) и цитостатики (ЦС) [3, 4].

Приводим наблюдение.

Больная М., 37 лет, поступила в ФГБУ «НИИР им. В.А. Насоновой» РАМН в марте 2011 г. с жалобами на распространенные рецидивирующие воспалительные резко болезненные

уплотнения, сопровождающиеся выделением желтой маслянистой массы с последующим изъязвлением и образованием деформирующих рубцов, лихорадку до 38–39 °С, похудание на 10 кг за последние 3 мес.

Из анамнеза явствует, что 13 лет назад без видимых причин появились болезненные уплотнения на ягодичной области, протекающие с изъязвлением и выделением белой маслянистой массы, лихорадка до 39 °С. Пациентка наблюдалась у хирурга по поводу рецидивирующего фурункулеза, неоднократно проводилось иссечение очага с посевом отделяемого, роста патологической флоры не выявлено. С 2003 по 2005 г. состояние относительно удовлетворительное. В 2005 г. вновь появляются множественные узлы на ягодицах, консультирована хирургом, выполнено иссечение узлов. В 2010 г. присоединяется стойкая лихорадка до 39,6 °С, озноб, слабость. Миелограмма, магнитно-резонансная томография (МРТ) головного мозга – без патологии. В январе 2010 г. стационарное лечение в терапевтическом отделении с диагнозом: вероятный бруцеллез, лихорадка неясного генеза. При обследовании гемоглобин (Hb) 91 г/л, эритроциты (эр.) $3,9 \cdot 10^{12}/л$, лейкоциты (л.) $16,6 \cdot 10^9/л$, палочкоядерные (п.) 10%, СОЭ 61 мм/ч, уровень С-реактивного белка (СРБ) 208 мг/л (при норме 0–3 мг/л). Переведена в хирургическое отделение с диагнозом: постинъекцион-

ная флегмона обоих бедер, проводились иссечение и дренирование очагов, антибактериальная терапия – без эффекта. При поступлении в клинику Института ревматологии состояние относительно удовлетворительное. На коже ягодиц и передней поверхности бедер множественные рубцы. На медиальной поверхности обоих плеч – воспалительные очаги диаметром 20 см. На левом бедре – зреющий узел диаметром 7 см, боль по ВАШ – 90 мм (рис. 1, а–в). Данные анализов крови: Hb 90 г/л, л. $16,6 \cdot 10^9/л$, п. 5%, сегментоядерные нейтрофилы (с.) 70%, СОЭ 50 мм/ч, лактатдегидрогеназа (ЛДГ) 268 Ед/л, амилаза 57,2 ммоль/л, ферритин 164,6 мкг/л, креатинфосфокиназа (КФК) 387 Ед/л, γ -глобулины 26,56%, альбумины 48,21%, СРБ 134 мг/л. Интерлейкин 1 β (ИЛ1 β) <1,0 пг/мл (норма 0–11), ИЛ8 <1,0 пг/мл (норма 0–10), ИЛ10 <1,0 пг/мл (норма 0–31), ФНО α 3,36 пг/мл (норма 0–6). Сывороточное содержание глюкозы, холестерина (ХС), трансаминаз, креатинина, общего белка, ревматоидного фактора (РФ), антител к ДНК, анти-нуклеарных антител (АНА), антинейтрофильных цитоплазматических антител (АНЦА), антистрептолизина О (АСЛЮ), криоглобулинов, С3с, С4с, IgG и IgM антител к кардиолипину, α 1-антитрипсина – в пределах нормы. Проба Манту: папула 5 мм. При компьютерной томографии (КТ) грудной клетки свежих очаговых и инфильтративных изменений в легких не

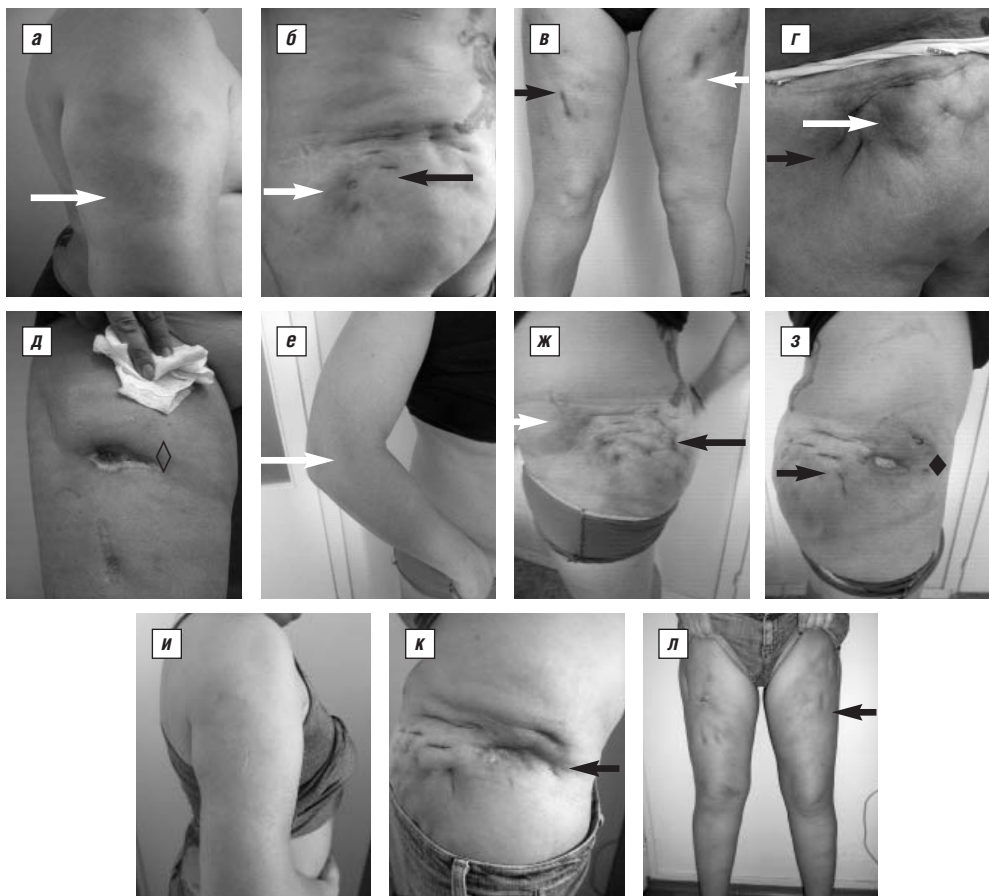

Рис. 1. Больная М. с ИПВК со множественными резко болезненными уплотнениями (белые стрелки) и рубцами (черные стрелки) на верхних и нижних конечностях, на передней поверхности правого бедра (◊) и на правой ягодичной области (◆) – трофический дефект размером 3×7 см с истечением кремообразной массы. Динамика клинических признаков ИПВК на фоне проводимой терапии: а–в – май 2011 г., до лечения; г–д – сентябрь 2011 г., на фоне лечения метипредом 8 мг/с и микрофенолата мофетиллом 1,0 г/сут; е–з – декабрь 2012 г., после терапии преднизолоном 10 мг/сут, ЭТЦ 50 мг подкожно один раз в неделю и метотрексатом 15 мг/нед; и–л – июнь 2013 г., через 6 мес терапии АДА 40 мг подкожно один раз в 2 нед, преднизолоном 15 мг/сут и метотрексатом 15 мг/нед

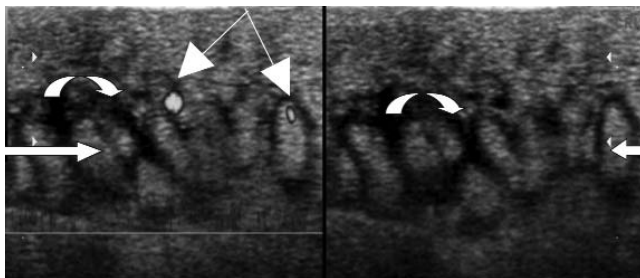


Рис. 2. УЗИ кожи и ПЖК больной М.: выраженная дольчатость (стрелка) с анэхогенным ободком (дугообразная стрелка), единичные сигналы васкуляризации (двойная тонкая стрелка) в ПЖК

выявлено. Ультразвуковое исследование (УЗИ) внутренних органов — гепатомегалия, перегибы желчного пузыря, признаки диффузных изменений поджелудочной железы. УЗИ кожи и ПЖК позволило выявить в области узла выраженную дольчатость с анэхогенным ободком, единичные сигналы васкуляризации в ПЖК при энергетическом доплеровском сканировании, четкую связь узла с кожей (рис. 2). При гистологическом исследовании биоптата кожи и ПЖК: диффузная лейко-лимфоцитарная инфильтрация, единичные многоядерные клетки, очаги некроза и пролиферация липоцитов (рис. 3).

Диагноз: идиопатический панникулит Вебера—Крисчене на хронического течения, инфильтративная форма.

Назначенное лечение метипредом 8 мг/с, микофенолата мофетиллом 1,0 г/сут, нестероидными противовоспалительными препаратами, сосудистыми препаратами в сочетании с локальной терапией привело к уменьшению частоты возникновения уплотнений и выраженности лихорадочного синдрома. В сентябре 2011 г. после инсоляции произошло обострение процесса: появились множественные резко болезненные очаги на верхних и нижних конечностях, температура тела повысилась до 39 °С. На передней поверхности правого бедра — трофический дефект размером 3×7 см с истечением кремообразной массы (см. рис. 1, г, д). При обследовании: Нв 91 г/л, л. $14,0 \cdot 10^9$ /л, СОЭ 53 мм/ч, γ -глобулины 23%, альбумины 46,18%, СРБ 90 мг/л. Значения глюкозы, ХС, трансаминаз, креатинина, общего белка, РФ, антител к ДНК, АНА, АНЦА, АСЛО, криоглобулинов, С3с, С4с, IgG и IgM антител к кардиолипину, α 1-антитрипсина — в пределах нормы. КТ органов грудной клетки и брюшной полости: без динамики с 13.01.2011 г. МРТ головного мозга: патологических изменений не выявлено. Ультразвуковая доплерография (УЗДГ) вен нижних конечностей:

умеренный двусторонний ретикулярный варикоз. Проприодимость подкожных и глубоких вен с обеих сторон сохранена. Проба Манту: папула 14 мм. Квантифероновый тест: ТВ антиген (А) 1,0 (норма <0,35), *mitogen* 8,9 (норма >0,35), *NIL* 0,1 (норма $\leq 8,0$) — положительный. Пациентка консультирована фтизиатром: учитывая длительное иммунопатологическое состояние, трактовка результатов туберкулезной диагностики и пробы на высвобождение γ -интерферона затруднительна. Однако проведенные обследования позволяют исключить наличие активного туберкулеза или следов перенесенного туберкулеза органов дыхания. В связи с активностью заболевания доза метипреда увеличена до 20 мг/сут, микофенолата мофетилла до 2 г/сут, что позволило нормализовать температуру тела и улучшить общее состояние.

В феврале 2012 г. — обследование в отделении ревматологии и клинической иммунологии Городской академической клиники Богенхаузен (Мюнхен, Германия). В анализах крови: Нв 91 г/л, л. $11,2 \cdot 10^9$ /л, СОЭ 92 мм/ч (по Вестергрену), γ -глобулины 23%, альбумины 46,18%, СРБ 113,2 мг/л, α 1-антитрипсин 276 мг/дл (норма 90–200), ЛДГ 276 мг/дл (норма 90–200). Показатели глюкозы, ХС, трансаминаз, креатинина, общего белка, РФ, антител к ДНК, АНА, АНЦА, АСЛО, криоглобулинов, С3с, С4с, IgG и IgM антител к кардиолипину — в пределах нормы. Проведена повторная биопсия из индурированного очага на левом бедре, и при гистологическом исследовании выявлены признаки ИПВК. Квантифероновый тест положительный. Посев маслянистой массы из уплотнения не выявил роста микроорганизмов. Эхокардиография, УЗИ внутренних органов, КТ грудной клетки и органов брюшной полости с использованием контрастных веществ патологии не выявили. В результате проведенного обследования диагноз ИПВК подтвержден. Рекомендации: преднизолон 40 мг/сут в течение 7 дней с последующим снижением дозы до 15 мг/сут, микофенолата мофетилл 2 г/сут, изониазид 300 мг/сут в течение 8 мес, трамадол 20 капель 3 раза в день. В апреле 2012 г. при повторном обследовании в указанной клинике: Нв 103 г/л, л. $16,2 \cdot 10^9$ /л, СОЭ 65 мм/ч (по Вестергрену), СРБ 113,2 мг/л, аспартатаминотрансфераза (АСТ) 36 Ед/мл, аланинаминотрансфераза (АЛТ) 35 Ед/мл. К проводимой терапии добавлен этанерцепт (ЭТЦ) 50 мг/нед подкожно с положительным эффектом. В течение 4 мес периодически возникали единичные уплотнения, температура тела не повышалась. В августе 2012 г. без видимой причины — рецидив заболевания с множественными изъязвлениями и лихорадочным синдромом. В октябре 2012 г. госпитализация в вышеуказанную клинику, диагноз

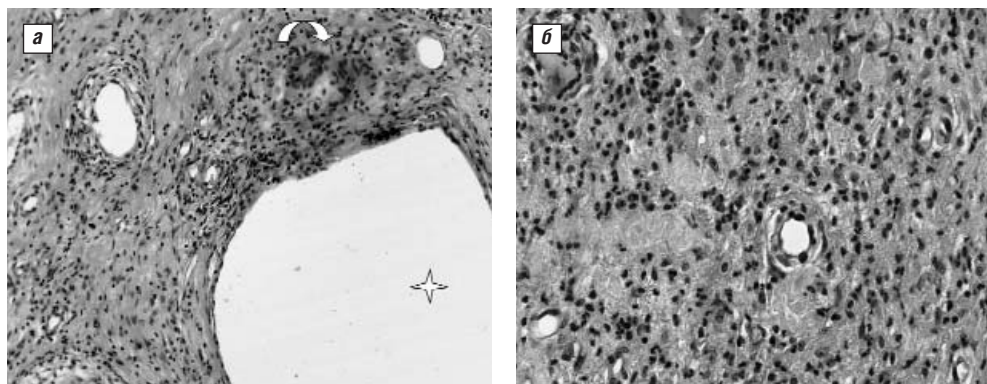


Рис. 3. Подкожный узел больной М. а — кистозные образования (звездочка); гигантские многоядерные клетки (дугообразная стрелка); б — воспалительно-клеточный инфильтрат из лимфоцитов, лейкоцитов и эозинофилов. Окраска гематоксилином и эозином. Ув. 250

тот же, продолжено лечение преднизолоном 40 мг/сут в течение 7 дней с последующим снижением дозы до 10 мг/сут, ЭТЦ 50 мг подкожно один раз в неделю, микофенолата мофетил заменен на метотрексат 15 мг/нед. Эффект отсутствовал.

В декабре 2012 г. — госпитализация в ФГБУ «НИИР им. В.А. Насоновой» РАМН с диагнозом: ИПВК хронического течения, инфильтративная форма. При осмотре: множественные рубцы на верхних и нижних конечностях. На обоих плечах воспалительные очаги диаметром 15–10 см. На левом бедре и ягодицах зреющие узлы диаметром 10 см, боль по ВАШ 90 мм. Три эрозивных узла с истекающей маслянистой массой (см. рис. 1, е–з). При обследовании: Нв 87 г/л, СОЭ 94 мм/ч, СРБ 40,9 мг/л, ЛДГ 654 мг/дл, АСТ 61,6 Ед/мл, АЛТ 60,1 Ед/мл, ИЛ6 15,1 пг/мл, ФНО α 79,3 пг/мл. Учитывая отсутствие эффекта от ЭТЦ, впервые назначен адалимумаб (АДА) 40 мг подкожно один раз в 2 нед, доза преднизолона увеличена до 40 мг/сут в течение 7 дней с последующим снижением до 25 мг/сут в сочетании с метотрексатом 15 мг/нед. После двух введений АДА отмечены нормализация температуры тела и регрессирование подкожных узлов. В течение 6 мес обострения заболевания не отмечалось (см. рис. 1, и–л), выявлена тенденция к нормализации лабораторных показателей: Нв 105 г/л, СОЭ 28 мм/ч, СРБ 8 мг/л, ЛДГ 234 мг/дл, АСТ 25,1 Ед/мл, АЛТ 30,1 Ед/мл, ИЛ6 12,6 пг/мл, ФНО α 18,0 пг/мл. Больная продолжает лечение в амбулаторном режиме.

Представленный клинический случай заслуживает особого внимания с нескольких позиций.

1. Некорректная тактика курации пациентки в дебюте болезни. Данное обстоятельство может быть обусловлено объективными (схожесть клинической картины инфильтративной формы ИПВК с гнойной хирургической патологией кожи и мягких тканей) и субъективными (недостаточная информированность врачей, в первую очередь хирургов, о клинических проявлениях рассматриваемой нозологической формы) причинами. Как свидетельствуют данные литературы и наш собственный опыт, при ИПВК, в отличие от острой хирургической гнойной инфекции, иссечение очага и эвакуация содержимого к излечению не приводят и целесообразны лишь при наличии симптомов, обусловленных компрессией близлежащих сосудов и периферических нервов. Учитывая отсутствие инфекционного очага, микробиологическое исследование отделяемого не дает клинически значимых положительных результатов. Следовательно, антибактериальная терапия в этих случаях не показана.

2. Возможность ложноположительных проб, применяемых для диагностики туберкулеза, с учетом выражен-

ного и длительного иммунопатологического статуса. Разумеется, решение о значимости указанных проб и наличии или отсутствии туберкулеза принимается только опытным фтизиатром.

3. Недостаточно стойкий эффект ГК, ЦС и так называемых иммуносупрессоров при инфильтративной форме ИПВК.

4. Целесообразность назначения ингибиторов ФНО α (иФНО α) при инфильтративной форме ИПВК, резистентной к первоначальной терапии ГК и ЦС. В пользу этого свидетельствует позитивная динамика после назначения ЭТЦ (выбор этого иФНО α , по всей вероятности, связан с большим опытом его применения в странах Западной Европы). Однако через 4 мес от начала терапии ЭТЦ развилось выраженное обострение болезни. Особенностью представленного нами наблюдения является феномен «ускользания эффекта» от применения ЭТЦ и достаточно быстрый ответ на терапию АДА. Известно, что основанием для различий в лечебном эффекте иФНО α могут быть различия в их структуре и механизмах действия. В частности, большие ревматоидным артритом, не отвечающие на ЭТЦ, могут продемострировать отчетливое улучшение при назначении АДА или инфликсимаба. Эти препараты, в отличие от ЭТЦ, не только препятствуют связи ФНО α с его клеточными рецепторами, но и лизируют клетки, экспрессирующие данный цитокин на своей поверхности, или вызывают их апоптоз. Не исключается, что различия в эффективности иФНО α могут быть обусловлены индивидуальными особенностями фармакокинетики и выработкой нейтрализующих антител. На взаимосвязь феномена «ускользания» эффекта иФНО α с продукцией антител к ним косвенно свидетельствует факт, что у больных РА, первично не ответивших на терапию, замена одного препарата на другой, как правило, безуспешна, в то время как у вторично не ответивших подобная тактика чаще эффективна [5].

В настоящее время в доступной литературе представлено три случая успешного применения иФНО α при ИПВК, но все эти пациенты имели узловатую форму болезни [6–8]. Это обстоятельство дает право утверждать, что наше наблюдение является первым описанием случая успешного применения иФНО α при инфильтративной форме болезни, отличающейся наибольшей торпидностью к терапии. Несомненно необходимость дальнейшего изучения эффективности и переносимости вышеуказанных препаратов у данной категории больных, вероятно, в рамках многоцентровых, выполненных по единому дизайну клинических исследований.

ЛИТЕРАТУРА

1. Вербенко ЕВ. Спонтанный панникулит. Скрипкин ЮК, редактор. Кожные и венерические болезни: руководство для врачей. Москва: Медицина; 1995;2:399–410. [Verbenko EV. Spontannyy pannikulit. Skripkina YuK, editor. Kozhnye i venericheskie bolezni: rukovodstvo dlya vrachei. Moscow: Meditsina; 1995;2:399–410.]
2. Moulouguet I, Braun-Ardur P, Plantier F, et al. Lipoatrophic panniculitis in adults: treatment with hydroxychloroquine. Ann Dermatol Venereol. 2011;138(10):681–5. DOI: 10.1016/j.annder.2011.05.017. Epub 2011 Jun 25.
3. Taverna JA, Radfar A, Pentland A, et al. Case reports: nodular vasculitis responsive to mycophenolate mofetil. J Drugs Dermatol. 2006;5(10):992–93.
4. Kirch W, Dührsen U, Ohnhaus EE. Therapy of Weber-Christian disease. Dtsch Med Wochenschr. 1985;110(46):1780–2.
5. Лукина ГВ, Сигидин ЯА. Биологическая терапия в ревматологии. Москва: Практическая медицина; 2009. 302 с. [Lukina GV, Sigidin YaA. Biologicheskaya terapiya v revmatologii. Moscow: Prakticheskaya meditsina; 2009. 302 p.]
6. Lamprecht P, Moosig F, Adam-Klages S, et al. Small vessel vasculitis and relapsing panniculitis periodic syndrome (TRAPS) in tumour necrosis factor receptor associated. Ann Rheum Dis. 2004;63(11):1518–20.
7. Al-Niamei F, Clark C, Thorrat A, Burden A. Idiopathic lobular panniculitis: remission induced and maintained with infliximab. Brit J Dermatol. 2009;161(3):691–2. DOI: 10.1111/j.1365-2133.2009.09295.x. Epub 2009 Jun 9.
8. Mavrikakis J, Georgiadis T, Fragiadaki K, Sfikakis P. Orbital lobular panniculitis in Weber-Christian disease: sustained response to anti-TNF treatment and review of the literature. Surv Ophthalmol. 2010;55(6):584–9. DOI: 10.1016/j.survophthal.2010.05.001. Epub 2010 Aug 10.