

© КОЛЛЕКТИВ АВТОРОВ, 2014

УДК 616.216.1-089.844:615.46

*Медведев Ю.А., Сергеев Ю.Н., Янь Синь, Петрук П.С., Шаманаева Л.С., Адыгезалов О.Н.***ПРИМЕНЕНИЕ ИМПЛАНТАТОВ ИЗ ТКАНЕЙ НИКЕЛИДА ТИТАНА ДЛЯ РЕКОНСТРУКЦИИ ПЕРЕДНЕЙ И БОКОВОЙ СТЕНОК ВЕРХНЕЧЕЛЮСТНОГО СИНУСА**

Кафедра госпитальной хирургической стоматологии и челюстно-лицевой хирургии ГБОУ ВПО «Первый московский государственный медицинский университет им. И.М. Сеченова», 119435, г. Москва

*В статье приведены данные о лечении больных с повреждениями передней и боковой стенок верхнечелюстного синуса при различных травматических переломах скулоглазничного комплекса в отделении челюстно-лицевой хирургии Первого МГМУ им. И.М. Сеченова. Описаны методики применения имплантатов из тканей никелида титана и перспективы его использования при данной патологии, в частности для передней и боковой стенок верхнечелюстного синуса. Описан клинический случай применения данного материала.***Ключевые слова:** скулоглазничный комплекс; средняя зона лица; передняя и боковая стенки верхнечелюстного синуса; сетчатый никелид титана.*Medvedev Yu.A., Sergeev Yu.N., Yan' Sin, Petruk P.S., Shamanaeva L.S., Adygezalov O.N.***USE OF TISSUE IMPLANTS FROM TITANIUM NICKELIDE FOR RECONSTRUCTION FRONT AND SIDE WALL OF THE MAXILLARY SINUS**

Department of hospital surgical stomatology and maxillofacial surgery I.M. Sechenov First Moscow State medical University, Moscow, 119435, Moscow

*In this article the treatment plan for zygomatico-orbital fractures patients with different defects of the anterior wall and lateral wall of maxillary sinus is presented. In maxillofacial department of the First Moscow Medical State University of I.M. Sechenov we used nickelid titanium mesh for the reconstruction of the anterior and lateral walls of maxillary sinus. Here is presented a clinical case with a good result after surgery.***Keywords:** zygomatico-orbital fracture; mid-face fracture; anterior wall and lateral wall of maxillary sinus; nickelid titanium mesh.

**Актуальность.** В последние годы наметилась тенденция к увеличению числа больных с повреждениями средней зоны лицевого черепа, в частности переломами стенок верхнечелюстного синуса, которая связана с продолжающимся ростом бытового, транспортного и производственного травматизма. Превалируют переломы скулоглазничного комплекса, на долю которых приходится от 14,5 до 24% повреждений лицевого черепа [1]. По данным литературы, травматические повреждения скулоглазничного комплекса занимают 2-е место после переломов нижней челюсти и 1-е место среди поврежденных средней зоны лица.

Несмотря на совершенствование технологий и модернизацию оборудования, лечение переломов скулоглазничного комплекса остается одной из актуальных проблем современной челюстно-лицевой хирургии.

А.П. Лобатый в 1998 г., обобщая результаты лечения повреждений зоны лицевого черепа, установил, что репозиция и фиксация костей без ревизии верхнечелюстного синуса сопровождалась развитием травматического синусита у 14,6% пострадавших, при ревизии пазухи этот процент несколько снижался, однако оставался высоким и составлял до 8,7% [2]. Столь высокий процент травматических синуситов, как и других осложнений, к которым прежде всего следует отнести посттравматические диплопию, неврит подглазничного нерва, втяжение мягких тканей с последующим сращением с передней стенкой синуса, свидетельствует о необходимости совершенствования методов диагностики и лечения повреждений скуло-

глазничного комплекса, включая травму верхнечелюстного синуса. Анализ специальной литературы и собственного клинического материала свидетельствует о том, что проблема носит междисциплинарный характер и включает не только выбор оптимального метода фиксации костей лицевого черепа, но и вопросы одномоментной реконструкции поврежденных стенок верхнечелюстного синуса, профилактики травматического синусита.

Переломы сопровождаются возникновением посттравматических дефектов и деформаций стенок верхнечелюстных синусов, наиболее часто в области их переднебоковых стенок. Следствием этого являются косметические и функциональные нарушения в средней зоне лица. Это указывает на высокий уровень потребности таких пациентов в реконструктивно-восстановительных операциях.

С этой целью челюстно-лицевые хирурги используют биологические материалы: ауто- и аллотрансплантаты и искусственные заменители – эндопротезы из металлов, силикона, биопластмасс, а также их комбинации. Среди имплантационных материалов из сплавов металлов широко используют никелид-титановые имплантаты пористого и эластического строения, имеющие свои преимущества [3].

Пористые тканевые материалы обладают высокой проницаемостью и однородностью структуры [4]. Пластические свойства пористых сетчатых материалов зависят от свойств исходных волокон, вида сеток, а также от технологических параметров формирования пористости. Особенность деформации пористых сетчатых материалов заключается в наличии достаточно большого участка квазипластической деформации, который отражает процесс течения и частичного разрушения

Для корреспонденции: Янь Синь, yangxin0512@hotmail.com

For correspondence: Yang Xin, yangxin0512@hotmail.com

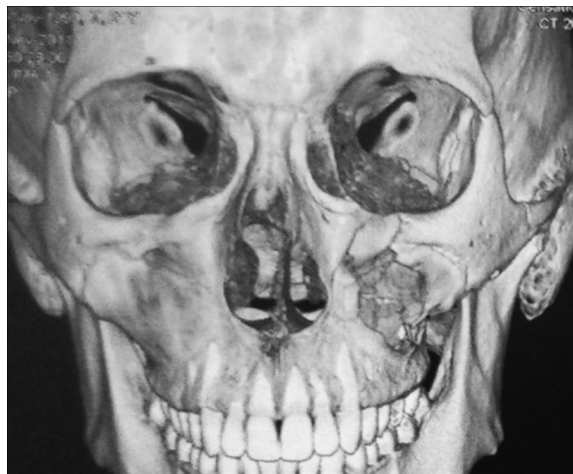

Рис. 2. КТ-исследование.

контактных узлов между волокнами, а также вязкоупругую деформацию вследствие изменения петельной структуры материала. Участок разрушения достаточно велик, иногда наблюдается полная разгрузка. При этом происходит непрерывное разрушение контактных узлов между волокнами и самих волокон. Оценка предельной пластичности образцов, проведенная в условиях деформации на изгиб, показала, что материал обладает высокой пластичностью, которая увеличивается с ростом пористости. Пористость элемента меняется в зависимости от диаметра и поперечного сечения проволоки и давления прессования сетки [5]. Применение вязаной сетки позволяет избегать процесса спекания, который часто приводит к ломкости титановой проволоки или волокон.

Использование имплантатов из тканей никелида титана является оптимальным методом замещения дефектов стенок верхнечелюстных синусов, которое обеспечивает адекватное восстановление анатомических структур, удовлетворительные функциональные и эстетические результаты [6].

Вышеизложенное свидетельствует о несомненной актуальности разработки эффективных методов восстановления стенок верхнечелюстных синусов.

### Материал и методы

По данным отделения ЧЛХ Первого МГМУ им. И.М. Сеченова, в период с февраля 2011 г. по февраль 2012 г. в клинике было проведено лечение 68 больных с различными повреждениями верхнечелюстного синуса в возрасте от 18 до 65 лет, среди них 61 мужчина и 7 женщин. Установлено, что именно при переломах скулоглазничного комплекса наиболее часто требуется восстановление стенок верхнечелюстного синуса, реже – при переломах по типу Ле Фор. 11 больным при невозможности реплантации и наличии дефектов передней и боковой стенок верхнечелюстного синуса больше 2 x 2 см потребовалась операция по устранению дефекта. Имплантаты из сверхэластичного сетчатого никелида титана были применены в 9 случаях, титановые эндопротезы – в 2 случаях. Остальным пациентам выполнено оперативное лечение в объеме репозиции, металлоостеосинтеза скулоглазничного комплекса, санации верхнечелюстного синуса; реконструкцию стенок верхнечелюстного синуса не проводили. Кроме того, 12 больным выполнена декомпрессия подглазничного нерва. Всего проведены 65 оперативных вмешательств.

Клиническое наблюдение: на 3-й послеоперационный день после удаления катетера Фолея при эндоскопическом

исследовании полости верхнечелюстного синуса отмечено, что внутренняя поверхность имплантата была покрыта фибриновым налетом и впоследствии хорошо эпителизировалась.

Все больные были обследованы в объеме стандартной предоперационной подготовки, проконсультированы офтальмологом и неврологом, проведены рентгенологическое и КТ-исследование средней зоны лица, а также головного мозга. В послеоперационном периоде назначены общепринятая антибактериальная и противовоспалительная терапия, повторное рентгенологическое обследование, офтальмологическая диагностика, а также консультация невролога.

Характер повреждений верхнечелюстного синуса в значительной мере зависит от степени и направления смещения скуловой кости, как правило, имеют место оскольчатые переломы одной или нескольких стенок пазухи, травма подглазничного нерва, содержимого глазницы.

### Клинический пример

Больной К., 1990 года рождения (рис. 1 на вклейке), поступил в отделение ЧЛХ УКБ №2 Первого МГМУ им. И.М. Сеченова с диагнозом: «травматический перелом скулоглазничного комплекса справа со смещением». При поступлении предъявлял жалобы на западение в области скуловой кости справа, онемение скуловой и подглазничных областей, зубов верхней челюсти справа, ограничение открывания рта.

Травма получена за 18 ч до поступления в результате нападения неизвестных лиц. Сознание не терял. Тошноты, рвоты не было. Больной был осмотрен окулистом, неврологом, выполнена рентгенография черепа и КТ-исследование средней зоны лица (рис. 2), головного мозга. На основании полученных данных принято решение о проведении операции репозиции костей скулоглазничного комплекса справа с ревизией верхнечелюстного синуса, металлоостеосинтеза, реконструкции стенки верхнечелюстного синуса с замещением дефекта имплантатом из сверхэластичного сетчатого никелида титана. Основными этапами операции являлись выполнение разрезов в области скулолобного сочленения и со стороны полости рта по переходной складке; скелетирование кости в вышеперечисленных областях; репозиция скуловой кости и мягких тканей, пролабирующих в полость верхнечелюстного синуса (рис. 3 на вклейке); установка катетера Фолея (рис. 4 на вклейке); устранение дефекта стенки верхнечелюстного синуса из сверхэластичного тканевого никелида титана (рис. 5 на вклейке). В 1-е сутки после операции больной наблюдался в отделении реанимации и интенсивной терапии, после стабилизации общего состояния был переведен в отделение ЧЛХ. Послеоперационный

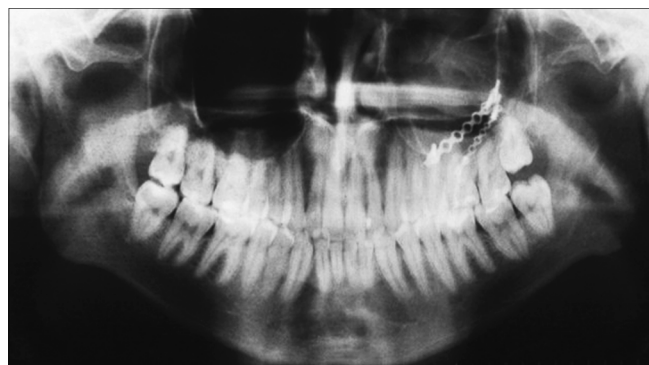


Рис. 7. Контрольные снимки.

период протекал без осложнений, проведен курс антибактериальной и противовоспалительной терапии. На момент выписки конфигурация лица восстановлена. Операционные раны зажили первичным натяжением, швы сняты в плановом порядке на 7-е сутки (рис. 6 на вклейке). Сохранились жалобы на онемение кожи в подглазничной области слева. Открывание рта в полном объеме, боковые движения нижней челюсти не затруднены. На контрольных снимках видно, что смещение костных фрагментов устранено (рис. 7). При осмотре через 3 мес после операции пациент жалоб не предъявлял (рис. 8 на вклейке). Явления пареза n. infraorbitalis отсутствовали.

### Заключение

Наши наблюдения свидетельствуют о целесообразности дальнейших клинических исследований по данному вопросу. За вышеуказанный период послеоперационных осложнений не обнаружено. Использование имплантатов из тканей никелида титана позволило повысить эффективность хирургического лечения травматических переломов стенок верхнечелюстного синуса благодаря таким свойствам, как эластичность, высокая биохимическая и биомеханическая совместимость с тканями организма, биоадгезивность, характеризующая способность материала имплантата связываться с белками, не изменяя существенно их структуры и не вызывая иммунных реакций и воспалительных процессов. Сетчатая структура имплантата способствует тканевой интеграции, а следовательно, хорошей его фиксации, предупреждению смещения.

© НЕЧАЕВА Н.К., ТАРАСЕНКО С.В., 2014

УДК 616.833.156-02:616.314-089.843-073.97

Нечаева Н.К., Тарасенко С.В.

## ЭЛЕКТРОФИЗИОЛОГИЧЕСКИЕ ИССЛЕДОВАНИЯ В ДИАГНОСТИКЕ НЕВРОПАТИЙ НИЖНЕГО АЛЬВЕОЛЯРНОГО НЕРВА

ГБОУ ВПО «Первый Московский государственный медицинский университет им. И.М. Сеченова», 119991, Москва

*В статье рассмотрены осложнения хирургического этапа дентальной имплантации и эндодонтического лечения на нижней челюсти. Впервые использованы электрофизиологические тесты в оценке степени повреждения нижнего альвеолярного нерва после стоматологической имплантации. Установлены электрофизиологические критерии определения объема его поражения.*

**Ключевые слова:** дентальная имплантация; осложнения; нижний альвеолярный нерв.

*Nechaeva N.K., Tarasenko S.V.*

### ELECTROPHYSIOLOGICAL STUDIES IN THE DIAGNOSIS OF NEUROPATHIES LOWER ALVEOLAR NERVE

I.M. Sechenov First Moscow State medical University, 119991, Moscow

*The article deals with the complications of surgical stage of dental implantation and endodontic treatment on the lower jaw. The first use of the electrophysiological tests in the diagnosis of the degree of damage to the lower alveolar nerve after dental implantation. Defined electrophysiologically criteria in the assessment of the amount of his defeat.*

**Key words:** dental implantation; complications; lower alveolar nerve.

Для корреспонденции: Тарасенко Светлана Викторовна, prof\_tarasenko@rambler.ru

For correspondence: Tarasenko Svetlana Vitorovna, prof\_tarasenko@rambler.ru

### ЛИТЕРАТУРА

1. Вернадский Ю.И. *Травматология и восстановительная хирургия челюстно-лицевой области*. М.: Медицинская литература; 1999.
2. Гатальская И.Ю. *Лечение и профилактика верхнечелюстного синусита при скуловерхнечелюстных переломах в условиях сочетанной травмы*: Дис. ... канд. мед. наук. М.; 2010.
3. Медведев Ю.А. *Сочетанные травмы средней зоны лицевого черепа*: Дис. ... д-ра мед. наук. Омск; 1992.
4. Сысолятин П.Г., Сысолятин С.П. Повреждение верхнечелюстных пазух и их лечение. *Российская ринология*. 2000; 4: 37–42.
5. Hollier L.H., Thornton J. The management of orbitozygomatic fractures. *Plast. Reconstr. Surg.* 2003; 11: 2386.
6. Raveh J., Laedrach K., Vuillemin T., Zingg M. Management of combined fronto-naso-orbital/skull base fractures and telecanthus in 335 cases. *Arch. Otolaryngol. Head Neck Surg.* 1992; 118: 605–14.

Поступила 23.06.14

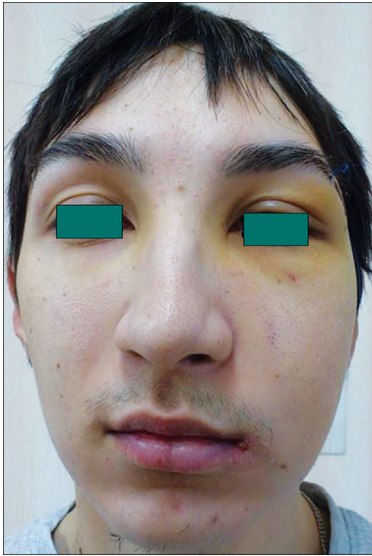
### REFERENCES

1. Vernadskiy Yu.I. *Traumatology and Reconstructive Surgery of the Maxillofacial Area*. Moscow: Meditsinskaya literatura; 1999. (in Russian)
2. Gatal'skaya I.Yu. *Treatment and Prevention Maxillary Sinusitis when Skolavorudstig Fractures in the Conditions of Concomitant Injury*: Diss. Moscow; 2010. (in Russian)
3. Medvedev Yu.A. *Combined Traumas of the Central Zone of the Facial Skull*: Diss. Omsk; 1992. (in Russian)
4. Sysolyatin P.G., Sysolyatin S.P. Damage maxillary sinuses and their treatment. *Rossiyskaya rinologiya*. 2000; 4: 37–42. (in Russian)
5. Hollier L.H., Thornton J. The management of orbitozygomatic fractures. *Plast. Reconstr. Surg.* 2003; 11: 2386.
6. Raveh J., Laedrach K., Vuillemin T., Zingg M. Management of combined fronto-naso-orbital/skull base fractures and telecanthus in 335 cases. *Arch. Otolaryngol. Head Neck Surg.* 1992; 118: 605–14.

Received 23.06.14

**Актуальность.** Оперативные вмешательства в стоматологии нередко сопровождаются повреждениями тройничного нерва (13–20%) [1]. Часто клиническое обследование больных с повреждением структур челюстей

К ст. *Медведева Ю.А.* и соавт.  
«Применение имплантатов...»



◀ Рис. 6. Клинический пример 2.

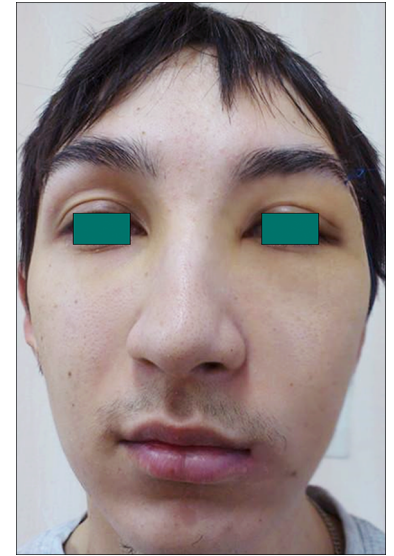


Рис. 8. Осмотр через 3 мес. ▶

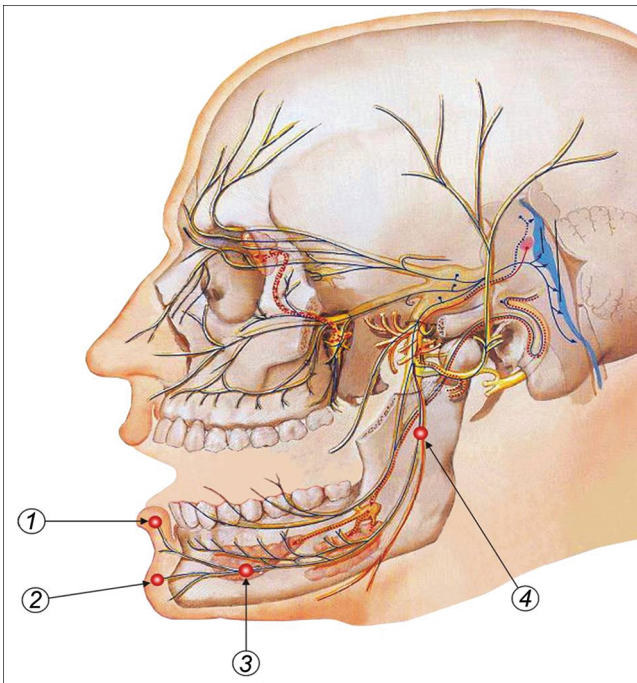


Рис. 1. Точки измерения электровозбудимости кожи лица.  
1 – в углу рта; 2 – на подбородке; 3 – в проекции ментального отверстия; 4 – в проекции нижнечелюстного отверстия.

К ст. *Нечаевой Н.К.* и соавт.

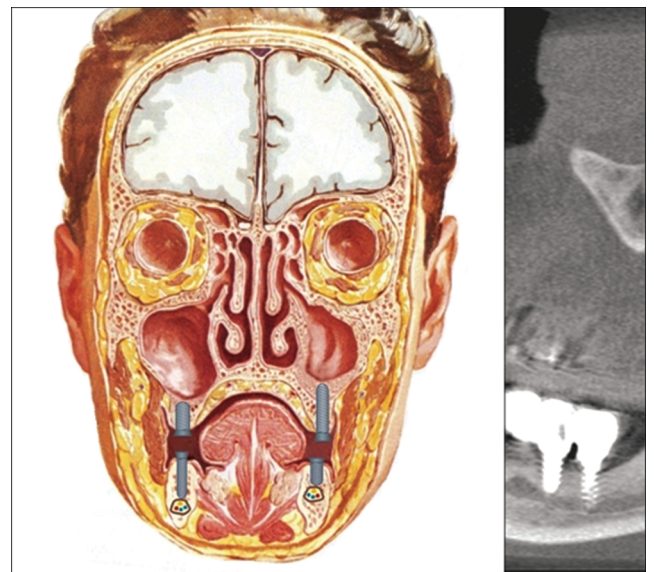


Рис. 3. Схематическое изображение и дентальная объемная томограмма в сагитальной проекции; имплантаты вплотную прилегают к верхней стенке нижнечелюстного канала.

К ст. *Харнас П.С.* и соавт.

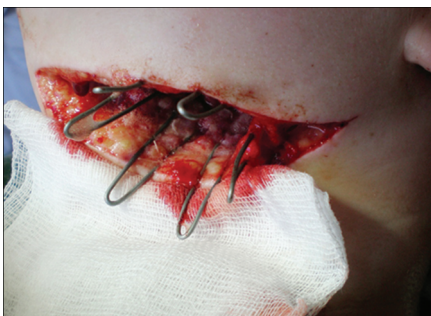

Рис. 2. Ретрактор установлен в подчелюстную область слева.

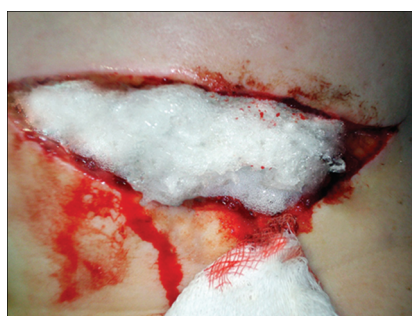

Рис. 3. В рану введена пенная повязка savi-care фирмы «Smith & Nephew».

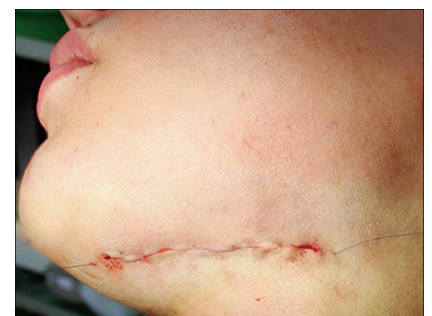

Рис. 4. Наложены вторичные швы.

К ст. *Медведева Ю.А.* и соавт. «Применение конструкций...»

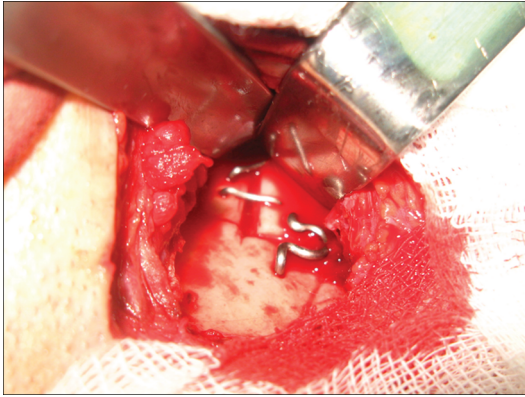


Рис. 3. Фиксация скобами из никелида титана.

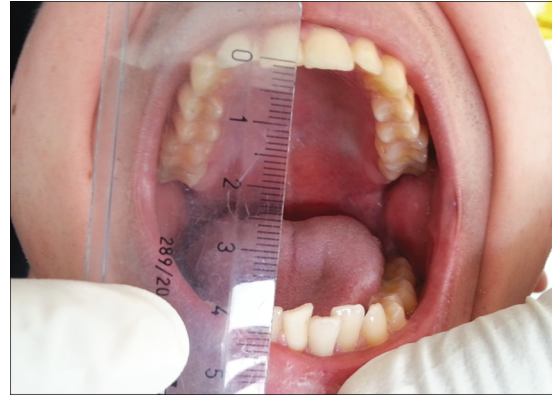

Рис. 4. Больной 3. через 15 мес.

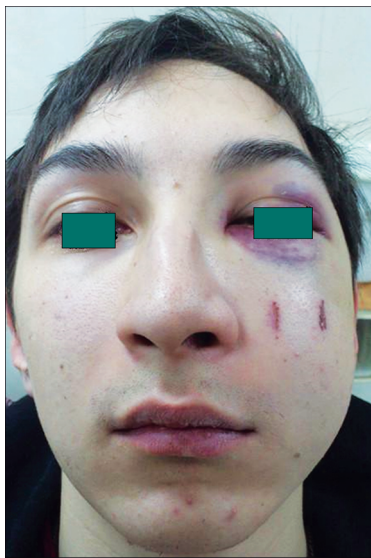

Рис. 1. Клинический пример 1.

К ст. *Медведева Ю. А.* и соавт. «Применение имплантатов...»

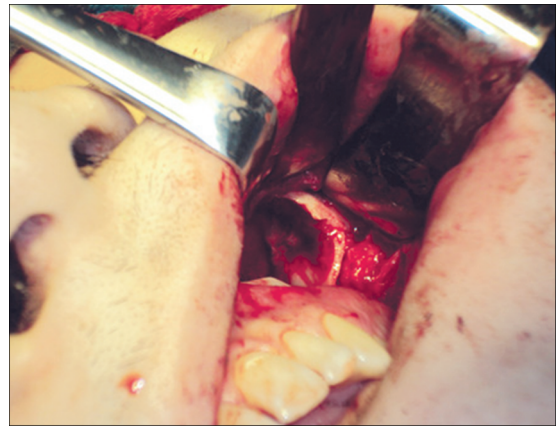


Рис. 3. Скелетирование.

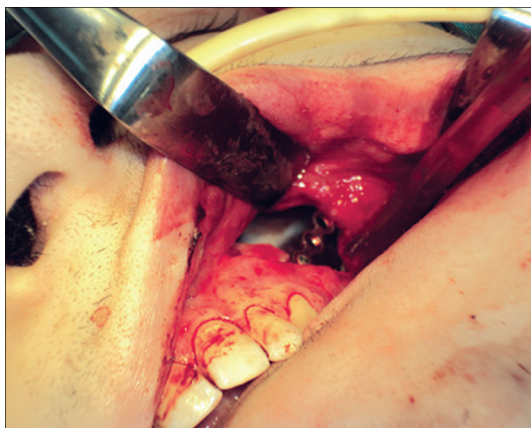


Рис. 4. Установка катетера Фолея.

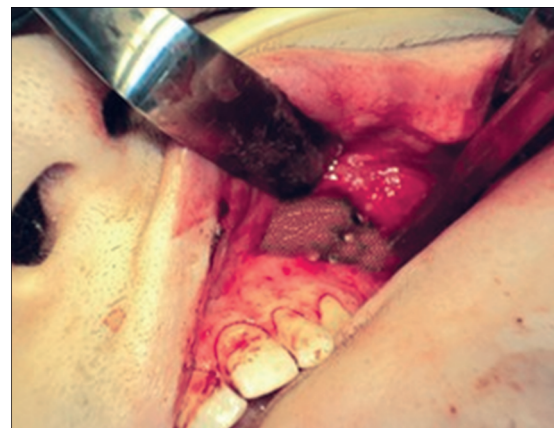

Рис. 5. Устранение дефекта.