

The treatment of chronic obliterative atherosclerosis of the lower limb vessels is a real challenge due to the progressive clinical course of the disease and its serious late complications. We have undertaken intravenous laser irradiation of the blood using a novel technology includ-

ing the application of low-intensity laser light in the wavelength range of 635 nm (red) and 405 nm (violet). This treatment proved to normalize the lipid profile, serum cholesterol and triglyceride levels. Moreover, it caused positive changes in the blood coagulation properties.

© КОЛЛЕКТИВ АВТОРОВ, 2012

УДК 615.844.6.03:616.211-089.819-089.168

Применение эндоназального электрофореза при внутриносовых хирургических вмешательствах

М.Ю. Поляева, Н.Л. Кунельская, М.Ю. Герасименко, Г.Ю. Царапкин

ГБУЗ Медицинский научно-практический центр оториноларингологии ДЗ Москвы, ГУ Московский областной научно-исследовательский клинический институт им. М.Ф. Владимирского

Вопросы адекватной коррекции внутриносовых структур до настоящего времени остаются актуальными. В настоящее время разработаны и внедрены в практику методы септального шинирования и секционной гидротампонады полости носа, значительно снижающие травмирующую составляющую в хирургическом лечении деформации перегородки носа и хронического ринита [1].

Нос является зоной повышенной рефлекторности [4]. Любое хирургическое вмешательство в этой зоне вызывает яркий воспалительный ответ, затрагивающий как поверхностные (слизистую оболочку), так и подлежащие (кавернозную, хрящевую и костную) ткани [6]. Ведущим проявлением воспаления является нарушение функции органа. Повышенная экссудация, коллапс активности мерцательного эпителия слизистой оболочки и выраженный послеоперационный отек стромы нижних носовых раковин – весь этот комплекс ведет к расстройству дыхательной функции носа. Носовая обструкция является причиной вегетативных расстройств, которые в свою очередь определяют тяжелое состояние пациента в раннем послеоперационном периоде [5].

На данный момент не существует общепринятой методики ведения в раннем послеоперационном периоде больных, перенесших септопластику с хирургической коррекцией измененных носовых раковин. Послеоперационное лечение пациентов обычно направлено на купирование воспаления и восстановление функционального статуса носа. Традиционно применяется анемизация слизистой оболочки с последующим туалетом полости носа (эвакуация раневого отделяемого, удаление фибринового налета

и геморрагических корочек). Официальные лекарственные препараты, призванные купировать послеоперационное воспаление, в полости носа действуют поверхностно, не проникая в подлежащие ткани. Это объясняется как фармакологическими свойствами препаратов, так и коллапсом всасывающей функции слизистой оболочки полости носа.

Неоценимую помощь в решении вопроса лечения внутритканевого воспаления может оказать эндоназальный электрофорез, но узкие носовые ходы и отсутствие специализированных насадок значительно сокращают возможности эндоназального применения эффективного метода физиотерапии. Между тем электрофорез как способ доставки лекарственных веществ в строму органа имеет ряд преимуществ по сравнению с другими физиотерапевтическими методами [3]. Это, в свою очередь, объясняет богатую историю использования эндоназального электрофореза в терапии, неврологии, оториноларингологии и офтальмологической практике [3].

С внедрением в практику эндоназальных глюкокортикоидных препаратов данный способ лечения хронических ринитов постепенно отошел на вторые позиции. Необходимо также отметить, что на ранних сроках после внутриносовых хирургических вмешательств эндоназальный электрофорез применяется крайне редко и ограничивается в основном проекционным физическим воздействием. Данное обстоятельство объясняется высоким риском развития послеоперационного носового кровотечения. Современное хирургическое оборудование и новые методики ринологических операций дают основание для пересмотра тактики ведения раннего послеоперационного периода с применением эндоназального физиотерапевтического воздействия на ткани, находящиеся в состоянии послеоперационного воспаления. На наш взгляд, работа в данном направлении актуальна, так как ранняя функциональная реабилитация пациента является приоритетной целью современной медицины.

Предложенную нами методику проведения эндоназального электрофореза было решено сравнить с

Информация для контакта: *Кунельская Наталья Леонидовна* – зам. дир. по научной работе МНПЦО, д-р мед. наук, проф., тел.: 8(495)633-92-36, e-mail: nlkun@mail.ru; *Герасименко Марина Юрьевна* – рук. отд-ния физиотерапии и реабилитации МОНКИ, проф., д-р мед.наук, e-mail: mgerasimenko@rambler.ru; *Царапкин Григорий Юрьевич* – зав. операционным блоком МНПЦО, канд. мед. наук, тел.: 8(495)633-95-26, e-mail: tcgrigory@mail.ru; *Поляева Мария Юрьевна* – аспирант МНПЦО, тел.: 8(495)633-94-53; e-mail: Marymary85@mail.ru

традиционной, при этом физиотерапевтическое лечение проводили в раннем послеоперационном периоде у пациентов, перенесших септопластику и лазерную вапоризацию нижних носовых раковин.

Целью исследования явилось повышение эффективности хирургического лечения больных, перенесших хирургическую коррекцию эндоназальных структур, сокращение сроков реабилитации и улучшение качества жизни пациента.

Материалы и методы

Под наблюдением с 2009 по 2012 г. находились 102 пациента в возрасте от 18 до 52 лет с искривлением перегородки носа и хроническим вазомоторным ринитом (нейровегетативная форма). Женщин было 48, мужчин – 54. Всем больным была проведена септопластика и подслизистая лазерная вапоризация нижних носовых раковин.

На последнем этапе хирургического лечения шинировали перегородку носа оригинальными сплинтами по методике А.И. Крюкова и Г.Ю. Царапкина. Учитывая, что применялся «бескровный» метод подслизистой лазерной вапоризации и осуществлялась полная иммобилизация перегородки носа септальными стентами, больных после операции вели без применения тампонады (оригинальная методика А.И. Крюкова) [2]. В раннем послеоперационном периоде ежедневно всем пациентам выполняли внутриносовую анемизацию и туалет полости носа.

Методом рандомизации все пациенты были разделены на 3 равные по численности группы (по 34 больных), сопоставимые по полу, возрасту и сопутствующей патологии. Пациентам 1-й группы после проведенной операции перегородку носа фиксировали септальными шинами, эндоназальный электрофорез проводили по стандартной («классической») методике при помощи эндоназальных электродов. Пациентам 2-й группы перегородку носа после операции фиксировали оригинальными сплинт-электродами и ежедневно проводили физиотерапевтическое лечение. Лицам 3-й (контрольной) группы перегородку носа фиксировали силиконовыми шинами, послеоперационное ведение было стандартным, но без назначения методов физиотерапии. Физиотерапевтическое лечение (больные 1-й и 2-й клинических групп) начинали с 1-го дня после операции, используя аппарат Поток-1. При этом сила постоянного тока составляла 1,0–2,0 мА, время экспозиции – 7–12 мин, количество процедур – 5–6 на курс лечения. В качестве лекарственного вещества использовали 2% раствор хлористого кальция.

Общепринятая методика проведения эндоназального электрофореза заключалась в том, что на стандартный металлический электрод, имеющий форму стержня (диаметр 1,75 мм, длина 40 мм), накручивали стерильную вату. Далее электроды, смоченные лекарственным препаратом, вводили в каждую половину носа. Подключив электроды к аппарату Поток-1, проводили процедуру электрофореза, после окончания которой электроды удаляли.

На наш взгляд, классическая методика проведения эндоназального электрофореза имеет два существенных недостатка: инвазивность и сложность в

осуществлении контроля точности места установки электрода. В связи с этим было принято решение по усовершенствованию традиционной методики проведения эндоназального электрофореза, заключавшейся в том, что с момента окончания операции до конца лечения электрод должен постоянно находиться в полости носа – только таким образом возможно снизить травмирующую составляющую в проведении эндоназального электрофореза. Кроме того, в данном случае электрод должен быть постоянно ориентирован вдоль нижней носовой раковины, так как данная структура полости носа является «точкой приложения» электрофоретического лечения.

Решение поставленной задачи было найдено в совмещении электрода с септальным стентом. За прототип был взят оригинальный внутриносовой сплинт, разработанный А.И. Крюковым, на основе векторного изучения КТ-анатомии полости носа. По нашему мнению, септальный стент с интегрированным электродом помимо фиксирующей и экранирующей функций будет постоянно ориентирован в полости носа.

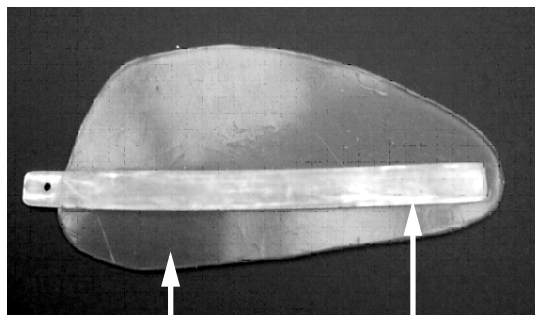
Учитывая, что электрод находится в полости носа длительное время и не должен подвергаться окислению, наш выбор остановился на медицинской стали. Электрод изготавливали промышленным способом (ЗАО «МедСил»). Он представлял собой металлическую пластину, имеющую следующие параметры: длина 56 мм (длина оригинального сплинта равна 50 мм), ширина 4 мм, толщина 0,6 мм.

В силиконовый сплинт, имеющий анатомическую форму, запаивали электрод. Особенностью данной конструкции явилось то, что латеральная поверхность электрода (обращенная в общий носовой ход) не была покрыта силиконовой резиной. Электрод располагали под наклоном 10° к основанию септального стента, а его хоанальный конец находился на 7 мм выше нижней кромки сплинта (см. рисунок).

Таким образом, при шинировании перегородки носа оригинальным сплинт-электродами рабочий элемент для проведения электрофореза (электрод) постоянно находился в полости носа на всем сроке проводимого лечения. Перед началом физиотерапевтической процедуры в полость носа вводилась лишь ватная турунда, смоченная лекарственным препаратом.

Полный срок наблюдения за больными составил 30 дней. Нами был определен набор критериев оценки эффективности проводимого лечения. Особенностью данного исследования явилось то, что некоторые показатели нами оценивались по отдельности для левой и правой половин носа. Воспалительные проявления в нижних носовых раковинах оценивали с помощью визуально-аналоговой шкалы (ВАШ) для левой и правой половин носа в динамике: первые 5 сут – ежедневно, далее на 7, 10, 15 и 30-й дни лечения. Динамические изменения воздухопроводящей функции носа оценивали по данным передней активной риноманометрии (ПАРМ) до операции, а также на 7-й и 30-й дни лечения.

Состояние мерцательного эпителия нижних носовых раковин обеих половин носа оценивалось нами на основании результатов цитологических исследо-



Септальная шина Электрод

Силиконовая септальная шина с интегрированным электродом для проведения эндоназального электрофореза.

ваний. Забор цитологического материала проводили на 10-е сутки после хирургического лечения. Сравнивая два способа проведения эндоназального электрофореза, изучали субъективную оценку пациентов переносимости физиотерапевтических манипуляций по данным показателей ВАШ.

Результаты и обсуждение

Анализ результатов лечения позволил установить, что пациенты 1-й группы более тяжело переносили процесс установки стандартных электродов в полость носа. На протяжении всего курса лечения все больные этой группы при введении активного электрода в полость носа отмечали выраженный дискомфорт, граничащий с болевым ощущением. При этом оценка по шкале ВАШ после 1-й процедуры была наибольшей и в среднем по группе составила $4,31 \pm 0,21$ балла. Далее наблюдалось некоторое снижение указанного показателя, однако и к 5-й процедуре выраженность субъективных ощущений больных находилась в пределах $3,62 \pm 0,18$ балла по шкале ВАШ.

Пациенты 2-й группы максимальный дискомфорт также отметили во время первой процедуры эндоназального электрофореза, при этом величина показателя ВАШ составила $2,13 \pm 0,11$ балла, что на 49,4% ниже, чем у больных 1-й группы ($p < 0,05$). К 4-й и 5-й процедурам электрофореза пациенты 2-й группы отмечали минимальные проявления дискомфорта, при этом значения показателя ВАШ по группе снизились до $0,24 \pm 0,02$ балла, что на 93,3% ниже показателей в 1-й группе ($p < 0,05$).

Воспалительные проявления со стороны нижних носовых раковин оценивали по показателям гиперемии и отека и интерпретировали по разработанной нами пятибалльной шкале. В 1-е сутки после операции проявления отека и гиперемии во всех трех клинических группах были сопоставимы между собой по степени выраженности, не имея статистически достоверных раз-

личий. Далее у пациентов 1-й группы прогредиентно уменьшался отек нижних носовых раковин, однако гиперемия слизистой оболочки оставалась на довольно высоком уровне вплоть до 7-го дня лечения. Во 2-й группе происходило синергичное уменьшение как явлений отека, так и гиперемии. У больных же 3-й (контрольной) группы гиперемия слизистой оболочки постепенно уменьшалась при сохранении признаков отека раковин.

Рассматривая функциональные аспекты качества носового дыхания, следует указать, что основное значение в этом случае придается отеку в тканях полости носа. После окончания курса лечения выявлено достоверное ($p < 0,05$) снижение величины отека во 2-й группе (до $0,16 \pm 0,01$ балла) по сравнению с таковым в 1-й группе (до $1,41 \pm 0,07$ балла) и 3-й (контрольной) группе (до $3,99 \pm 0,21$ балла).

При изучении отдаленных результатов лечения (на 30-й день после операции) выявлено, что у пациентов всех изучаемых групп проявления послеоперационного воспаления в нижних носовых раковинах полностью отсутствовали.

Для оценки воздухопроводящей функции носа осуществлялось изучение суммарного объемного потока (СОП) и суммарного сопротивления (СС) при постоянном давлении риноманометра 150 Па. Полученные результаты представлялись в системе СИ: показатели СС – в паскалях (Па), а СОП – в $\text{см}^3/\text{с}$. За нормальные значения принимали величину показателя СС до 0,29 Па, а СОП – 700 $\text{см}^3/\text{с}$ и более. Результаты динамического исследования воздухопроводящей функции носа представлены в таблице.

Как следует из таблицы, к 7-му дню лечения у пациентов 2-й группы значения функциональных показателей носового дыхания соответствовали нижней границе нормы. Изменения величина показателей СС находились в прямой взаимосвязи с данными динамического изменения величины послеоперационного отека нижних носовых раковин.

Как показало сравнительное цитологическое исследование мазков-отпечатков со слизистой оболочки нижних носовых раковин, у пациентов 2-й группы было отмечена существенно менее значительная лейкоцитарная реакция, практически отсутствовали признаки незавершенного фагоцитоза со слабовыраженными дегенеративными изменениями как в лейкоцитах, так и в эпителиальных клетках. По срав-

Динамика показателей передней активной риноманометрии у больных под влиянием проводимого лечения

Группа	Срок проведения исследования риноманометрии					
	до операции		7-е сутки лечения		30-е сутки лечения	
	СОП, $\text{см}^3/\text{с}$	СС, Па	СОП, $\text{см}^3/\text{с}$	СС, Па	СОП, $\text{см}^3/\text{с}$	СС, Па
1-я	216,7±11,8	0,59±0,03	399,1±19,2*	0,47±0,02*	672,1±33,6*	0,34±0,03*
2-я	220,3±15,4	0,61±0,03	476,2±23,8***	0,34±0,02***	717,7±35,8**	0,34±0,02*
3-я	218,6±13,1	0,57±0,04	357,8±17,7*	0,54±0,03	591,3±29,5*	0,36±0,01*

Примечание. * – достоверные различия показателей: в группе по сравнению с соответствующими значениями до лечения ($p < 0,05$); ** – в 1-й и 2-й группах по сравнению с показателями в 3-й (контрольной) группе ($p < 0,05$); *** – между 1-й и 2-й группами.

нению с пациентами 1-й и 3-й групп наблюдения реже отмечались реактивные изменения в клетках и атипия реактивного характера; они были выражены слабо и присутствовали в единичных наблюдениях. Чаще встречались клетки со слизееобразованием, мерцательные клетки, реже отмечались явления плоскоклеточной метаплазии.

При комплексной оценке результатов исследований (показатели ПАРМ и выраженность воспалительного отека), прямо или косвенно отражающих функциональное состояние носа как органа, обеспечивающего воздухопроводение, нами было установлено, что у больных 2-й группы восстановление носового дыхания наступает на $6,13 \pm 0,31$ -е сутки. Сравнивая аналогичные показатели, полученные при динамическом наблюдении пациентов 1-й и 3-й групп, зафиксировано удлинение сроков функциональной реабилитации до $10,42 \pm 0,62$ и $16,21 \pm 0,81$ сут соответственно.

Оценивая характер и частоту возникших осложнений, нами было отмечено, что у больных 2-й и 3-й групп ранний период лечения протекал гладко, без осложнений. В 1-й группе у 4 пациентов во время эндоназальной установки электродов развилось кровотечение, 1 пациент из-за возникшего дискомфорта в связи с установкой электродов отказался от проведения дальнейшего физиотерапевтического лечения.

Таким образом, при применении эндоназального электрофореза в раннем послеоперационном периоде у пациентов, перенесших септопластику и подслизистую лазерную вапоризацию нижних носовых раковин, функциональное восстановление носа происходит в среднем на $4,09 \pm 0,35$ дня раньше по сравнению со стандартно применяемой методикой эндоназального электрофореза.

Разработанный нами оригинальный септальный стент с интегрированным электродом позволяет проводить менее травматично процедуру лечебного воздействия. Применение эндоназального электрофореза с оригинальными сплент-электродами на ранних сроках после эндоназальных хирургических вмешательств ведет к сокращению сроков реабилитации пациентов. Данная методика может быть реко-

мендована к широкому применению в практическом здравоохранении.

ЛИТЕРАТУРА

1. Крюков А.И., Царапкин Г.Ю., Туровский А.Б. Оригинальный способ определения формы и фиксации септальных стентов. Вестник оториноларингологии. 2008; 3: 42–4.
2. Крюков А.И., Царапкин Г.Ю., Туровский А.Б., Кириленко Е.Г. Септальные стенты – перспектива безтампонадного ведения пациентов, перенесших септопластику. Вест. оторинолар. 2008; 3: 45–6.
3. Кулиева И.А. К вопросу об эндоназальном электрофорезе. Вестник офтальмологии. 2001; 117 (1): 49-51.
4. Пискунов С.З., Пискунов Г.З. Клиническая ринология. М.: Миклош; 2002.
5. Солдатов И.Б. Руководство по оториноларингологии. М.; 2000.
6. Царапкин Г.Ю. Оптимизация хирургического лечения деформаций перегородки носа: Автореф. дис. ... канд. мед. наук. М.; 2008.

Поступила 05.04.12

РЕЗЮМЕ

Ключевые слова: *вазомоторный ринит, септопластика, эндоназальный электрофорез, септальный стент с электродом*

Разработанный оригинальный септальный стент с интегрированным электродом позволяет проводить процедуру эндоназального электрофореза менее травматичным образом, что ведет к существенному сокращению сроков реабилитации пациентов, перенесших внутриносоевое хирургическое вмешательство, и повышает его эффективность.

THE APPLICATION OF ENDONASAL ELECTROPHORESIS DURING INTRANASAL SURGICAL INTERVENTIONS

Polyaeva M.Yu.¹, Kunel'skaya N.L.¹, Gerasimenko M.Yu.², Tsarapkin G.Yu.¹

¹State budgetary health facility «Medical Research and Practical Centre of Otorhinolaryngology», Moscow Health Department

²State institution «M.F. Vladimirsky Moscow Region Research Clinical Institute»

Key words: *vasomotor rhinitis, septoplasty, endonasal electrophoresis, septal stent with the integrated electrode*

An original septal stent with the integrated electrode has been developed to be used for endonasal electrophoresis. This device makes the electrophoretic procedure less injurious and thereby significantly enhances its therapeutic efficacy. Moreover, the application of the new stent reduces the period of rehabilitation of the patients who had undergone intranasal surgical intervention in the preceding period.